

Fractura de clavícula distal con cortical superior indemne: cirugía mínimamente invasiva

Distal Clavicle Fracture with Intact Upper Cortex: Minimally Invasive Surgery

Rodrigo J. Liendo^{1,2,3} Julio J. Contreras^{1,2} Manuel A. Beltrán^{1,2} Cristóbal L. Díaz²
Daniel Manosalvas² Juan J. Lecaros² Camila P. Azocar^{2,4} Francisco J. Soza³

¹Equipo de Hombro y Codo, Instituto Traumatológico de Chile, Santiago de Chile

²Departamento de Investigación del Instituto Traumatológico de Chile CIMIT, Santiago, Chile

³Departamento de Cirugía de Hombro, Universidad Católica de Chile, Santiago, Chile

⁴Departamento de Ortopedia y Traumatología, Universidad de Chile, Santiago, Chile

Address for correspondence Rodrigo J. Liendo, MD, Departamento de Cirugía de Hombro, Universidad Católica de Chile, Marcoleta 350, Santiago, Chile (e-mail: roliendo@gmail.com).

Rev Chil Ortop Traumatol 2017;58:89–94.

Resumen

Introducción Las fracturas de clavícula distal desplazadas son manejadas generalmente de manera quirúrgica dada la alta probabilidad de no-uniión con el tratamiento ortopédico. El propósito de este trabajo es evaluar el uso del sistema de fijación con doble botón cortical para la reducción y estabilización de la fractura de clavícula distal que presenten indemne de la cortical superior.

Métodos Estudio retrospectivo observacional clínico-imagenológico de pacientes con fractura desplazada de clavícula distal operados con técnica mínimamente invasiva mediante reducción con sistema de fijación con doble botón cortical. Se describe como criterio radiológico de “Cortical Superior Indemne (CSI)” la presencia del rasgo de fractura a 1cm o más, hacia distal desde el tubérculo conoide, identificándose ese criterio como característica necesaria para la indicación del tratamiento propuesto. Se describen las complicaciones post-operatorias, progresión radiológica y resultados funcionales.

Resultados 21 pacientes fueron tratados con esa técnica con un seguimiento promedio de 23,4 meses. No hubo casos de no unión, infección o herida dehiscente y ningún paciente requirió el retiro del dispositivo. Se encontró un Simple Shoulder Test (SST) promedio de 79,4 (66 - 91,7) y QuickDASH de 11 (6,8 - 15,9). El 87,5% de las fracturas desplazadas de clavícula distal tenían indemne de la cortical superior.

Conclusión La técnica mínimamente invasiva para la reducción y fijación de la fractura de clavícula distal desplazada con botones corticales es una alternativa simple, reproducible, con pocas complicaciones y excelentes resultados funcionales.

Nivel de Evidencia: Nivel IV.

Palabras Claves

- ▶ fractura clavícula distal
- ▶ botones corticales
- ▶ cirugía mínimamente invasiva

received
July 26, 2017
accepted
October 30, 2017
published online
December 7, 2017

DOI <https://doi.org/10.1055/s-0037-1608829>.
ISSN 0716-4548.

Copyright © 2017 by Thieme Revinter
Publicações Ltda, Rio de Janeiro, Brazil

License terms



Abstract

Background Displaced distal clavicle fractures are commonly managed through surgery due to a high probability of nonunion with conservative treatments. The purpose of this study is to evaluate the use of Flip-buttons as a minimally invasive method for fixing and stabilizing displaced distal clavicle fractures when the upper cortical is intact.

Methods A retrospective observational study of radiological and clinical results of patients with displaced distal clavicle fracture that were treated with the Flip-button technique. The indication for using this surgical method was based on the radiological criteria of "Intact Upper Cortical (IUC)" described by the authors as the presence of the fracture 1cm or more, distally to the acromioclavicular tubercle. Post-operative complications, radiologic and functional progress were recorded.

Results 21 patients were treated with this technique, all with complete bony union. No patients presented infection or wound dehiscence and implant removal was not necessary in any case. The mean follow-up was of 23,4 months. The mean score in Simple Shoulder Test (SST) was 79,4 (66 - 91,7) and a mean QuickDASH of 11 (6,8 - 15,9). 87,5% of all the displaced distal clavicle fractures had IUC.

Conclusion The minimally invasive technique for the reduction and fixation of the displaced distal clavicle fracture with cortical buttons is a simple and reproducible alternative, with few complications and excellent functional results.

Level of Evidence: Level IV.

Keywords

- ▶ distal clavicle fractures
- ▶ cortical buttons device
- ▶ minimally-invasive surgery

Introducción

La fractura de clavícula es una patología frecuente, representando entre el 2% al 5%¹⁻³ del total de las fracturas del adulto y entre un 35% a un 44% de las fracturas de extremidad superior.² Las fracturas del extremo distal están entre el 16% y el 28%²⁻⁵ del total de las fracturas de clavícula, donde más del 50% se encuentran desplazadas.^{4,6}

En la actualidad, las fracturas desplazadas de clavícula distal son de tratamiento quirúrgico debido a la alta tasa de no-uni6n con el manejo conservador,^{1,2,6} lo cual ocurre principalmente como resultado de la inestabilidad que se produce por el desplazamiento inferior del tercio distal de la clavícula debido al peso de la extremidad, contrapuesto al desplazamiento superior de los dos tercios proximales por acci6n del trapecio y musculatura cervical. En las fracturas desplazadas, frecuentemente se observa compromiso de la inserci6n de los ligamentos coracoclaviculares, lo que se traduce en mayor inestabilidad de la fractura.

Existen diversas t6cnicas quirúrgicas para el tratamiento de las fracturas desplazadas de clavícula distal donde se describen distintos sistemas de fijaci6n, entre ellos: la placa clavicular con gancho, lazo entre clavícula y coracoides, botones corticales similares a los usados en disyunci6n acromioclaviculares, fijaci6n con bandas de tensi6n, cables de titanio, tornillos acromioclaviculares y tornillos coracoclaviculares.^{5,7-13} Adem6s, éstas pueden ser abordadas de manera convencional, artrosc6pica o mínimamente invasiva con resultados similares reportados en la literatura internacional.^{7-11,14-16}

En el último tiempo, las t6cnicas mínimamente invasivas han aparecido de manera importante en la cirugía traumatológica debido a los beneficios que conlleva, siendo los principales un

menor tiempo quirúrgico, menor daño de partes blandas y cicatrices pequeñas con mejor estética. El uso de los botones corticales se ha propuesto como un método mínimamente invasivo para fijar y estabilizar las fracturas desplazadas de clavícula distal, existiendo estudios que muestran excelentes resultados clínicos.^{15,17} Adem6s, este sistema de fijaci6n puede utilizarse simultáneamente con placas bloqueadas anatómicas de clavícula distal, como se hace actualmente en casos de fracturas conminutas con disrupci6n de la cortical superior de la clavícula.^{9,15,17-19}

El objetivo de este estudio es evaluar los resultados radiológicos, funcionales y complicaciones en pacientes con fracturas desplazadas de clavícula distal operados con sistema de bot6n cortical con t6cnica mínimamente invasiva. Se proponen los criterios radiológicos para describir la indemnidad de la cortical superior donde se postula el uso de esta t6cnica. Se plantea que, al respetar los criterios radiológicos de indemnidad de cortical superior postulados por los autores, la aplicaci6n de la t6cnica mínimamente invasiva con sistemas de fijaci6n con botones corticales es una alternativa terapéutica efectiva con buenos resultados funcionales.

Materiales y Métodos

Estudio retrospectivo observacional de fichas clínicas e imagenología de pacientes operados por fractura desplazada de clavícula lateral con t6cnica quirúrgica mínimamente invasiva utilizando botones corticales entre los años 2010 y 2012.

Proponemos como criterio radiológico para denominar como "Cortical Superior Indemne (CSI)" pacientes cuyo rasgo de fractura se ubica a 1cm o más, hacia distal del tubérculo

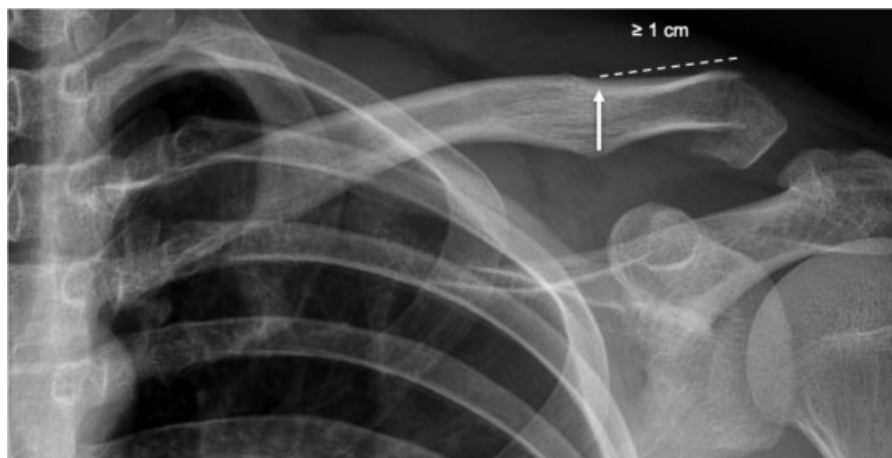


Fig. 1 Criterio de “Cortical Superior Indemne (CSI).” Radiografía AP de clavícula donde se muestra una fractura de clavícula distal con rasgo a más de 1 cm hacia distal desde el tubérculo conoide.

conoide en la radiografía anteroposterior de clavícula (► **Fig. 1**). Este criterio, descrito por el autor principal del estudio, no ha sido previamente propuesto en la literatura y se basa en el punto de óptima posición el implante con adecuada estabilidad, según su experiencia previa. Se define además como fractura desplazada aquella que tiene más de un 100% de desplazamiento en la radiografía anteroposterior de clavícula según los criterios utilizados por Robinson.⁵

En base a ese criterio se define la conducta quirúrgica donde los pacientes que presentan una CSI fueron manejados con sistema de fijación con botones, mientras que los pacientes que no cumplen ese criterio, donde el rasgo de fractura se encuentra medial al punto mencionado, fueron tratados con la técnica de reducción abierta y osteosíntesis con placa anatómica bloqueada de clavícula distal y aumento con botones corticales.

Se incluyen en este estudio, pacientes mayores de 15 años, con criterio radiológico de CSI, operados con técnica mínimamente invasiva con botón cortical durante el período mencionado.

Se registran las complicaciones quirúrgicas, post-operatorias, progreso radiológico con radiografías simples y resultados clínico con Simple Shoulder Test (SST)²⁰ y QuickDASH.²¹ Se usan promedios y porcentajes para la presentación de resultados.

Además, se evaluó la frecuencia de fracturas con CSI en el total de fracturas de clavícula distal ingresadas por el equipo durante el período estudiado.

Se respetaron los principios éticos de confidencialidad y privacidad de la información biomédica obtenidos de la ficha clínica e imagenología, según aprobación de Comité de Ética del centro hospitalario.

Técnica Quirúrgica y Rehabilitación Postoperatoria

En todos los pacientes se utilizó el dispositivo ZipTight® (BIOMET, Warsaw, IN, USA). Se realiza una incisión de 3cm aprox., perpendicular al eje de la clavícula y centrado en la base de la coracoides. Se abre longitudinalmente la fascia trapecio-deltopectoral, sin abordar el foco de fractura y se expone la cara superior de la base de la coracoides. Se realiza un túnel óseo central en la base de la coracoides con broca

4,5 mm por donde se pasa el botón cortical inferior y se comprueba la posición y el alineamiento con radioscopia. Luego se realiza un túnel óseo en la clavícula de 2,5mm, centrado en el tubérculo conoide, en la unión del tercio anterior con los dos tercios posteriores. Se pasan las riendas del dispositivo por el túnel de la clavícula y se asegura botón cortical superior. Finalmente se comprueba la posición del implante bajo radioscopia en un plano anteroposterior de clavícula y se procede al cierre de la incisión (► **Fig. 2**).

En el post-operatorio, se utiliza un inmovilizador de hombro por 3 semanas comenzando precozmente desde el primer día del postoperatorio con ejercicios pasivos de mano, codo y hombro. Se autoriza el uso de la extremidad en las actividades diarias restringiendo la elevación anterior mayor de 90° hasta la 4ta semana postoperatoria. Todos los pacientes recibieron kinesioterapia estándar desde la cuarta semana del postoperatorio. Se realizan controles clínico-radiológicos a las 4, 12 y 24 semanas del postoperatorio.

Resultados

Se encontraron 162 pacientes con diagnóstico de fractura de clavícula distal durante el período de estudio, de los cuales 24 casos (15%) tenían fracturas desplazadas y requirieron de resolución quirúrgica. Veinte y un casos (87,5%) correspondían a pacientes con CSI y fueron manejados con botones corticales mediante la técnica mínimamente invasiva e incluidos en nuestro estudio. El promedio de edad fue de 34,7 años (16–71 años), con un 90,5% de pacientes de sexo masculino (► **Tabla 1**). El seguimiento fue de entre 6 y 41 meses, con un promedio de seguimiento de 23,4 meses. No hubo pacientes que presentaran infección o dehiscencia de herida, no se requirió la retirada del implante en ningún caso. No se registraron casos de no-unión confirmándose la consolidación de la fractura con radiografías simples seriadas.

Las evaluaciones funcionales fueron realizadas a las 6 semanas de seguimiento y se muestran en la ► **Tabla 1**. El puntaje promedio del Simple Shoulder Test (SST) fue de 79,4 (rango de 66 - 91,7) y el QuickDASH fue de 11 (rango de 6,8 - 15,9).

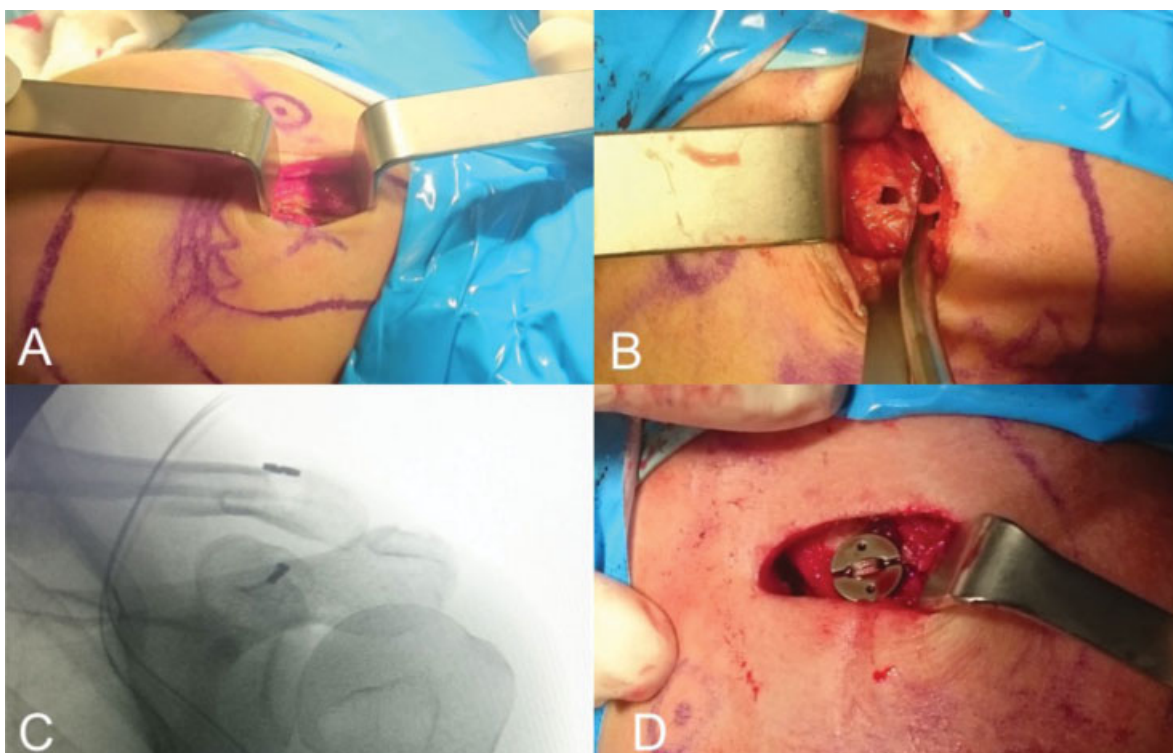


Fig. 2 Técnica quirúrgica mínimamente invasiva con botón cortical en paciente con fractura desplazada de clavícula distal. (A) Incisión cutánea. (B) Túnel en coracoides. (C) Radioscopia intraoperatoria anteroposterior con botones posicionados y reducción de la fractura. (D) Visión superior de botón en la clavícula).

Tabla 1 Epidemiología y resultados clínico-radiológicos

Paciente No	Edad (años)	Sexo (M/F)	Clasificación Edinburgh	Complication	Union (SI/NO)	Retirada de implante (SI/NO)	Seguimiento (MESES)	Test Sencillo de Hombro	QuickDASH
1	47	M	3B2	-	SI	NO	37	83,3	9,1
2	47	M	3B1	-	SI	NO	20	75,0	11,4
3	34	M	3B2	-	SI	NO	6	91,7	6,8
4	34	M	3B1	-	SI	NO	6	75,0	13,6
5	31	M	3A2	-	SI	NO	24	66,7	15,9
6	31	M	3B1	-	SI	NO	10	75,0	13,6
7	30	M	3B1	-	SI	NO	18	75,0	13,6
8	28	M	3B1	-	SI	NO	27	83,3	9,1
9	23	M	3A1	-	SI	NO	41	83,3	9,1
10	24	M	3B1	-	SI	NO	27	75,0	13,6
11	23	F	3B2	-	SI	NO	36	83,3	6,8
12	25	M	3B1	-	SI	NO	17	75,0	11,4
13	23	M	3A1	-	SI	NO	14	83,3	9,1
14	22	M	3B1	-	SI	NO	24	83,3	11,4
15	20	M	3A1	-	SI	NO	31	83,3	6,8
16	19	M	3B2	-	SI	NO	18	75,0	15,9
17	16	M	3B2	-	SI	NO	26	83,3	11,4
18	71	M	3B1	-	SI	NO	34	83,3	9,1
19	68	M	3B1	-	SI	NO	33	75,0	11,4
20	63	M	3B1	-	SI	NO	8	75,0	11,4
21	50	F	3A1	-	SI	NO	35	83,3	11,4
Promedio	35						23,4	79,4	11,0

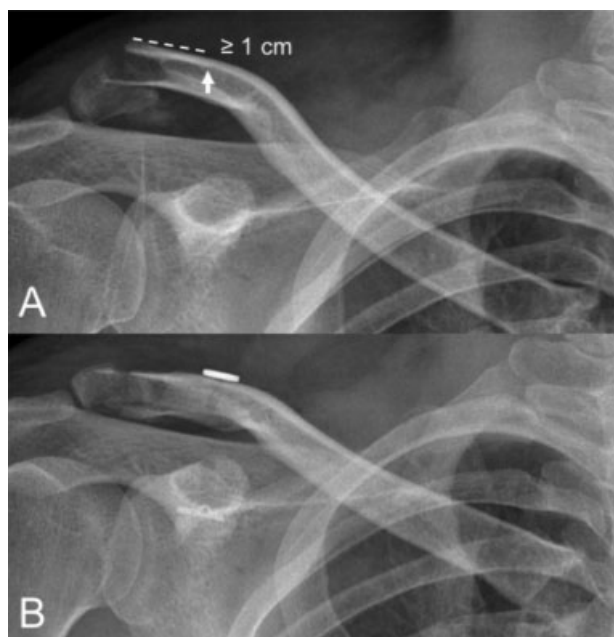

Fig. 3 Radiografía anteroposterior de clavícula en paciente manejado con técnica mínimamente invasiva con botón cortical en fractura desplazada de clavícula distal. ((A) Radiografía preoperatoria con criterio "CSI." (B) Radiografía postoperatoria con botones corticales y reducción de la fractura).

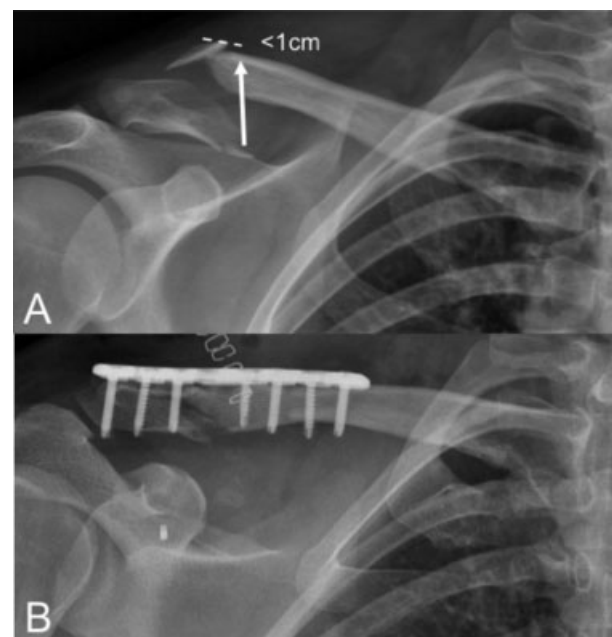


Fig. 4 Radiografía anteroposterior de clavícula en paciente manejado con placa bloqueada de clavícula distal anatómica en fractura desplazada de clavícula distal y aumento con botón cortical. ((A) Radiografía preoperatoria sin criterio "CSI." (B) Radiografía postoperatoria con placa y botón cortical)

Discusión

La fractura desplazada de clavícula distal es una patología frecuente y en la actualidad existen distintas técnicas quirúrgicas descritas en la literatura con diferentes métodos de fijación para su tratamiento. La estabilización con dispositivos coracoclaviculares han sido descritos recientemente en la literatura con buenos resultados para ese tipo de fracturas y están siendo utilizados también como método de aumento en casos de necesidad de una osteosíntesis con placa bloqueada, también con buenos resultados.¹⁷⁻¹⁹

En nuestra serie, el uso de botones corticales como método único de estabilización fue un método seguro, con buenos resultados tanto clínico como radiológicos y sin complicaciones, comparables con las series publicadas en la literatura.¹⁷ Creemos que utilizar el tubérculo conoide como punto de referencia permite tener un punto confiable y constante lo que nos permite realizar mediciones certeras incluso cuando encontramos rotación del fragmento y conminución de la cortical inferior en la radiografía. El criterio CSI nos permitió discriminar aquellas fracturas susceptibles de tratamiento con botones corticales logrando buenos y excelentes resultados clínico-radiográficos en todos los casos manejados con esa técnica que en nuestra serie corresponde a la mayoría, siendo esos el 87,5% de los casos (\rightarrow Fig. 3). Cuando no se cumplió el criterio de CSI, los pacientes fueron manejados con placas bloqueadas anatómicas de clavícula distal utilizando sistema de botones corticales como método de aumento (\rightarrow Fig. 4).

Existe amplia evidencia en la literatura sobre el uso del sistema de fijación con botones corticales en casos de

disyunción acromioclavicular con buenos resultados clínicos y escasas complicaciones^{1,2,9} y en la literatura actual se han demostrado resultados similares en series de casos con fracturas de clavícula lateral con ese sistema, extendiendo la indicación de ese método.¹⁷ En nuestra serie, todos los pacientes tuvieron consolidación radiográfica y concluyeron tratamiento con buenos resultados funcionales y sin complicaciones por lo que proponemos esa técnica como una alternativa efectiva y reproducible para el tratamiento de ese tipo de fracturas, teniendo en cuenta el criterio de CSI para la toma de decisión. Además, la técnica utilizada con abordaje mínimamente invasivo, permite mejores resultados estéticos y los beneficios propios de una incisión pequeña.

Al ser un estudio retrospectivo, carece de significancia estadística puesto que no existe grupo de comparación, siendo eso una limitación en nuestro trabajo. Es necesario realizar estudios comparativos prospectivos para realizar una recomendación con mayor evidencia.

Conclusión

La técnica mínimamente invasiva usada con botones corticales es una alternativa efectiva, segura y reproducible en fracturas desplazadas de clavícula distal cuando se tiene una cortical superior indemne. Los resultados clínicos reportados en la literatura son excelentes y similares a los obtenidos en nuestra serie. Este dispositivo reduce satisfactoriamente la fractura asemejando la función de los ligamentos coracoclaviculares, estabilizadores fundamentales del tercio lateral de la clavícula. Es necesario realizar estudios comparativos prospectivos para

evaluar la significancia estadística al compararlo con las técnicas tradicionales.

Conflictos de Interés

Francisco Soza tiene una relación contractual con BIOMET (consultor de BIOMET). Todos los demás autores no recibieron ningún pago financiero u otros beneficios de ninguna entidad comercial relacionada con el tema de este artículo.

Declaración y Verificación

Todos los autores declaran que este trabajo no ha sido enviado o publicado en otra revista o publicación científica.

Autores

Todos los autores declaran haber leído y aprobado el manuscrito. Además de haber hecho una contribución sustancial a todos los temas:

- El diseño del estudio, o la adquisición de datos, o el análisis e interpretación de los datos
- Borrador de artículo o reseña del contenido
- Aprobación final de la versión que se envía

Consentimiento informado y datos del paciente

Este trabajo cuenta con la aprobación del Comité de Ética en Investigación del Instituto Traumatológico de Chile, Santiago de Chile.

Referencias

- 1 Oh JH, Kim SH, Lee JH, Shin SH, Gong HS. Treatment of distal clavicle fracture: a systematic review of treatment modalities in 425 fractures. *Arch Orthop Trauma Surg* 2011;131(04):525-533
- 2 Singh R, Rambani R, Kanakaraj N, Giannoudis P. A 2-year experience, management and outcome of 200 clavicle fractures. *Injury. Int J Care Injured* 2012;43:15-163
- 3 Postacchini F, Gumina S, De Santis P, Albo F. Epidemiology of clavicle fractures. *J Shoulder Elbow Surg* 2002;11(05):452-456
- 4 van der Meijden OA, Gaskill TR, Millett PJ. Treatment of clavicle fractures: current concepts review. *J Shoulder Elbow Surg* 2012; 21(03):423-429
- 5 Robinson CM. Fractures of the clavicle in the adult. Epidemiology and classification. *J Bone Joint Surg Br* 1998;80(03):476-484
- 6 Sambandam B, Gupta R, Kumar S, Maini L. Fracture of distal end clavicle: A review. *J Clin Orthop Trauma* 2014;5(02):65-73
- 7 Kashii M, Inui H, Yamamoto K. Surgical treatment of distal clavicle fractures using the clavicular hook plate. *Clin Orthop Relat Res* 2006;447(447):158-164
- 8 Soliman O, Koptan W, Zarad A. Under-coracoid-around-clavicle (UCAC) loop in type II distal clavicle fractures. *Bone Joint J* 2013; 95-B(07):983-987
- 9 Rosslenbroich SB, Schliemann B, Schneider KN, et al. Minimally Invasive Coracoclavicular Ligament Reconstruction With a Flip-Button Technique (MINAR): Clinical and Radiological Midterm Results. *Am J Sports Med* 2015;43(07):1751-1757
- 10 Sungwook C, Sang-Rim K, Hyunseong K, Donghee K, Yong-Geun P. Modified tension band fixation and coracoclavicular stabilisation for unstable distal clavicle fracture. *Injury. Int J Care Injured* 2015; 46:259-264
- 11 Li Y, Shi S, Ou-Yang YP, Liu TL. Minimally invasive treatment for Neer IIb distal clavicle fractures with titanium cable. *J Trauma* 2011;71(02):E37-E40
- 12 Lin HH, Wang CS, Chen CF, et al. Treatment of displaced distal clavicle fractures with a single cortical screw. *Orthopedics* 2013; 36(03):199-202
- 13 Ballmer FT, Gerber C. Coracoclavicular screw fixation for unstable fractures of the distal clavicle. A report of five cases. *J Bone Joint Surg Br* 1991;73(02):291-294
- 14 Andersen JR, Willis MP, Nelson R, Mighell MA. Precontoured superior locked plating of distal clavicle fractures: a new strategy. *Clin Orthop Relat Res* 2011;469(12):3344-3350
- 15 Hohmann E, Hansen T, Tetsworth K. Treatment of Neer type II fractures of the lateral clavicle using distal radius locking plates combined with TightRope augmentation of the coraco-clavicular ligaments. *Arch Orthop Trauma Surg* 2012;132(10):1415-1421
- 16 Nourissat G, Kakuda C, Dumontier C, Sautet A, Doursounian L. Arthroscopic stabilization of Neer type 2 fracture of the distal part of the clavicle. *Arthroscopy* 2007;23(06):674.e1-674.e4
- 17 Dedeoğlu SS, İmren Y, Çabuk H, Çakar M, Arslan SM, Esenyel CZ. Results of minimal invasive coracoclavicular fixation by double button lift-up system in Neer type II distal clavicle fractures. *J Orthop Surg (Hong Kong)* 2017;25(01):2309499016684722
- 18 Page RS, Bhatia DN. Noncommittated lateral end clavicle fractures associated with coracoclavicular ligament disruption: Technical considerations for optimal anatomic fixation and stability. *Int J Shoulder Surg* 2014;8(03):86-89
- 19 Nandra R, Kowalski T, Kalogrianitis S. Innovative use of single-incision internal fixation of distal clavicle fractures augmented with coracoclavicular stabilisation. *Eur J Orthop Surg Traumatol* 2017;•••. Doi: 10.1007/s00590-017-1977-x
- 20 Lippitt SB, Harryman DT II, Matsen FA III. A practical tool for evaluating function: the Simple Shoulder Test. In: Matsen FA III, Fu FH, Hawkins RJ, editors. *The shoulder: a balance of mobility and stability*. Rosemont (IL): American Academy of Orthopaedic Surgeons; 1993
- 21 Beaton DE, Katz JN, Wright JG, Tarasuk V, Bombardier C. Measuring the whole or the parts? Validity, reliability, and responsiveness of the Disabilities of the Arm, Shoulder and Hand outcome measure in different regions of the upper extremity. *J Hand Ther* 2001;14(02):128-146