

Utilización de los tornillos canulados sin cabeza intramedulares en el tratamiento de las fracturas de la mano - estudio anatómico en los dedos largos

Use of Intramedullary Cannulated Headless Screws in the Treatment of Hand Fractures - An Anatomical Study on Long Fingers

María Jesús Rivera Vegas¹ Miguel Eugenio Estefanía Díez¹ Pablo Martínez Núñez²
Rebeca Astorga Veganzones²

¹Facultativo Especialista del Servicio de Cirugía Plástica, Estética y Reparadora del Hospital Universitario de Burgo, Burgos, España
²Medico Interno y Residente del Servicio de Cirugía Plástica, Estética y Reparadora del Hospital Universitario de Burgos, Burgos, España

Address for correspondence María Jesús Rivera Vegas, Adjunto del Servicio de Cirugía Plástica Estética y Reparadora del Hospital Universitario de Burgo, Burgos, España (e-mail: riveravegas@gmail.com).

Rev Iberam Cir Mano 2017;45:94–103.

Resumen

Objetivo El objetivo de este estudio es cuantificar las lesiones cartilaginosas y tendinosas que se producen al introducir tornillos canulados intramedulares percutáneos como material de osteosíntesis en fracturas de metacarpianos y falanges.

Materiales y Métodos Utilizamos en nuestro estudio anatómico piezas anatómicas donadas (7 manos) y manos no reimplantadas en nuestro hospital (1mano). Se han medido 30 metacarpianos y falanges proximales y medias. Se colocan percutáneamente los tornillos canulados de espiras completas y parciales, a través de la cabeza de los metacarpianos y las falanges proximales y medias reproduciendo las acciones realizadas en la clínica. Realizamos las mediciones: A) Porcentaje del área cartilaginosa lesionada y su localización. B) Lesión en el aparato extensor y la distancia de esta a la inserción ósea. C) Tamaño de la medular de los huesos.

Resultados Obteniendo los siguientes resultados: A) el porcentaje del área lesionada en los metacarpianos, falanges proximales y medias es de 5,7%,13,35% y 9,62% respectivamente. B) La lesión del aparato extensor es menor de 3mm con una distancia a las inserciones óseas de 4mm y C) Obtenemos medidas de las intramedulares óseas y las relacionamos con la anchura del tornillo más adecuado.

Conclusión Como conclusión, la utilización de tornillos canulados via retrograda y percutánea es una técnica fiable en cuanto a la morbilidad asociada y damos una aproximación al tornillo más adecuado en cada localización.

Palabras Clave

- ▶ metacarpianos
- ▶ falanges
- ▶ osteosíntesis
- ▶ tornillos intramedulares

Abstract

Objective To quantify the cartilaginous and tendinous lesions produced upon percutaneous introduction of intramedullary cannulated screws as osteosynthesis material in metacarpal and phalangeal fractures.

received
July 12, 2017
accepted
September 25, 2017
published online
November 22, 2017

DOI <https://doi.org/10.1055/s-0037-1608789>.
ISSN 1698-8396.

Copyright © 2017 Thieme Revinter
Publicações Ltda, Rio de Janeiro, Brazil

License terms



Materials and Methods Seven anatomical models and one non-replanted hand were used. The measurements of 30 metacarpals and proximal and middle phalanges were taken. Cannulated screws with complete and partial threads were placed percutaneously through the metacarpal head and the proximal and middle phalanges, reproducing the actions performed in the clinic. The following measurements were performed: A) Percentage of the damaged cartilaginous area and its location. B) Damage to the extensor apparatus and its distance to the bone insertion point. C) Bone marrow size.

Results (A) The percentages of the damaged areas in the metacarpals, proximal and middle phalanges were 5.7%, 13.35% and 9.62%, respectively. (B) The damage to the extensor apparatus was less than 3 mm with a 4-mm distance to the bone insertion point and (C) We have obtained the measurements of the intramedullary bone and from them, we calculated the width of the most appropriate screw.

Conclusion In conclusion, the use of retrograde and percutaneous cannulated screws is a reliable technique with regard to the associated morbidity, and we present an approximation regarding the most appropriate screw for each location.

Keywords

- ▶ metacarpals
- ▶ phalanges
- ▶ osteosynthesis
- ▶ intramedullary screws

Introducción

Las fracturas de los metacarpianos y falanges son las segundas más comunes del miembro superior, detrás de las fracturas del radio distal. El tratamiento de las fracturas puede ser realizado de manera conservadora o quirúrgica dependiendo de varios criterios.¹

La agujas Kirchner (agujas K), los tornillos y las placas de osteosíntesis han sido los métodos habituales de fijación.²⁻⁶ Esos métodos presentan complicaciones dependientes por una parte, de las características de la fractura, del paciente, de la técnica quirúrgica y del material de osteosíntesis por sí mismo.⁷

La utilización de tornillos canulados sin cabeza introducidos de manera retrógrada, está indicado en determinados tipos de fracturas de metacarpianos y falanges y presentan ventajas en relación a los otros tipos de osteosíntesis.⁸⁻¹³ Los tornillos son introducidos percutáneamente, permitiéndonos una fijación estable con una cirugía mínimamente invasiva. Ellos se introducen a través de una superficie articular y debido a su ausencia de cabeza, permiten que sean enterrados en el hueso subcondral sin interferir en el movimiento articular. La utilización de tornillos canulados encajados en la estructura medular, nos facilita una fijación lo suficientemente sólida para permitir la movilización temprana evitando la rotación por la presencia de las espiras que se fijan en la medular.

El objetivo de este trabajo es cuantificar la lesión cartilaginosa y tendinosa que se produce al utilizar tornillos canulados intramedulares como material de osteosíntesis en fracturas de metacarpianos y falanges. También obtener una medida de la intramedular de los huesos estudiados, y hacer una aproximación al tornillo adecuado.

Material y Método

Estudio Anatómico / Parte Ósea

Para realizar nuestro estudio anatómico hemos contado con el apoyo del Centro de Donación de Cuerpos y salas de disección

del Departamento de Anatomía de la Facultad de Medicina de la Universidad Complutense de Madrid, que nos ha proporcionado 7 piezas anatómicas de cadáver formolado, (miembro superior) además de manos en las que se desestimó el reimplante o en las cuales el reimplante falló, tratadas en nuestro Servicio (1 mano), en las cuales hemos estudiado los huesos de los dedos largos, excluyendo el pulgar.

Hemos utilizados 2 tipos de tornillos, unos tienen estructura cónica y espiras en toda su longitud, Acutrack (Acumed, Hillsboro, Oregon EE.UU) y el otro tipo, es un tornillo tipo Herbert. AutoFix (Cannulated Compression Screw; Tarma Group, Madrid, Spain) presentando varias medidas en punta y rosca (► **Tabla 1**).

La colocación de los tornillos fue transcutánea con una flexión máxima de la articulación metacarpofalángica en los metacarpianos y de la interfalángica proximal y distal para la colocación en la falange proximal y media, sin disección de las partes blandas, que son las mismas acciones que se realizan en la clínica. En esas mismas manos, se realizaron las medidas óseas que presentamos en este trabajo.

Para realizar las mediciones utilizamos un calibrador digital Borletti modelo CDEP15 con una precisión de 0,01 mm (LFT SpA, Antegnate, BG, Italia).

Tabla 1 Tornillos utilizados en nuestro estudio y sus medidas

Tipo de tornillo	Anchura en rosca	Anchura en punta
Canulado espiras completas	4,1 mm	4,0 mm
Canulado espiras completas	3,6 mm	3,5 mm
Canulado espiras completas	2,8 mm	2,5 mm
Canulado espiras parcial (tipo Herbert)	3,7 mm	3,0 mm
Canulado espiras parcial (tipo Herbert)	2,8 mm	2,2 mm

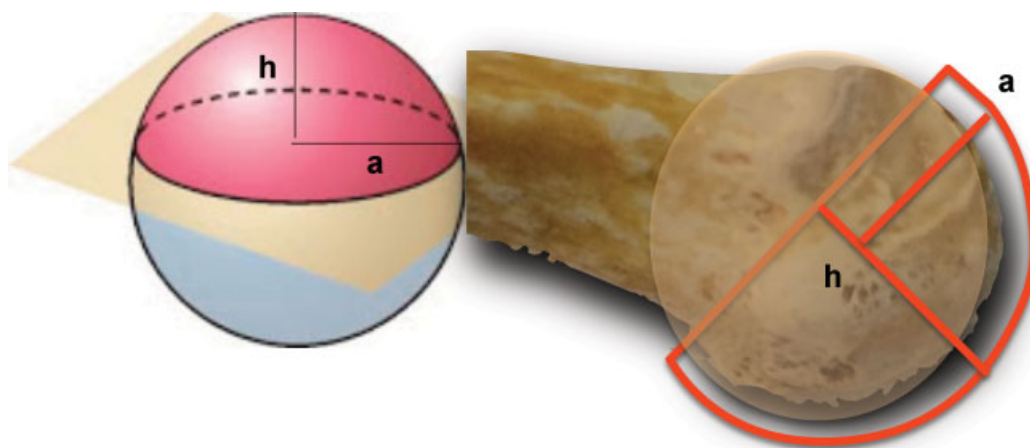


Fig. 1 la figura geométrica de casquete esférico y superficie articular de la cabeza del metacarpiiano.

Medimos 30 metacarpianos, falanges proximales y medias de dedos largos en las que obtenemos las siguientes variables:

- Área de la cabeza de los metacarpianos.
El área de la cabeza del metacarpiiano es asimilada a la figura geométrica casquete esférico. Un casquete esférico es la parte de una esfera cortada por un plano (► **Fig. 1**). La fórmula del área del casquete es $\pi(a^2 + h^2)$ siendo "a," el radio de la base del casquete y "h," la altura del casquete.
- Área de la cabeza de las falanges proximales y medias.
Para hallar el área de la cabeza de las falanges proximales y medias, hemos asimilado su forma a dos conos truncados unidos por su base menor. El área del cono truncado queda determinado por los radios de las bases, r y r2, la altura "h" y la generatriz "s" y se obtiene mediante la fórmula $\pi(r_1 + r_2) \cdot s$. Los resultados obtenidos son divididos a la

mitad para así asimilar la estructura geométrica a la figura de la cabeza de las falanges (► **Fig. 2**).

- Medida del área de la lesión que ocasionan los tornillos canulados a su entrada de la cabeza de los metacarpianos y de las falanges proximales y medias.
La lesión que produce la entrada de los tornillos canulados en el cartilago será igual al área del circulo de la cabeza de los tornillos canulados, cuya formula es $\pi \times r^2$. Aunque las estructuras de los tornillos sean diferentes, lo que debe ser considerado es la anchura de la cabeza del tornillo (► **Fig. 3**).
- Relación entre el área de la cabeza de los huesos estudiados y la lesión cartilaginosa que provoca la introducción de los tornillos canulados.
- Establecimos el porcentaje de área lesionada en la cabeza de los huesos estudiados que provoca la entrada de los tornillos.

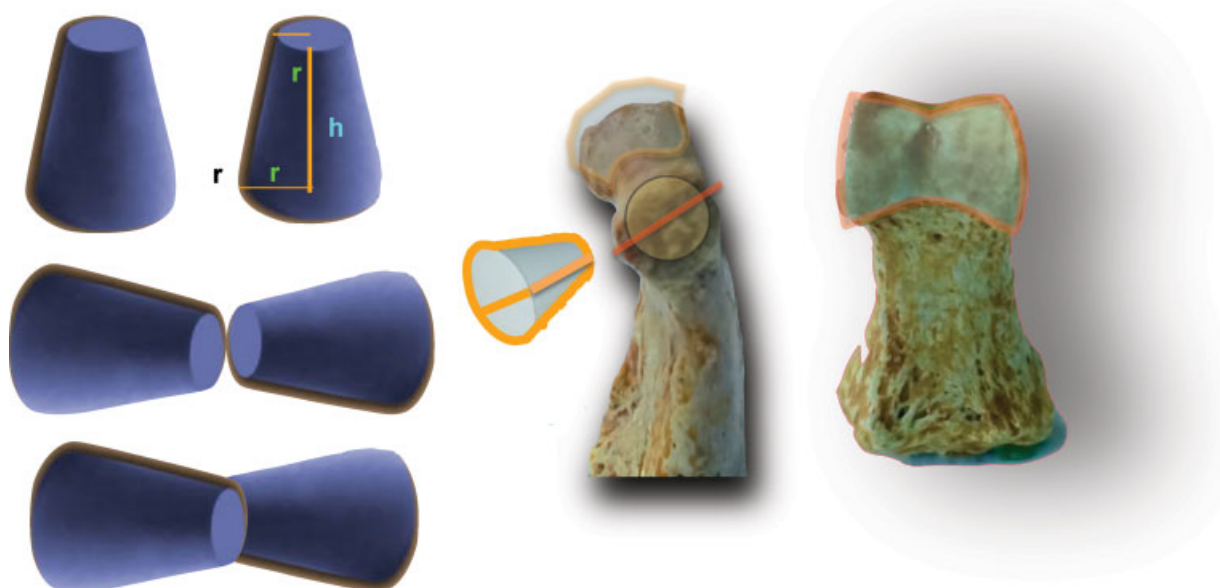


Fig. 2 Dos conos truncados unidos por su porción estrecha y su asociación a la cabeza de las falanges.

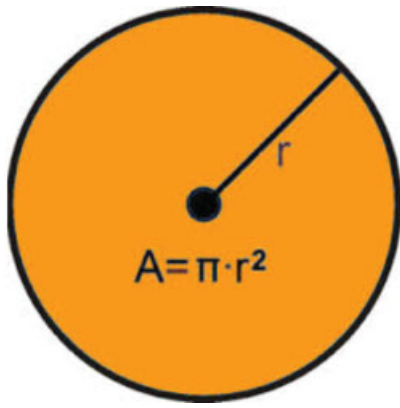


Fig. 3 Figura geométrica de la entrada de los tornillos canulados asociada a un círculo.

- Localización de la entrada de los tornillos canulados en la cabeza de los metacarpianos y en la cabeza de las falanges proximal y media.
- Medida del tamaño de la medular y la relación entre la anchura exterior e interior (medular) de los metacarpianos. Medimos la anchura exterior y la medular de los metacarpianos, buscando su proporción.
- Relación entre la medular de los metacarpianos y falanges y el tamaño de los tornillos. La relación entre la medular de los huesos estudiados y la anchura de los tornillos nos sirve para indicar el tornillo adecuado en cada hueso.

Estudio Anatómico / Parte Tendinosa

- Estudio del aparato extensor a nivel de la cabeza del metacarpiano, de la falange proximal y media tras la colocación del tornillo. Medimos la lesión en mm y su distancia a la inserción ósea en mm valorando su repercusión mecánica en la extensión de la articulación metacarpofalángica e interfalángica proximal y distal.

Resultados

Parte Ósea

- Medida del área de la cabeza de los metacarpianos y de la cabeza de las falanges proximales y medias. Las cabezas de los metacarpianos presentan un área de 231,31 mm² de media. La cabeza de la falange proximal y media presenta un área de 98,85 mm² y de 63,90 mm² de media respectivamente (ver rangos, en **Tabla 2**).

Tabla 2 Área media y el rango de la cabeza de los metacarpianos, las falanges proximales y medias

	Área media	Área máxima/mínima
Metacarpianos	231,31mm ²	299/193,55 mm ²
Falange proximal	98,85 mm ²	113,96/ 66,62 mm ²
Falange media	63,90 mm ²	78,67/53,67 mm ²

Tabla 3 Área de la porción proximal de los tornillos

Anchura de tornillo	Área
4,1 mm	13,20 mm ²
3,6 mm	10,17 mm ²
2,8 mm	6,15 mm ²

- Medida del área de la lesión que ocasionan los tornillos canulados a su entrada en la cabeza articular. Tornillos de 4,1 mm de diámetro en su porción proximal supondría un área de afectación de 13,20 mm². Los de 3,6 mm y los de 2,8 mm presentan un área de 10,17 mm² y 6,15 mm² respectivamente. Los tornillos tipo Herbert, con una anchura de 3,6 y 2,8 mm en proximal, presentan la misma área que los tornillos con espiras en toda su longitud (**Tabla 3**).
- Porcentaje de afectación de la cabeza de los metacarpianos en relación al área de entrada de los tornillos canulados.
- La afectación de la cabeza de los metacarpianos tras la colocación de tornillos canulados es de un 5,70% como máximo (**Tabla 4**).
- Porcentaje de afectación de la carilla articular en la cabeza de las falanges proximales en relación con el área de los tornillos canulados. En el 2° y el 3° dedo, la utilización del tornillo de 4,1 mm, provoca una afectación de la superficie articular del 13,35%. En el 4° dedo, utilizamos un tornillo de 3,6 mm, lo que supone una violación de la cabeza articular de 10,28%. En el 5° dedo, se pueden utilizar tornillos de 2,8 mm, generando una afectación del 6,22% (**Tabla 4**).
- Porcentaje de afectación de la carilla articular en la cabeza de las falanges medias en relación con el área de los tornillos canulados. Tras la colocación de tornillos de 2,8 mm, la afectación es de 9,62%. En la falange media del 5° dedo, debido al tamaño de la medular, no es posible la utilización de los tornillos intramedulares de que nosotros disponemos (**Tabla 4**).
- Localización de la entrada de los tornillos canulados en la cabeza de los metacarpianos y en la cabeza de las falanges proximal y media.

Tabla 4 Porcentaje de área afectada que la introducción de un tornillo produce en el área total de la cabeza de los metacarpianos, falange proximal y media

Hueso	Tornillo	Porcentaje de afectación articular
Metacarpianos	tornillo de 4,1	5,70%
	tornillo de 3,6	4,40%
Falange proximal	tornillo de 4,1	13,35%
	tornillo de 3,6	10,28%
	tornillo de 2,8	6,22%
Falange Media	tornillo de 2,8	9,62%

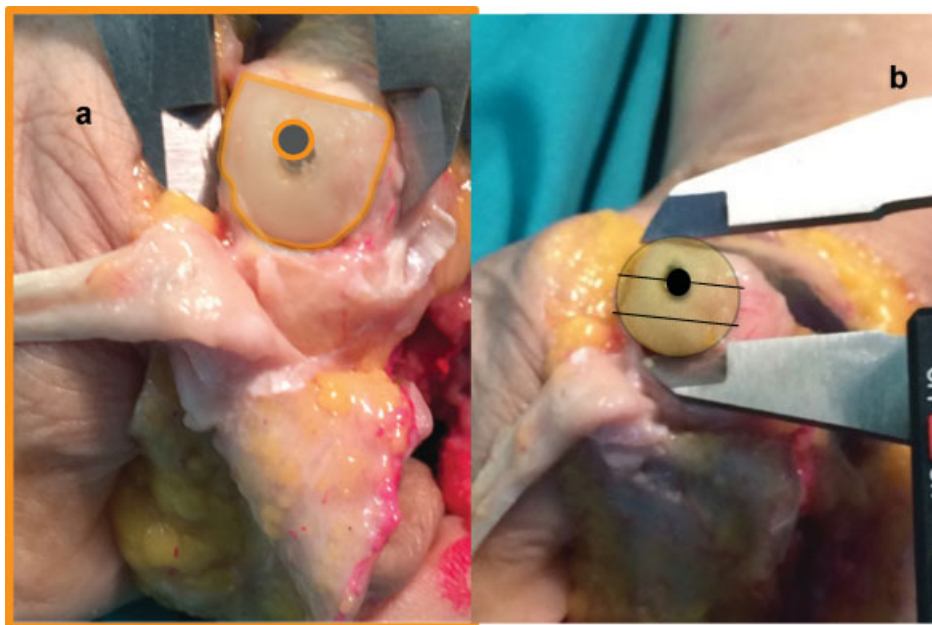


Fig. 4 (a) Lesión de la superficie articular del metacarpiano que provoca la entrada del tornillo. (b) Situación en la porción dorsal de ésta.

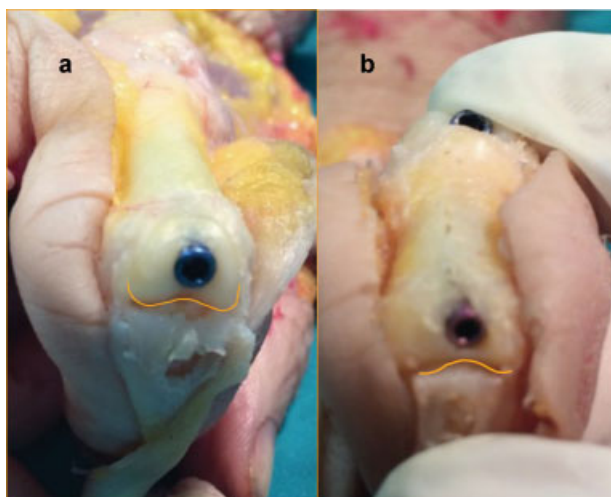


Fig. 5 (a) Lesión que en la superficie articular de la falange proximal provoca la entrada del tornillo. (b) Lesión que en la superficie articular de la falange media provoca la entrada del tornillo canulado.

Para la entrada de los tornillos realizamos una flexión máxima del hueso distal de la articulación, así la porción de cabeza afectada es el tercio dorsal de la cabeza metacarpiana y la zona intercondilar en las falanges (→Figs. 4 y 5).

- Relación entre el tamaño exterior e interior de los metacarpianos en la diáfisis.
La medular del 2° metacarpiano es de 5,23 mm, del 3° es 5,24 mm, del 4° es de 4,20 mm y del 5° es de 4 mm.
La medular del 5° metacarpiano es proporcionalmente mayor que la del resto de los metacarpianos ocupando un 63,86%. Esas medidas nos aproximan a los tornillos adecuados que son aquellos con punta 4,0 mm (→Figs. 6 y 7) (→Tabla 5).
- Relación entre el tamaño interior de las falanges proximal y media en la diáfisis y los tornillos canulados.
En la falange proximal, la medular en 2° dedo es 4,45 mm, en 3° dedo es 4,44 mm, en 4° es 3,64 mm y en 5° es 3,14 mm.
La medida nos permite utilizar un tornillo de 4,0 mm en 2° y 3° dedo. En 4° dedo, sugiere la utilización los tornillos de 3,5 mm. En el 5° dedo, podremos utilizar tornillos de 2,8 mm (→Fig. 8) (→Tabla 6).
En la falange media, la medular en 2° dedo es 2,87 mm, 2,80 mm en 3° dedo, 2,66 mm en 4° dedo y 1,80 mm en 5° dedo.
Las medidas obtenidas nos permiten utilizar los tornillos de 2,8 mm y de 2,2 mm en 2° y 3° dedo. En 4° dedo, por las medidas obtenidas se puede utilizar el tornillo de 2,2 mm y en 5° dedo, no podemos utilizar de una manera segura los tornillos.

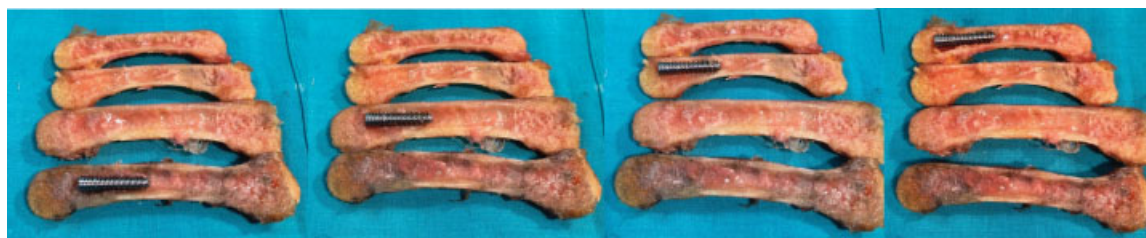

Fig. 6 Localización de los tornillos de rosca completa en la medular de los metacarpianos.

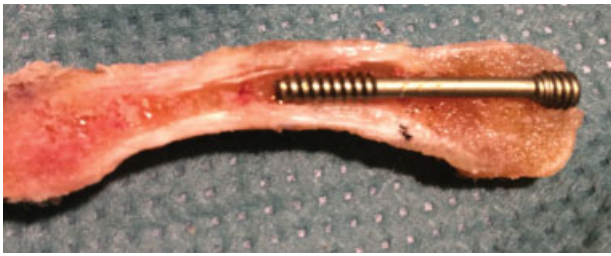

Fig. 7 Localización de los tornillos de rosca parcial en la medular de un metacarpiano.

En la ►**Fig. 9** se aprecia la impronta que sobre la medular de la falange proximal y media crean los tornillos roscados tras ser colocados en la falange (►**Tabla 7**).

Parte Tendinosa

- Estudio del aparato extensor a nivel cabeza de metacarpiano.
- La lesión que hemos medido es de un 2,94 mm de diámetro de media sobre el tendón del músculo extensor extrínseco.

- Estudio del aparato extensor en la colocación del tornillo a nivel de la cabeza de la falange proximal y media.
- La lesión que causa la colocación del tornillo sobre el aparato extensor, no afecta a la inserción de la banda central en la falange media, presentando una distancia media entre la entrada del tornillo y la inserción de la banda central en la base de la falange proximal de 4 mm como mínimo, con una media de 4,86 mm, con una lesión de 2,70 mm de media en el tendón.
- En la introducción de los tornillos en la falange media, la distancia media entre la entrada del tornillo y la inserción tendinosa es de 3,55 mm de media, con una lesión en el tendón extensor de 1,90 mm de media (►**Figs. 10 y 11**).

Discusión

Nuestro estudio demuestra que la lesión cartilaginosa tras la colocación de tornillos canulados intramedulares produce una afectación de la superficie articular inferior al 15% con preservación de las inserciones óseas del aparato extensor. También presentamos una medida del tamaño intramedular con el fin de dar una orientación de la anchura del tornillo

Tabla 5 Medida de la medular del metacarpiano, el porcentaje que ocupa la medular en la totalidad del tamaño del metacarpiano y el tornillo adecuado según nuestras mediciones

Metacarpianos	Medida de la medular del metacarpiano	%*	Tornillo recomendado
2° metacarpiano	5,23 mm	44,14%	Tornillo de rosca 4,1 mm /punta 4 mm
3° metacarpiano	5,24 mm	37,86%	Tornillo de rosca 4,1 mm /punta 4 mm
4° metacarpiano	4,20 mm	35,98%	Tornillo de rosca 4,1 mm /punta 4 mm
5° metacarpiano	4 mm	63,86%	Tornillo de rosca 4,1 mm /punta 4 mm

*% de la medular que ocupa en la totalidad del metacarpiano.

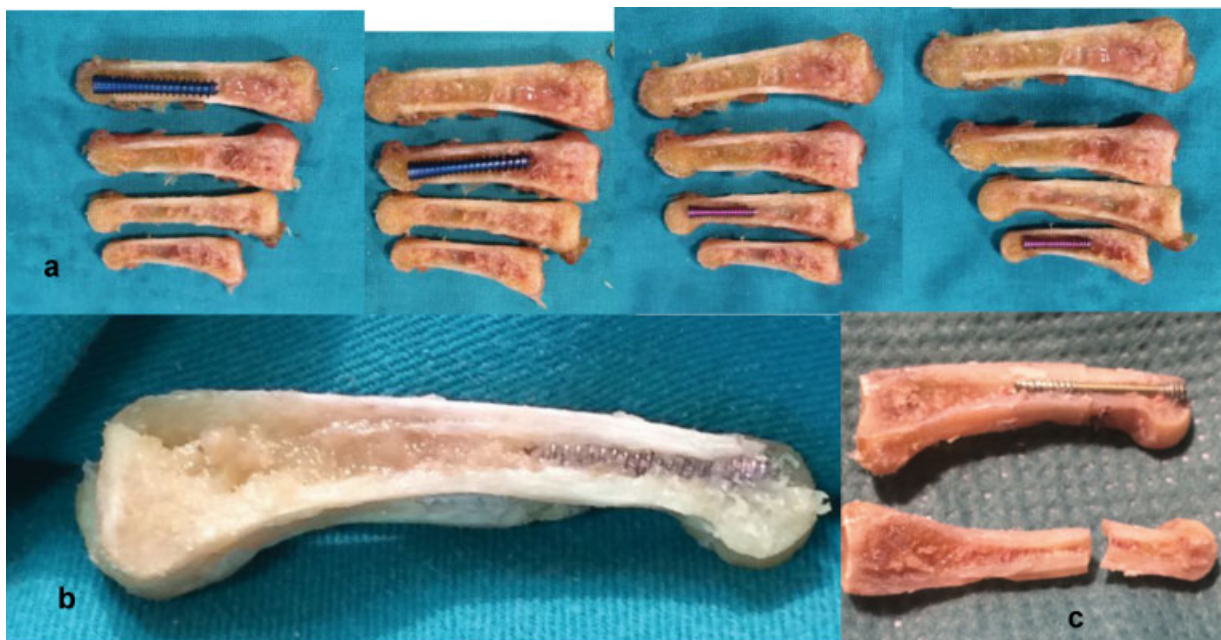


Fig. 8 (a) Localización de los tornillos de rosca completa en la medular de la falange proximal. (8b) Falange proximal con tornillo encastrado en la medular. (8c) Falange proximal donde se ha realizado una fractura y colocación de tornillo intramedular, obsérvese la impronta del tornillo en la mitad de la falange.

Tabla 6 Medida de la medular de la falange proximal y el tornillo adecuado según nuestras mediciones

Falange proximal	Medida de la medular de la falange proximal	Tornillo recomendado
Falange proximal 2° dedo	4,45 mm	Tornillo de rosca 4,1 mm / punta 4 mm
Falange proximal 3° dedo	4,44 mm	Tornillo de rosca 4,1 mm/ punta 4 mm
Falange proximal 4° dedo	3,64 mm	Tornillo de rosca 3,6 mm/ punta 3,5 mm
Falange proximal 5° dedo	3,14 mm	Tornillo de rosca 2,8 mm / punta 2,5 mm

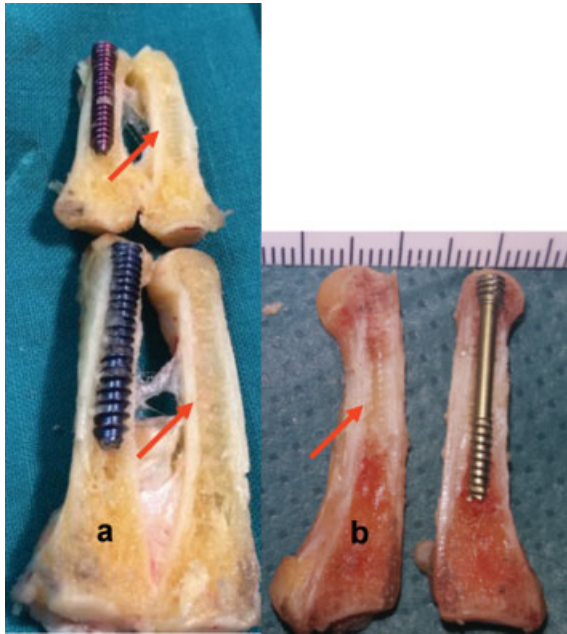


Fig. 9 (a) Localización de los tornillos de rosca completa en la medular de la falange proximal y media de los dedos largos. (9b) Falange proximal con tornillo intramedular de roca parcial encastrado en la medular. Las flechas rojas marcan la impronta de las espiras de los tornillos.

adecuada, para ese encastrado en las paredes, sin abombarlas ni romperlas.

Consideramos fracturas quirúrgicas, aquellas con alteraciones de la rotación, con un exceso de angulación así como la presencia de múltiples fracturas.

Los huesos largos de la mano están formados por hueso esponjoso y hueso cortical, pero son pocas las referencias literarias de su estructura interna.

Nuestro estudio surgió de la necesidad de conocer las alteraciones secundarias a la introducción de los tornillos intramedulares a través de la superficie articular en el tratamiento de las fracturas. La colocación percutánea de esos tornillos, permite una fijación mediante su encaje intramedular

y en el hueso esponjoso subcondral de la cabeza ósea, quedando escondido en ella, sin afectación de la mecánica articular.

Los metacarpianos presentan una forma cóncava en su superficie volar que responde a un radio con una relación 5/7 de su longitud, dando lugar a la concavidad de la palma.¹⁴ Esa característica anatómica hace que la localización de la entrada del tornillo se sitúe en el tercio superior de la cabeza. Asimilamos la cabeza del metacarpiano a un casquete esférico, ya que necesitábamos una figura geométrica con una fórmula que nos permitiera el cálculo del área. En nuestro estudio el porcentaje de afectación de la cabeza articular es de 5,70% para el tornillo utilizado. Nuestro estudio es coincidente con las conclusiones obtenidas en el estudio realizado con TAC 3-D en las cabezas de los metacarpianos tratadas con tornillos intramedulares sin cabeza en las fracturas del cuello.¹⁵

El tamaño que medimos en el canal medular de los metacarpianos nos permite afirmar que el canal medular más grande proporcionalmente es el del 5° metacarpiano, y que en ese dedo ocupa un 65,85%, frente a un 44,14% del 2° metacarpiano y un 37,86% y 35,98% en el 3° y 4° metacarpiano. Eso informa el tamaño de las corticales, permitiendo concluir que las más gruesas son las corticales del 3° y 4° metacarpiano, ya que esas corticales suponen más de un 60% del total del metacarpiano.

Aparte del dato anatómico, eso nos permite concluir que podemos introducir en la medular de los metacarpianos un tornillo de 4,1 de anchura con el que obtendremos un perfecto encaje de él en la medular, tanto en su visión frontal como sagital sin abombar o romper las corticales.

La cabeza de ambas falanges es asimilada a la unión de dos conos truncados unidos por la base de menor diámetro y basándonos en esa figura geométrica, hemos hallado las áreas correspondientes. La cortical palmar es más ancha que la cortical dorsal. La forma del canal medular es como un túnel con un suelo plano en el aspecto palmar y un techo arqueado dorsalmente. El hueso esponjoso es más abundante en la parte proximal que en la parte distal de

Tabla 7 Medida de la medular de la falange media y el tornillo adecuado según nuestras mediciones

Falange media	Medida de la medular de la falange media	Tornillo recomendado
Falange media 2° dedo	2,87 mm	Tornillo de rosca 2,8 mm/ punta 2,5 mm
Falange media 3° dedo	2,80 mm	Tornillo de rosca 2,8 mm/ punta 2,5 mm
Falange media 4° dedo	2,66 mm	Tornillo de rosca 2,8 mm/ punta 2,5 mm
Falange media 5° dedo	1,80 mm	NO

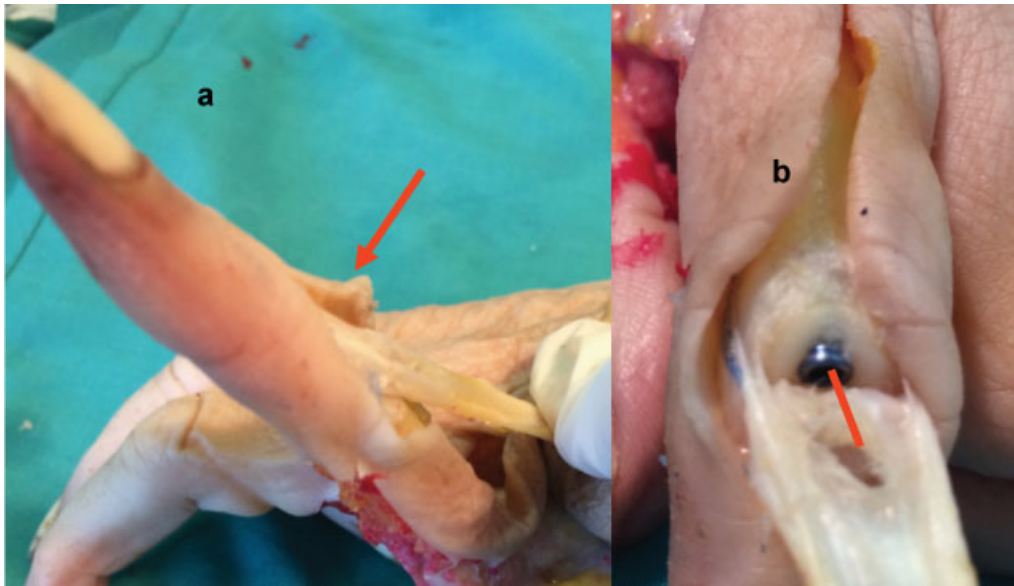


Fig. 10 (a) La tracción del aparato extensor tras la colocación de un tornillo en la falange proximal, mostrando la funcionalidad de la banda media. (b) Falange proximal con tornillo intramedular, distancia entre la entrada del tornillo a nivel del aparato extensor y la inserción de la banda media en la base de la falange media.

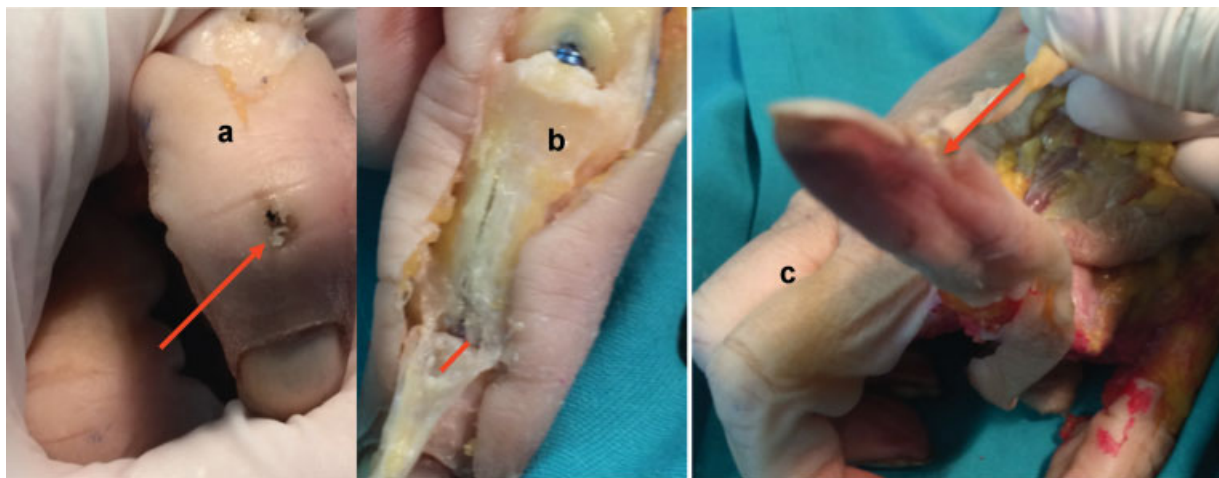


Fig. 11 (a) Localización de la entrada del tornillo. (11b) Lesión en el aparato extensor tras la colocación de un tornillo en la falange media, obsérvese la distancia entre la lesión y la inserción en la base de la falange distal. (11c) La tracción del tendón muestra un aparato extensor funcionante.

todas las falanges. La falange proximal presenta un canal medular mayor que la falange media ya que esas últimas son más estrechas, cortas y con más hueso cortical proporcionalmente.¹⁶ Los resultados del estudio de Schuller-Ellis y Lazar son coincidentes con nuestros resultados en el tamaño de las falanges proximales y medias.

La afectación de la cabeza articular de las falanges se mantiene dentro de unos porcentajes que nos permite la utilización de los tornillos intramedulares sin cabeza, siendo su máxima afectación de un 13%, cuando utilizamos los tornillos de 4,1mm. En la bibliografía no hemos encontrado otro trabajo anatómico salvo el de Bordas y col. realizado sobre falanges proximales en las que se mide la afectación cartilaginosa de la base de la falange proximal tras la introducción de tornillos intramedulares por vía anterógrada, obteniendo un porcentaje de 8,5% en la utilización de tornillos de 3 mm¹⁷

Debemos considerar que nuestros resultados se basan en un número limitado de piezas anatómicas y hemos comprobado, por estudios radiológicos que estamos desarrollando, la enorme variabilidad de tamaño que existe en el tamaño de los huesos estudiados tanto en su tamaño exterior, como en el tamaño de la medular y de la cortical. Esas variaciones repercuten en una variación del porcentaje de afectación articular, ya que huesos externamente grandes pueden tener una medular proporcionalmente pequeña, lo que indica que debemos utilizar un tornillo de menor anchura, así la afectación articular sería menor. Obteniendo como conclusión que la elección de los tornillos debe estar individualizado en cada paciente.

El delicado equilibrio de las diferentes prolongaciones tendinosas es fundamental para mantener una flexo-

extensión coordinada. Con nuestro estudio, hemos demostrado que el aparato extensor que resulta atravesado para la colocación de los tornillos intramedulares, es mecánicamente respetado y permitiría la movilización inmediata de la zona lesionada.

Las mayores posibilidades de complicaciones en el tratamiento de las fracturas se dan en la cirugía abierta y con la colocación de material externo. A más disección quirúrgica, mayor es la posibilidad de provocar complicaciones por los procesos de desvascularización, desperiostización y la característica anatómica de los escasos planos de deslizamiento entre el hueso y las estructuras adyacentes (ausencia de musculatura, cantidad limitada de depósito graso) con lo cual la cicatriz que se produce está muy cerca de los tendones, pudiendo englobar las estructuras y produciendo efecto tenodesis, sobre todo en falanges^{18,19}

Las agujas K presentan como ventaja una alteración limitada de los tejidos blandos pero disminuye la posibilidad de una movilización temprana y según algunos autores la necesidad de tenólisis sería de un 7%, además de aumentar las posibilidades de osteomielitis (4%) al quedar el material de osteosíntesis extracutáneo.²⁰

La utilización de agujas K, presentan como complicación la rotación del hueso, además de las propias de la utilización de las agujas K²⁰ (la ruptura de los tendones, la osteomielitis, la infección cutánea, retraso de la unión o malunión así como rigidez, debido a tener que mantener la inmovilidad, ya que las agujas K no proporcionan la suficiente estabilidad a la osteosíntesis).

La fijación realizada con placas produce adherencias debido a la necesidad de mayor disección de partes blandas. Además de la disección de partes blandas, la presencia de material extraño provoca una reacción cicatricial, a pesar de los esfuerzos de las casas comerciales para realizar placas y tornillos cada vez de menor perfil. Fujitani²¹ en un estudio aleatorizado compara los resultados de la colocación de agujas K con las placas de bajo perfil y los resultados obtenidos son mejores para las agujas tanto a los 3 como a los 6 meses, coincidiendo con el estudio de Facca²² y el meta-análisis realizado por Yamine.²³

El método de fijación intramedular con tornillos canulados permite ser colocados sin desperiostizar el hueso y con una mínima disección de tejidos blandos, lo que de una manera intuitiva nos indica que disminuyen los efectos derivados de la cicatrización y que nuestra experiencia clínica nos permite confirmar.

Hemos demostrado que las lesiones articulares están dentro de unos rangos que nos permiten la utilización de la entrada retrógrada de tornillos canulados intramedulares, sin afectación de la inserción ósea del aparato extensor, convirtiendo esa técnica en una técnica segura para el tratamiento de las fracturas de los huesos estudiados.

Nuestro estudio presenta una seria limitación, siendo la más importante el reducido número de piezas anatómicas, también la asimilación de las superficies a figuras geométricas no es perfecta, pero en este caso, consideramos que es lo suficientemente precisa como para poder sacar conclusiones adecuadas

Conflictos de intereses

Los autores declaran no haber conflictos de intereses.

Referencias

- Cheah AE, Yao J. Hand Fractures: Indications, the Tried and True and New Innovations. *J Hand Surg Am* 2016;41(06):712-722
- Winter M, Balaguer T, Bessièrè C, Carles M, Lebreton E. Surgical treatment of the boxer's fracture: transverse pinning versus intramedullary pinning. *J Hand Surg Eur Vol* 2007;32(06):709-713
- Kim JK, Kim DJ. Antegrade intramedullary pinning versus retrograde intramedullary pinning for displaced fifth metacarpal neck fractures. *Clin Orthop Relat Res* 2015;473(05):1747-1754
- Hornbach EE, Cohen MS. Closed reduction and percutaneous pinning of fractures of the proximal phalanx. *J Hand Surg [Br]* 2001;26(01):45-49(British And European Volume)
- Belsky MR, Eaton RG, Lane LB. Closed reduction and internal fixation of proximal phalangeal fractures. *J Hand Surg Am* 1984;9(05):725-729
- Elmaraghy MW, Elmaraghy AW, Richards RS, Chinchalkar SJ, Turner R, Roth JH. Transmetacarpal intramedullary K-wire fixation of proximal phalangeal fractures. *Ann Plast Surg* 1998;41(02):125-130
- Balaram AK, Bednar MS. Complications after the fractures of metacarpal and phalanges. *Hand Clin* 2010;26(02):169-177
- Aita MA, Mos PA, de Paula Cardoso Marques Leite G, Alves RS, Credidio MV, da Costa EF. Minimally invasive surgical treatment for unstable fractures of the proximal phalanx: intramedullary screw. *Rev Bras Ortop* 2015;51(01):16-23
- Giesen T, Gazzola R, Poggetti A, Giovanoli P, Calcagni M. Intramedullary headless screw fixation for fractures of the proximal and middle phalanges in the digits of the hand: a review of 31 consecutive fractures. *J Hand Surg Eur Vol* 2016;41(07):688-694
- Doorn MC, Nydick JA, Williams BD, Garcia MJ. Retrograde headless intramedullary screw fixation for displaced fifth metacarpal neck and shaft fractures: short term results. *Hand (NY)* 2015;10(02):314-318
- del Piñal F, Moraleda E, Rúas JS, de Piero GH, Cerezal L. Minimally invasive fixation of fractures of the phalanges and metacarpals with intramedullary cannulated headless compression screws. *J Hand Surg Am* 2015;40(04):692-700
- Ruchelsman DE, Puri S, Feinberg-Zadek N, Leibman MI, Belsky MR. Clinical outcomes of limited-open retrograde intramedullary headless screw fixation of metacarpal fractures. *J Hand Surg Am* 2014;39(12):2390-2395
- Boulton CL, Salzler M, Mudgal CS. Intramedullary cannulated headless screw fixation of a comminuted subcapital metacarpal fracture: case report. *J Hand Surg Am* 2010;35(08):1260-1263
- Lazar G, Schulter-Ellis FP. Intramedullary structure of human metacarpals. *J Hand Surg Am* 1980;5(05):477-481
- ten Berg PW, Mudgal CS, Leibman MI, Belsky MR, Ruchelsman DE. Quantitative 3-dimensional CT analyses of intramedullary headless screw fixation for metacarpal neck fractures. *J Hand Surg Am* 2013;38(02):322-330
- Schulter-Ellis FP, Lazar GT. Internal Morphology Of Human Phalanges. *J Hand Surg Am* 1984;9(04):477-481
- Borbas P, Dreu M, Poggetti A, Calcagni M, Giesen T. Treatment of proximal phalangeal fractures with an antegrade intramedullary screw: a cadaver study. *J Hand Surg Eur Vol* 2016;41(07):683-687
- Shimizu T, Omokawa S, Akahane M, et al. Predictors of the postoperative range of finger motion for comminuted periarticular metacarpal and phalangeal fractures treated with a titanium plate. *Injury* 2012;43(06):940-945
- Pun WK, Chow SP, So YC, et al. Unstable phalangeal fractures: treatment by A.O. screw and plate fixation. *J Hand Surg Am* 1991;16(01):113-117

- 20 Faruqi S, Stern PJ, Kiefhaber TR. Percutaneous pinning of fractures in the proximal third of the proximal phalanx: complications and outcomes. *J Hand Surg Am* 2012;37(07):1342–1348
- 21 Fujitani R, Omokawa S, Shigematsu K, Tanaka Y. Comparison of the intramedullary nail and low-profile plate for unstable metacarpal neck fractures. *J Orthop Sci* 2012;17(04):450–456
- 22 Facca S, Ramdhian R, Pelissier A, Diaconu M, Liverneaux P. Fifth metacarpal neck fracture fixation: Locking plate versus K-wire? *Orthop Traumatol Surg Res* 2010;96(05):506–512
- 23 Yamine K, Harvey A. Antegrade intramedullary nailing for fifth metacarpal neck fractures: a systematic review and meta-analysis. *Eur J Orthop Surg Traumatol* 2014;24(03):273–278