

Cirugía de la mano reumática: nuevas expectativas para una vieja conocida

Rheumatic Hand Surgery: New Expectations for an Old Acquaintance

D. Montaner-Alonso^{1,2} C. D. Novoa-Parra¹ J. I. Pérez-Correa¹

¹Servicio de Cirugía Ortopédica y Traumatología, Hospital Universitario Dr. Peset, Valencia, España

²Departamento de Anatomía Humana, Universidad de Valencia, Valencia, España

Address for correspondence Daniel Montaner Alonso, PhD, Servicio de Cirugía Ortopédica y Traumatología, Hospital Universitario Dr. Peset, Av. Gaspar Aguila 90, piso 6. 46017, Valencia, España (e-mail: montaner.dan@gmail.com).

Rev Iberam Cir Mano 2017;45:146–153.

Resumen

Es importante que todos los especialistas que tratan a pacientes afectados de artritis reumatoide (AR), conozcan las distintas opciones terapéuticas disponibles, tanto médicas como quirúrgicas, y su manejo en las distintas fases del tratamiento. Nuestro objetivo es actualizar lo que como cirujanos debemos saber sobre el tratamiento médico de la enfermedad, cómo manejar los fármacos durante la programación de la cirugía y cuál es la evidencia sobre las distintas opciones quirúrgicas que podemos barajar ante diversas situaciones originadas por un aparente mismo patrón: la sinovitis.

Palabras Clave

- ▶ artritis reumatoide
- ▶ cirugía
- ▶ tratamiento médico

Abstract

It is important that all specialists involved in the treatment of rheumatoid arthritis (RA) patients are aware of the different medical and surgical options available and their management in the different phases of the disease. Our objective is to update what the surgeons should know about the medical treatment of the disease, how to handle the drugs during the programming of the surgery and what is the evidence about the different surgical options in the different situations originated by an apparent pattern, synovitis.

Keywords

- ▶ rheumatoid arthritis
- ▶ surgery
- ▶ medical treatment

Introducción

La Artritis Reumatoide (AR) afecta al 0,5% de la población española,¹ y aunque su etiología no está completamente aclarada, se considera una enfermedad multifactorial relacionada con las células del sistema inmunitario, y está caracterizada por la aparición de una sinovitis inflamatoria crónica.^{2,3}

Con la aparición de los fármacos modificadores del curso de la enfermedad (FAMEs), ese proceso inflamatorio ha sido controlado, limitando el daño osteoarticular y peritendinoso causado por la sinovitis.⁴ Eso ha hecho que las necesidades quirúrgicas en los pacientes con AR sean cada vez menores.⁵ Actualmente, prevalecen las lesiones originadas al comienzo de la enfermedad, pero no por la persistencia de la misma. Las

lesiones catastróficas que veíamos antes ya no son tan frecuentes, pero sí lo son las alteraciones funcionales más localizadas, fácilmente solucionables con una cirugía limitada.^{4,5} Eso abre una ventana a un nuevo entendimiento de la cirugía en la mano reumática en el que podemos actuar antes de que se produzcan roturas tendinosas, destrucción articular o deformidades importantes, lo que se traduce en una mejor expectativa de resultados para el paciente.^{4,5} Para lograrlo debemos comprender que el tratamiento del paciente es multidisciplinario, donde tanto el tratamiento médico como el quirúrgico, son igualmente importantes.

Nuestro objetivo es actualizar lo que como cirujanos debemos conocer sobre el tratamiento médico de la enfermedad, cómo manejar los fármacos durante la

received
August 7, 2017
accepted

September 11, 2017
published online
October 16, 2017

DOI <https://doi.org/10.1055/s-0037-1607239>.
ISSN 1698-8396.

Copyright © 2017 Thieme Revinter
Publicações Ltda, Rio de Janeiro, Brazil

License terms



programación de la cirugía y cuál es la evidencia sobre las distintas opciones quirúrgicas que podemos barajar ante diversas situaciones originadas por un aparente mismo patrón: la sinovitis.

Manejo Farmacológico Preoperatorio. ¿Qué Debemos Conocer?⁵⁻¹⁵

La forma más habitual por la que un paciente afectado de patología reumática acude a nuestra consulta es porque ha sido remitido desde el área de reumatología, donde han apreciado una alteración funcional en la mano, o bien ante la persistencia de sinovitis localizada que no responde al tratamiento médico. Nosotros, tras reconocerlo, le propondremos una alternativa quirúrgica. Esa alternativa, en la mayoría de las ocasiones, la programaremos y aquí comenzaremos a gestionar las diferentes fases por las que deberemos pasar para ejecutarla; es lo que se conoce como "Timing".⁵

Uno de los mayores avances en el tratamiento de la AR es la modificación de la estrategia terapéutica. Los dos elementos clave en ella son el establecer un objetivo terapéutico concreto, ya sea la remisión o la baja actividad de la enfermedad,⁶ y la utilización precoz de FAMES (Fármacos Antirreumáticos Modificadores de la Enfermedad). Esos fármacos podemos subdividirlos en dos tipos:

1. - Los FAME "sintéticos" o FARAL (Fármacos Antirreumáticos de Acción Lenta), son moléculas de síntesis química, cuyo mecanismo de acción es *actuar contra una diana terapéutica no implicada en el proceso patogénico de la respuesta inmunitaria*, teniendo una rápida y eficaz acción terapéutica e incluso influencia sobre la evolución radiográfica de la enfermedad. Los fármacos pertenecientes a ese grupo son: Metrotexato, Leflunomida, Hidroxicloroquina, Ciclosporina y Sulfasalazina,
2. - Terapias Biológicas son un grupo de fármacos elaborados a partir de células cultivadas de bancos celulares, y que han sido diseñadas para que *actúen contra una diana terapéutica considerada importante en el proceso patogénico de la enfermedad*. Actualmente disponemos de diferentes agentes biológicos. Los que actúan contra el factor de necrosis tumoral (anti-TNF), los inhibidores de las interleucinas, los anticuerpos

monoclonales contra linfocitos B y las proteínas moduladoras de la activación de células T.

Como tratamiento de inicio el fármaco de elección es el Metrotexato en dosis crecientes y asociado a AINES. La Sociedad Española de Reumatología (SER), recomienda el uso de fármacos biológicos desde el principio de los síntomas en terapia combinada o aislados si existe intolerancia a los FAMES sintéticos, o por especial intensidad en los síntomas iniciales del paciente. No se recomienda la combinación de agentes biológicos entre sí porque no aportan mayor eficacia al control de la enfermedad e incrementan el riesgo de desarrollar acontecimientos adversos, especialmente infecciones.⁷ En esa última palabra, es donde comienzan nuestras dudas.

Los cirujanos ortopédicos padecemos un miedo atroz a las infecciones, puesto que su curación es dificultosa y en ocasiones imposible. Tomando eso en consideración, surge la pregunta: ¿Cómo debemos actuar en relación a determinados fármacos en el periodo preoperatorio?:

Entre los efectos adversos de **los corticoides** se encuentran los problemas de cicatrización y por tanto, un mayor riesgo de infección, pero eso ocurre fundamentalmente en las heridas no controladas. Aunque hoy en día la recomendación de tomar corticoides ha ido decreciendo, su uso sigue siendo muy frecuente. En esos pacientes el eje hipotálamo-hipofisario se encuentra inhibido, pudiendo encontrarnos ante una falta de respuesta al estrés originado por el acto quirúrgico y si eso no se tiene en cuenta podría incluso originar la muerte del paciente.⁸ Por otro lado, esos pacientes ya están acostumbrados a terapias analgésicas y antiinflamatorias prolongadas, por esos dos motivos la recomendación es aumentar su dosis, tanto en la inducción anestésica como después de la cirugía, para posteriormente mantener una dosis decreciente hasta llegar a las habituales en un plazo máximo de dos semanas. (► **Tabla 1**).⁹ Lo mismo ocurre con **los AINES**, que alteran el proceso cicatricial, de modo que en el estadio preoperatorio debemos disminuir su dosis al mínimo necesario, o incluso retirarlos si hemos aumentado los corticoides.

Durante mucho tiempo la necesidad de retirar el **Metrotexato** antes de la cirugía fue posiblemente una de las causas de mayor discusión entre cirujanos y reumatólogos. Entre los supuestos efectos indeseables que podrían surgir se

Tabla 1 Recomendaciones para suplementación adrenal. Tomado de Ognenovski (2016)⁹

Estrés quirúrgico	
Menor	
Extirpación de nódulo reumatoide. Liberación del túnel carpiano. Procedimientos de artrodesis de los dedos. Polectomía para dedo en resorte. Excisión del cúbito distal.	25 mg de hidrocortisona VO o IV o 5 mg de metilprednisolona IV el día del procedimiento.
Moderado	
Fusión o artroplastia total de la muñeca. Artroplastia de la articulación metacarpofalángica. Reconstrucción tendinosa. Reconstrucción de la articulación radiocubital distal mediante artroplastia.	50-75 mg de hidrocortisona IV o 10-15 mg de metilprednisolona IV el día del procedimiento. Retirada progresiva hasta llegar a dosis basales.

encontraban la leucocitopenia y la posibilidad de sepsis. Los estudios han demostrado que los pacientes en los que se mantuvo la medicación tenían menos problemas de dehiscencia, infecciones y una mejor evolución postoperatoria que en aquellos a los que se les había retirado. Por lo tanto, la recomendación actual es la de no modificar las dosis administradas de Metrotexato, ya que si bien mantenerlo no influye en el resultado quirúrgico, retirarlo sí puede alterar el curso de la enfermedad.¹⁰ Lo mismo ocurre con la **Leflunomida**, pues su mecanismo de acción es similar al anterior; no se ha encontrado evidencia de que su retirada esté relacionada con un menor número de complicaciones postoperatorias. Los demás FAMEs sintéticos no tienen esos efectos adversos y por tanto no existe indicación para su retirada.

En el año 2000 se creó el Registro Español de Acontecimientos Adversos de **Terapias Biológicas** en Enfermedades Reumáticas (BIOBADASER). En él se puede observar un aumento de la frecuencia de infecciones, fundamentalmente por tuberculosis y herpes Zoster, en los pacientes que los usan.¹¹ Por ese motivo la recomendación es restringir su utilización en el periodo pre y postoperatorio. El efecto inmunosupresor de esos fármacos tiene diferentes vidas medias, por lo que dependiendo de ésta tendremos que decidir el plazo correcto de interrupción. Entonces, ¿Cuánto tiempo antes y después de la cirugía debemos retirar los fármacos biológicos? Ya muchos estudios proponen su supresión al menos una semana antes y una después de la cirugía, si bien no existe recomendación para su retirada en procedimientos menores.¹²⁻¹⁵ No obstante, lo más lógico y recomendable sería realizar un plan individualizado con respecto a las características del paciente, fármacos que está tomando, lugar y tipo de intervención a realizar. (→ **Tabla 2**).

Tratamiento Quirúrgico de la Mano Reumatoide. ¿Cuáles Son las Propuestas más Evidentes?¹⁵⁻⁴⁵

Las afecciones de la mano en el paciente reumatoide producen incapacidades no sólo de tipo laboral, sino que

también afecta a su manera de relacionarse, adaptarse al medio, sentir o incluso alimentarse de forma autónoma. Algo más de la tercera parte de las intervenciones que se realizan en pacientes con AR son en el miembro superior y fundamentalmente en la mano, donde las lesiones en las articulaciones metacarpofalángicas, las tenosinovitis o las roturas tendinosas son especialmente frecuentes, llegando a afectar al 70% de los enfermos.¹⁵ Los tres pilares fundamentales en el tratamiento de la mano reumatoide deben ser: controlar la actividad inflamatoria y por tanto el dolor, evitar la progresión de la lesión articular y prevenir la pérdida de funcionalidad de los pacientes, todo ello encaminado a mejorar su calidad de vida. En ese sentido, ha sido válido establecer estrategias quirúrgicas generales en la mano reumática, en las que las lesiones proximales por lo general priman sobre las distales, así como el estado del pulgar sobre los dedos trifalángicos, aunque como veremos todo depende de varios factores y lo mejor es ver a cada paciente de forma individual pero siempre teniendo en cuenta esas premisas clásicamente descritas.

Sinovitis y Roturas Tendinosas

La sinovitis es la primera manifestación de la enfermedad. La afectación de las vainas tendinosas es frecuente y puede ocurrir meses antes de la afectación articular. Su persistencia trae como consecuencia la destrucción de estructuras ligamentosas, articulares y tendinosas, produciéndose deformidades óseas en múltiples localizaciones que pueden lesionar los tendones por fricción. Además, en los compartimentos fibroóseos, al no ser extensibles, se produce un aumento de presión que dificulta la circulación en su interior, produciendo una isquemia tendinosa secundaria que favorece su rotura.¹⁶ (→ **Fig. 1**).

En líneas generales, la afectación más característica y conocida de la deformidad reumatoide comienza con la **sinovitis en la articulación radio cubital distal** (ARCD). Su estabilidad depende fundamentalmente de los ligamentos y de la correcta aposición de las estructuras que la rodean; cuando

Tabla 2 Recomendaciones para el manejo de los fármacos biológicos. Tomado de Goodman (2015)¹⁴

Anti TNF α	Vida media	Intervalo de dosis	Umbral de retirada preoperatorio	Consideraciones especiales
Etanercept	3-5,5 días	Semanal	2 semanas	-
Golimumab	7-20 días	Mensual	6 semanas	-
Adalimumab	10-20 días	2 semanas	3 semanas	-
Infliximab	7-12 días	4-8 semanas	6 semanas	-
Certolizumab	14 días	4 semanas	6 semanas	-
Tocilizumab	SC: 5-13 días IV: 11-13 días	SC: 1-2 semanas IV: 4 semanas	SC: 3 semanas IV: 4 semanas	Signos de inflamación como aumento de la temperatura o aumento de la PCR se pueden enmascarar.
Rituximab	18-32 días	16-24 semanas	no	El riesgo de infección no está relacionado con el intervalo entre la dosis y la cirugía
Abatacept	13-14 días	SC: 1 semana IV: 4 semanas	SC: 2 semanas IV: 4 semanas	-

Abreviaciones: IV, intravenoso; SC, subcutáneo.

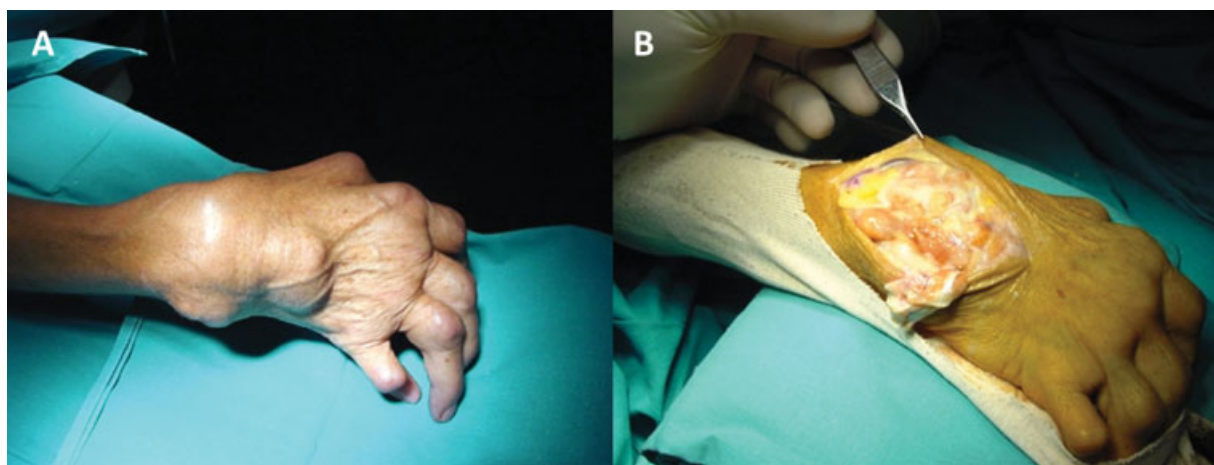


Fig. 1 (A) Aspecto clínico de la sinovitis exuberante en una AR con falta de respuesta al tratamiento. (B) Imagen intraoperatoria: aspecto de la sinovitis e inexistencia de aparato extensor una vez realizada la apertura del retináculo.

el pannus sinovial invade y destruye esas estructuras se favorece la distensión articular seguido de la rotura del fibrocartilago triangular (FCT) y la luxación del Extensor Carpi Ulnaris (ECU).¹⁷ Todo eso es lo que va a originar el inicio de las deformidades siguiendo una secuencia en cascada descrita por Allieu.¹⁸ A fin de evitar esa progresiva destrucción de la morfología y función de la mano, estaría indicada realizar una sinovectomía en aquellos pacientes que presentan una sinovitis de más de seis meses de evolución que no se ha podido controlar con tratamiento médico adecuado. La sinovectomía por vía artroscópica podemos realizarla, obteniendo buenos resultados, en los estadios más precoces de la enfermedad y siempre que no exista una destrucción articular importante (hasta en un estadio III de Larsen).^{19,20} Ahora bien, cuando ya existen factores de riesgo para la rotura tendinosa como son la existencia de erosiones o luxación de la ARCD, cuestión que ocurre en el 78% de las manos que presentan roturas de tendones extensores,¹⁶ debemos valorar reparar las deformidades que hayan condicionado esa rotura. Ante esa situación, es recomendable actuar sobre la ARCD mediante una cirugía de Darrach o Sauvé-Kapanji. Con esa última, conseguiremos una mejor estabilización del muñón cubital distal que tiene sus ligamentos destruidos, a la vez que evitamos la traslación cubital del carpo.²¹

En cuanto a la **sinovitis flexora a nivel del carpo**, no produce una tumefacción externa evidente debido a que esas estructuras se encuentran más profundas. Su principal manifestación clínica es el Síndrome del Túnel del Carpo (STC) por compresión del Nervio Mediano debido al aumento del volumen sinovial dentro del canal. Ese es mucho más frecuente en los pacientes afectados de AR que en el resto de la población con respecto a la misma edad y sexo.^{23,24} Debemos tener en cuenta que la mejor opción en esos pacientes, es optar por un abordaje quirúrgico extendido, a fin de poder valorar las alteraciones concomitantes como son la sinovitis, posibles roturas tendinosas o incluso alteraciones capsulares u óseas situadas en el suelo del túnel.²⁵

En las **articulaciones de los dedos** la persistencia del pannus sinovial dará lugar a laxitud y rotura ligamentosa. A

nivel de las articulaciones metacarpofalángicas (MF) por acción del desequilibrio originado en el aparato extensor, los dedos tienden a la desviación cubital y luxación volar de las falanges proximales lo que lleva a la erosión del cartilago y destrucción articular. Eso ocurre de forma similar en las articulaciones interfalángicas (IF); la deformidad secundaria a sus desviaciones sagitales, bien en cuello de cisne y sobre todo en boutonnière, favorecerán esa destrucción. Todo eso da lugar a una importante disfunción de la mano reumatoide.²⁶ Así, ¿Con qué opciones terapéuticas nos encontramos?, ¿debemos optar siempre por un tratamiento quirúrgico? A nivel de la MF los pacientes que siguen un correcto tratamiento médico y que presentan una ráfaga cubital sin deterioro articular no suelen presentar un deterioro significativo de la función, por lo que no consideramos que esté indicada la protetización articular de entrada. Por el contrario, una cirugía exclusivamente realineadora tiene una alta tasa de recidiva y de insatisfacción por parte del paciente.²⁷ Todo lo anteriormente expuesto nos hace pensar que la cirugía protésica estaría indicada en aquellos pacientes con un déficit de función irreversible causado por la subluxación MF. En esos casos los pacientes que han sido tratados con prótesis de silicona tipo bisagra no mejoraban la fuerza de agarre, pero sí lo hacían en cuanto a la corrección de la desviación cubital, el dolor y rango de movimiento, presentando una alta tasa de satisfacción años después de la cirugía.²⁷⁻²⁹ Igual de importante que la indicación de protetizar, es el tratamiento de las partes blandas. En los casos con gran desviación cubital previa, somos partidarios de transponer los interóseos cubitales al radial del dígito contiguo. Eso nos ayudará a una corrección activa posterior.¹⁸ Es trascendental que tomemos con calma la decisión de intervenir y el tipo de intervención a realizar, pues ese tipo de cirugías tienen una difícil “vuelta atrás” y es fundamental informar correctamente al paciente acerca del proceso quirúrgico y rehabilitador, así como de los resultados esperables. (► Fig. 2)

En el **pulgar** lo fundamental es la capacidad de oposición al resto de los dedos trifalángicos, por ello debemos preservar en

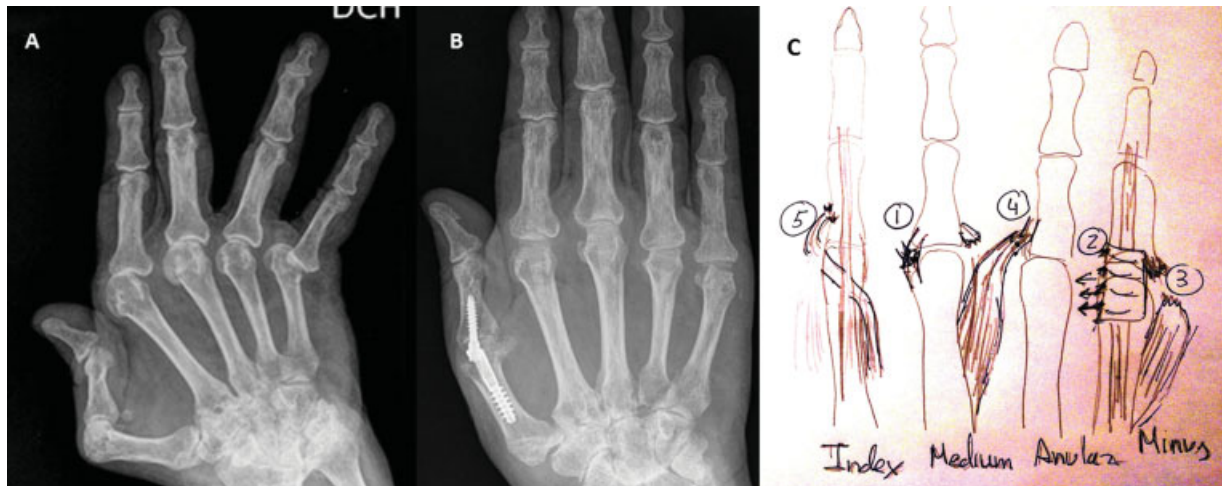


Fig. 2 (A) Mano reumática con ráfaga cubital e inestabilidad de MF de los 5 radios. (B) Resultado tras artrodesis MFP mediante sistema XMCP™ (Extremity Medical, Parsippany, NJ. USA) y prótesis MF de 4–5 dedos con sistema de silicona SMCP (Integra®, Plainsboro, NJ. USA). (C) Principales maniobras de reparación de partes blandas: 1 retensado del ligamento radial; 2 sutura en “Paletó” de la bandeleta sagital; 3 sección del abductor del 5º dedo; 4 transferencia de interóseos cubitales a radiales; 5 transferencia del extensor propio del índice al lado radial de la falange proximal.

lo posible la función de la **articulación trapezometacarpiana (TMC)**. Por ello, la artroplastia de resección con o sin tenoplastias de interposición y las artroplastias de sustitución, serán de elección sobre las artrodesis.³⁰ La **MF del pulgar** se encuentra afectada en gran número de casos. Aquí nuestro objetivo es mantener la estabilidad de cara a una mayor fuerza de agarre digital, por ello cuando ya existan alteraciones óseas la mejor opción será la artrodesis, siendo ella una de las denominadas “cirugías ganadoras” en la mano reumática. Nosotros desde hace ya algún tiempo pensamos que la técnica con tornillos entrelazados nos da unos resultados fiables y con una disposición angular idónea.^{31,32} (► **Fig. 2**). La artroplastia a ese nivel sería la opción a elegir sólo ante la necesidad de artrodesar también la articulación IF, pues con las dos articulaciones del pulgar fijas perderíamos la capacidad de adaptación de la pinza a los dedos más cubitales, cuestión que tiene su importancia para coger objetos pequeños.^{33,34}

Más controvertido es el tratamiento de la **articulación interfalángica proximal (IFP)**. Muchos autores han defendido la artrodesis como el “gold standard” porque tiene unos resultados predecibles con respecto al alivio del dolor, la estabilidad y una alta tasa de consolidación.^{35,36} Actualmente, los estudios relacionados con esa articulación abogan más por la utilización de diferentes modelos de artroplastia. Ellos argumentan que, al igual que con la artrodesis, trataremos el dolor y a su vez mantendremos una buena movilidad,³⁷ si bien el número de complicaciones no es nada desdeñable.³⁸ Una opción intermedia sería realizar artrodesis en el segundo y tercer dedo en conjunto con la artroplastia en el cuarto y quinto dedo. Eso justificado por la necesidad de aproximación para la pinza y el agarre.^{39,40} (► **Fig. 3**). Otra cuestión es qué tipo de implantes deberíamos usar. Existe un mayor número de estudios que avalan el uso de implantes de silicona porque generan un menor número de complicaciones,^{41–44} pero eso sigue estando en entredicho, pues otros autores aducen que

los implantes no constreñidos tienden menos a la inestabilidad rotatoria y desviaciones laterales.⁴⁵

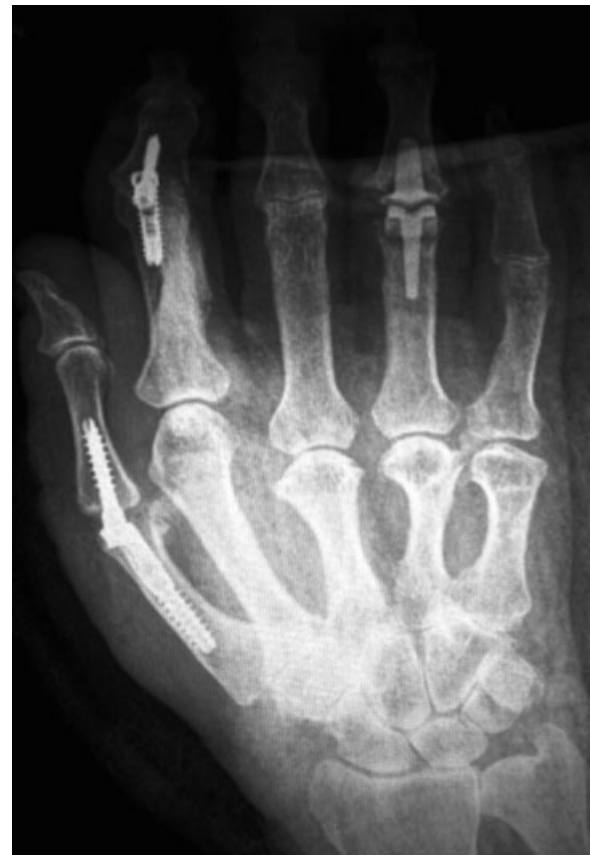

Fig. 3 Procedimientos combinados para mantener una pinza estable y una presa funcional de la mano. Se observa artrodesis MF del pulgar con sistema XMCP™. Artrodesis IFP del segundo dedo con sistema APEX™ (Extremity Medical, Parsippany, NJ. USA). Prótesis de carbón pirólitico (Integra®) en cuarto dedo.

La Muñeca Reumatoide. Cirugías Para una Mayor Ganancia Funcional. Evidencias.⁴⁶⁻⁵⁵

La tendencia al colapso del carpo, debido a la sinovitis de la muñeca, es uno de los factores más importantes para la deformidad de los dedos. Clásicamente se ha dicho que el tratamiento de la muñeca siempre debe primar sobre el de los dedos y que ésta se debe estabilizar en el plano frontal y sagital a expensas de evitar en lo posible la recidiva de las deformidades. Por el contrario, cuando lo que prima es la afectación digital con luxación de los extensores en los valles metacarpianos, puede ser más útil actuar primero sobre los dedos, a fin de evitar fibrosis y adherencias de los extensores que podrían originarse al tratar el carpo.⁴⁶ Esas son decisiones que deberemos sopesar y consensuar con el paciente. Pero, cuando los problemas a nivel de la muñeca ya se han instaurado tenemos que adoptar una decisión quirúrgica. ¿Qué hacemos entonces?

Una vez ya se ha originado un colapso carpiano, y siempre que él no sea muy avanzado (hasta Larsen III), y con una interlinea mediocarpiana íntegra, podemos evitar o retrasar el progresivo deterioro de la muñeca reumatoide realizando artrodesis limitadas que eviten la subluxación volar, el desplazamiento hacia el cubital y la supinación del carpo.⁴⁷ La **artrodesis radiolunar**, con o sin la incorporación escafoidea a la misma, se ha mostrado eficaz para evitar esas alteraciones, permitiendo ganar fuerza de prensión y manteniendo una movilidad útil.⁴⁷⁻⁴⁹

Cuando esos procedimientos limitados no están indicados o no tienen un resultado satisfactorio, debemos pensar en procedimientos más radicales. En ese momento: ¿Qué es mejor, realizar una artrodesis total de muñeca o una artroplastia? La artrodesis nos dará por lo general un buen resultado, normalmente con mejora de la estabilidad, fuerza y función de los dedos con carácter duradero.⁵⁰ (→Fig. 4). La artroplastia, adicionalmente a lo expuesto, nos mantendrá un rango de movimiento útil de la muñeca. Existen diversos estudios que hablan de los resultados entre artrodesis o artroplastia total de muñeca.⁵¹ En ellos parece ser que el procedimiento ideal sería la segunda, ganándose así una mayor calidad de vida, siempre

que no existan complicaciones. Podríamos pensar que la frecuencia de complicaciones y la necesidad de revisión es mayor para la artroplastia total de muñeca, las cuales rondan el 25% de incidencia según diferentes series.⁵²⁻⁵⁴ Sin embargo, los datos publicados indican una frecuencia relativamente alta de complicaciones con el uso de la artrodesis total de muñeca, aunque hay que decir que ellas, el 80% de las veces, son de escasa trascendencia y tienden a solucionarse por sí solas. Aun así existe un 20% de complicaciones que requerirán una actuación quirúrgica.⁵⁵ Lo importante es que analicemos las ventajas e inconvenientes de cada una de las técnicas y valoremos las necesidades y características no sólo del paciente sino también de su muñeca (estabilidad, calidad ósea, etc). La artroplastia estará más indicada en los patrones destructivos estables (II de Simmen), y menos para los patrones mutilantes o anquilosantes, donde será preferible la artrodesis. Es igual de importante que informemos a nuestros pacientes acerca de cuáles serían los resultados esperados.

Conclusiones

Es fundamental el consenso interdisciplinario. No podemos ignorar las bases del tratamiento médico. Del mismo modo, si los medicamentos no están funcionando, una cirugía poco invasiva puede evitar una destrucción tendinosa o articular precoz.

En caso de realizar una sinovectomía, tendremos siempre que valorar asociar gestos en la ARCD, a fin de evitar problemas del aparato extensor.

Parece existir un acuerdo de que para mantener una buena función de la mano es más eficaz la estabilidad de la artrodesis en el caso de la MF del pulgar, si bien eso no es así para otras articulaciones, en especial las IFP.

El tratamiento con prótesis MF de efecto bisagra, ha demostrado una alta eficacia y satisfacción por parte de los pacientes. Creemos que esa cirugía siempre debe ir acompañada de determinados gestos para una correcta realineación del aparato extensor. Además, se debe tener en cuenta el estado de la muñeca, que podrá precisar un tratamiento asociado antes o después.

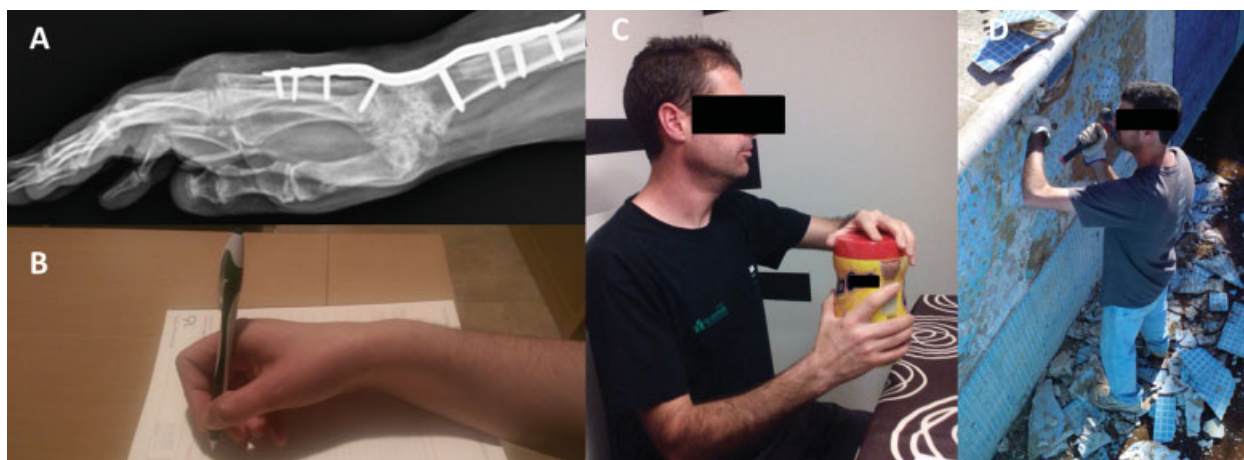

Fig. 4 (A) Artrodesis total de muñeca con placa AO/ASIF (Synthes, Paoli, Pennsylvania, USA). (B, C, D) Espectro de actividad física del paciente, desde tareas finas hasta altamente demandantes.

La artrodesis de la muñeca, aunque se ha mostrado como altamente eficaz, no está exenta de complicaciones o cirugías secundarias. En los casos de artritis degenerativa donde predomina el dolor sobre la inestabilidad, la prótesis radiocarpiana se muestra como una alternativa altamente satisfactoria.

Protección de Personas y Animales

El autor declara que para esta investigación no se han realizado experimentos en seres humanos ni en animales.

Confidencialidad de los Datos

El autor declara que en este artículo no aparecen datos de pacientes.

Derecho a la Privacidad y Consentimiento Informado

El autor declara que en este artículo no aparecen datos de pacientes.

Conflicto de Intereses

El autor declara que no ha recibido ayuda económica alguna para la realización de este trabajo. Tampoco ha firmado ningún acuerdo por el que vayan a recibir beneficios u honorarios por parte de alguna entidad comercial. Por otra parte, ninguna entidad comercial ha pagado ni pagará a fundaciones, instituciones educativas u otras organizaciones sin ánimo de lucro a las que el autor esté afiliado.

Bibliografía

- Carmona L, Villaverde V, Hernández-García C, Ballina J, Gabriel R, Laffon A; EPISER Study Group. The prevalence of rheumatoid arthritis in the general population of Spain. *Rheumatology (Oxford)* 2002;41(01):88–95. Doi: 10.1093/rheumatology/41.1.88
- Scott DL, Wolfe F, Huizinga TW. Rheumatoid arthritis. *Lancet* 2010; 376(9746):1094–1108. Doi: 10.1016/S0140-6736(10)60826-4
- Tanaka Y. Current concepts in the management of rheumatoid arthritis. *Korean J Intern Med* 2016;31(02):210–218. Doi: 10.3904/kjim.2015.137
- Carmona L, Cross M, Williams B, Lassere M, March L. Rheumatoid arthritis. *Best Pract Res Clin Rheumatol* 2010;24(06):733–745. Doi: 10.1016/j.berh.2010.10.001
- Brown M, Chung KC. Setting Priorities: The timing and indications for rheumatoid surgical procedures. En: Chung KC (Ed). *Clinical Management of the Rheumatoid Hand, Wrist, and Elbow*. Springer Cham Heidelberg New York Dordrecht London; 2016. doi: 10.1007/978-3-319-26660-2_4
- Demouelle MK, Deane KD. Treatment strategies in early rheumatoid arthritis and prevention of rheumatoid arthritis. *Curr Rheumatol Rep* 2012;14(05):472–480. Doi: 10.1007/s11926-012-0275-1
- Sanmartí R, García-Rodríguez S, Álvaro-Gracia J, et al. 2014 update of the Consensus Statement of the Spanish Society of Rheumatology on the use of biological therapies in rheumatoid arthritis. *Reumatol Clin* 2015;11(05):279–294. Doi: 10.1016/j.reuma.2015.05.001
- Ortiz García A. Manejo de situaciones clínicas difíciles en pacientes con artritis reumatoide. *Cirugía. Reumatol Clin* 2009; 5(Suppl 1):61–65. Doi: 10.1016/j.reuma.2008.11.009
- Ogenovskii VM. Preoperative and Postoperative Medical Management for Rheumatoid Hand Surgery. En: Chung KC (Ed). *Clinical Management of the Rheumatoid Hand, Wrist, and Elbow*. Springer Cham Heidelberg New York Dordrecht London; 2016. doi: 10.1007/978-3-319-26660-2_3
- Grennan DM, Gray J, Loudon J, Fear S. Methotrexate and early postoperative complications in patients with rheumatoid arthritis undergoing elective orthopaedic surgery. *Ann Rheum Dis* 2001;60(03):214–217. Doi: 10.1136/ard.60.3.214
- Carmona L. Registro de acontecimientos adversos de terapias biológicas en enfermedades reumáticas: BIOBADASER. *Rev Esp Reumatol* 2004;31(04):210–213
- Berthold E, Geborek P, Gülfe A. Continuation of TNF blockade in patients with inflammatory rheumatic disease. An observational study on surgical site infections in 1,596 elective orthopedic and hand surgery procedures. *Acta Orthop* 2013;84(05):495–501. Doi: 10.3109/17453674.2013.842431
- Kubota A, Nakamura T, Miyazaki Y, Sekiguchi M, Suguro T. Perioperative complications in elective surgery in patients with rheumatoid arthritis treated with biologics. *Mod Rheumatol* 2012;22(06):844–848. Doi: 10.1007/s10165-012-0612-2
- Goodman SM. Rheumatoid arthritis: Perioperative management of biologics and DMARDs. *Semin Arthritis Rheum* 2015;44(06): 627–632. Doi: 10.1016/j.semarthrit.2015.01.008
- Herren D. Advances in the Medical Treatment of RA: What Surgeons Need to Know. En: Chung KC (Ed). *Clinical Management of the Rheumatoid Hand, Wrist, and Elbow*. Springer Cham Heidelberg New York Dordrecht London; 2016. doi: 10.1007/978-3-319-26660-2_1
- Ryu J, Saito S, Honda T, Yamamoto K. Risk factors and prophylactic tenosynovectomy for extensor tendon ruptures in the rheumatoid hand. *J Hand Surg [Br]* 1998;23(05):658–661. Doi: 10.1016/S0266-7681(98)80022-3
- Adams BD. Management of the distal radioulnar joint in rheumatoid Arthritis. En: Chung KC (Ed). *Clinical Management of the Rheumatoid Hand, Wrist, and Elbow*. Springer Cham Heidelberg New York Dordrecht London; 2016. doi: 10.1007/978-3-319-26660-2_10
- Allieu Y, Brahin B, Asencio G, Gomis R, Mailhe D. The surgical treatment of the rheumatoid wrist. Current perspectives. *Ann Chir Main* 1984;3(01):58–65. Doi: 10.1016/S0753-9053(84)80063-0
- Lee HI, Lee KH, Koh KH, Park MJ. Long-term results of arthroscopic wrist synovectomy in rheumatoid arthritis. *J Hand Surg Am* 2014; 39(07):1295–1300. Doi: 10.1016/j.jhssa.2014.04.022
- Kim SJ, Jung KA. Arthroscopic synovectomy in rheumatoid arthritis of wrist. *Clin Med Res* 2007;5(04):244–250. Doi: 10.3121/cmr.2007.768
- Lluch A. The sauvé-kapandji procedure. *J Wrist Surg* 2013;2(01): 33–40. Doi: 10.1055/s-0032-1333465
- De Smet L. The distal radioulnar joint in rheumatoid arthritis. *Acta Orthop Belg* 2006;72(04):381–386
- Stevens JC, Beard CM, O'Fallon WM, Kurland LT. Conditions associated with carpal tunnel syndrome. *Mayo Clin Proc* 1992; 67(06):541–548. Doi: 10.1016/S0025-6196(12)60461-3
- Geoghegan JM, Clark DI, Bainbridge LC, Smith C, Hubbard R. Risk factors in carpal tunnel syndrome. *J Hand Surg [Br]* 2004;29(04): 315–320. Doi: 10.1016/j.jhbsb.2004.02.009
- Adkinson JM. Upper extremity compression neuropathies in rheumatoid patients. En Chung KC (Ed). *Clinical Management of the Rheumatoid Hand, Wrist, and Elbow*. Springer Cham Heidelberg New York Dordrecht London; 2016. doi: 10.1007/978-3-319-26660-2_5
- Martínez-Villén G, Herráiz I, García E, Manero FJ, Herrera A. Indicación y resultados del tratamiento quirúrgico y rehabilitador en la ráfaga cubital reumática muy avanzada. *Rev Iberam Cir Mano* 2009;37(02):73–80
- Chung KC, Kotsis SV, Burns PB, et al. Seven-year outcomes of the silicone arthroplasty in rheumatoid arthritis prospective cohort study. *Arthritis Care Res (Hoboken)* 2017;69(07):973–981. Doi: 10.1002/acr.23105

- 28 Chung KC, Burns PB, Wilgis EF, et al. A multicenter clinical trial in rheumatoid arthritis comparing silicone metacarpophalangeal joint arthroplasty with medical treatment. *J Hand Surg Am* 2009;34(05):815–823. Doi: 10.1016/j.jhsa.2009.01.018
- 29 Sousa JM, Oliveira F, Claro R, Cardoso P, Trigueiros M, Silva C. Mãoreumatóide: revisão de 124 próteses MCF de silicone. *Rev IberamCir Mano* 2010;38(01):47–52
- 30 Boeckstyns ME. The Rheumatoid Thumb. En Chung KC (Ed). *Clinical Management of the Rheumatoid Hand, Wrist, and Elbow*. SpringerCham Heidelberg New York Dordrecht London; 2016. doi: 10.1007/978-3-319-26660-2_21
- 31 Novoa-Parra CN, Montaner-Alonso D, Morales-Rodríguez J. Artrodesis de la articulación metacarpofalángica del pulgar con tornillos intramedulares entrelazados de ángulo fijo XMCP™. *Rev Esp Cir Ortop Traumatol* 2017. En prensa. Doi: 10.1016/j.recot.2017.06.001
- 32 Vanderzanden JC, Adams BD, Guan JJ. MCP arthrodesis using an intramedullary interlocking device. *Hand (NY)* 2014;9(02):209–213. Doi: 10.1007/s11552-013-9579-5
- 33 Renfree KJ, Lara D. Incidence of implant-related complications after arthrodesis of 30 thumb metacarpophalangeal joints with tension-band wires. *J Hand Surg Eur Vol* 2017;42(05):523–524. Doi: 10.1177/1753193416641631
- 34 Day CS, Ramirez MA. Thumb metacarpophalangeal arthritis: arthroplasty or fusion? *Hand Clin* 2006;22(02):211–220. Doi: 10.1016/j.hcl.2006.02.010
- 35 Leibovic SJ. Instructional Course Lecture. Arthrodesis of the interphalangeal joints with headless compression screws. *J Hand Surg Am* 2007;32(07):1113–1119. Doi: 10.1016/j.jhsa.2007.06.010
- 36 Matheron AS, Gouzou S, Collon S, Bodin F, Facca S, Liverneaux P. Comparison of distal interphalangeal fusion with and without joint preparation in cases of stage IV chondropathy. *Chir Main* 2015;34(03):134–140. Doi: 10.1016/j.main.2015.03.002
- 37 Chan K, Ayeni O, McKnight L, Ignacy TA, Farrokhyar F, Thoma A. Pyrocarbon versus silicone proximal interphalangeal joint arthroplasty: a systematic review. *Plast Reconstr Surg* 2013;131(01):114–124. Doi: 10.1097/PRS.0b013e3182729f27
- 38 Adams J, Ryall C, Pandyan A, et al. Proximal interphalangeal joint replacement in patients with arthritis of the hand: a meta-analysis. *J Bone Joint Surg Br* 2012;94(10):1305–1312. Doi: 10.1302/0301-620X.94B10.29035
- 39 Sweets TM, Stern PJ. Proximal interphalangeal joint prosthetic arthroplasty. *J Hand Surg Am* 2010;35(07):1190–1193. Doi: 10.1016/j.jhsa.2010.04.005
- 40 Herren DB. Current european practice in the treatment of proximal interphalangeal joint arthritis. *Hand Clin* 2017;33(03):489–500. Doi: 10.1016/j.hcl.2017.04.002
- 41 Wagner ER, Luo TD, Houdek MT, Kor DJ, Moran SL, Rizzo M. Revision proximal interphalangeal arthroplasty: an outcome analysis of 75 consecutive cases. *J Hand Surg Am* 2015;40(10):1949–1955.e1. Doi: 10.1016/j.jhsa.2015.05.015
- 42 Van Nuffel M, Degreef I, Willems S, De Smet L. Proximal interphalangeal joint replacement: resurfacing pyrocarbon versus silicone arthroplasty. *Acta Orthop Belg* 2014;80(02):190–195
- 43 Bales JG, Wall LB, Stern PJ. Long-term results of Swanson silicone arthroplasty for proximal interphalangeal joint osteoarthritis. *J Hand Surg Am* 2014;39(03):455–461. Doi: 10.1016/j.jhsa.2013.11.008
- 44 Yamamoto M, Malay S, Fujihara Y, Zhong L, Chung KC. A systematic review of different implants and approaches for proximal interphalangeal joint arthroplasty. *Plast Reconstr Surg* 2017;139(05):1139e–1151e. Doi: 10.1097/PRS.0000000000003260
- 45 Tägil M, Geijer M, Abramo A, Kopylov P. Ten years' experience with a pyrocarbon prosthesis replacing the proximal interphalangeal joint. A prospective clinical and radiographic follow-up. *J Hand Surg Eur Vol* 2014;39(06):587–595. Doi: 10.1177/1753193413479527
- 46 Alderman AK, Chung KC, Kim HM, Fox DA, Ubel PA. Effectiveness of rheumatoid hand surgery: contrasting perceptions of hand surgeons and rheumatologists. *J Hand Surg Am* 2003;28(01):3–11, discussion 12–13. Doi: 10.1053/j.hsu.2003.50034
- 47 Garcia-Elias M, Lluch A, Ferreres A, Papini-Zorli I, Rahimtoola ZO. Treatment of radiocarpal degenerative osteoarthritis by radioscapholunate arthrodesis and distal scaphoidectomy. *J Hand Surg Am* 2005;30(01):8–15. Doi: 10.1016/j.jhsa.2004.09.001
- 48 Ishikawa H, Murasawa A, Nakazono K. Long-term follow-up study of radiocarpal arthrodesis for the rheumatoid wrist. *J Hand Surg Am* 2005;30(04):658–666. Doi: 10.1016/j.jhsa.2005.02.005
- 49 Motomiya M, Iwasaki N, Minami A, Matsui Y, Urita A, Funakoshi T. Clinical and radiological results of radiolunate arthrodesis for rheumatoid arthritis: 22 wrists followed for an average of 7 years. *J Hand Surg Am* 2013;38(08):1484–1491. Doi: 10.1016/j.jhsa.2013.05.007
- 50 Wei DH, Feldon P. Total wrist arthrodesis. Indications and clinical outcomes. *J Am Acad Orthop Surg* 2017;25(01):3–11. Doi: 10.5435/JAAOS-D-15-00424
- 51 Cavaliere CM, Chung KC. Total wrist arthroplasty and total wrist arthrodesis in rheumatoid arthritis: a decision analysis from the hand surgeons' perspective. *J Hand Surg Am* 2008;33(10):1744–1755, 1755.e1–1755.e2. Doi: 10.1016/j.jhsa.2008.06.022
- 52 Pfanner S, Munz G, Guidi G, Ceruso M. Universal 2 wrist arthroplasty in rheumatoid arthritis. *J Wrist Surg* 2017;6(03):206–215. Doi: 10.1055/s-0037-1598637
- 53 Gil JA, Kamal RN, Cone E, Weiss AC. High survivorship and few complications with cementless total wrist arthroplasty at a mean followup of 9 Years. *Clin Orthop Relat Res* 2017;•••; Doi: 10.1007/s11999-017-5445-z
- 54 Ferreres A, Lluch A, Del Valle M. Universal total wrist arthroplasty: midterm follow-up study. *J Hand Surg Am* 2011;36(06):967–973. Doi: 10.1016/j.jhsa.2011.03.034
- 55 Zachary SV, Stern PJ. Complications following AO/ASIF wrist arthrodesis. *J Hand Surg Am* 1995;20(02):339–344. Doi: 10.1016/S0363-5023(05)80037-1