

Lipomas Gigantes da Eminência Tenar

J. FRAGA FERREIRA¹, M. GARCIA-ELIAS², A. LLUCH²

¹Servico de Cirurgia Ortopédica y Traumatología. Centro Hospitalar de Trás-os-Montes e Alto Douro. Epe. Portugal

²Kaplan. Barcelona. España

Resumo: Os autores apresentam 4 casos de lipomas gigantes da eminência tenar. Os lipomas correspondem apenas a cerca de 5% dos tumores da mão. São escassos os casos na literatura de lipomas gigantes nesta localização. Três pacientes são do sexo feminino, com 51, 58 e 60 anos de idade e um paciente é do sexo masculino, com 58 anos de idade. Em todos os casos tratou-se de uma massa com crescimento lento, que causava dificuldade na mobilização e preensão. O tratamento é cirurgico, com exérese da lesão. Houve uma boa evolução clinica em todos, sem queixas locais ou recidiva.

Palavras chave: Lipoma gigante, tenar, mão.

Abstract: We report 4 cases of giant lipomas of the thenar eminence. Lipomas account for only about 5% of tumors of the hand. There are few cases in the literature of giant lipomas in this location. Three patients are female, with 51, 58 and 60 years old and a patient is male, with 58 years of age. In all cases treated there was a slow growing tissue mass, causing difficulty in mobilizing the thumb and gripping. Treatment is surgical, with excision of the lesion. There was a good clinical outcome in all cases, without local symptoms or recurrence.


Key words: Giant lipoma, thenar, hand.

Os lipomas são os tumores de tecidos moles mais comuns, embora as extremidades sejam raramente afetadas^{1,2}. Correspondem apenas a 5% dos tumores da mão³. Existem muito poucos relatos de lipomas gigantes da eminência tenar^{1,3-6}. Na maioria dos casos são massas com crescimento lento e indolor, o que explica o seu grande volume quando primeiro observados¹, causando dificuldade na normal função da mão. Uma ecografia ou ressonância magnética nuclear (RMN) deve ser efectuada para excluir um lipossarcoma bem diferenciado, que se deve considerar como diagnóstico diferencial em lesões lipomatosas com mais de 5 cm.


MATERIAL E MÉTODOS

A primeira doente, com 58 anos de idade, apresentava uma massa de crescimento lento na eminência tenar da mão esquerda. O exame físico revelou uma massa mole e compressível de 4,5x5 cm sob o *abductor pollicis brevis*. A sensibilidade estava preservada, mas tinha dificuldade na mobilização activa da articulação trapezio-metacarpiana. Efectuou uma ecografia de partes moles três meses depois da massa ser notada, sendo diagnosticado um hematoma crónico, medindo 32x30x12mm. Foi efectuada uma RMN, que demonstrou um tumor com um grande conteúdo de gordura. Havia alguns septos, não era infiltrativo e não havia calcificações. Foi considerado provável o diagnóstico de lipoma e programada uma exérese cirúrgica.

Foi utilizada uma dupla abordagem: uma incisão volar sobre o primeiro metacarpo e uma segunda incisão ao longo da prega palmar longitudinal. A primeira incisão foi usada para dissecação da massa dos tecidos vizinhos. A segunda foi efectuada para óptima visualização do ramo motor do nervo mediano e para facilitar a exérese.

Foi removida do plano submuscular uma massa que media 5 x 4 x 3 cm  Figura 1.

O único paciente do sexo masculino, com 58 anos de idade, apresentava uma massa mole, de crescimento lento na palma e eminência tenar da mão direita. A sintomatologia iniciou-se por uma dificuldade na preensão dos objectos 18 meses antes. Não tinha parestesias ou outros sinais neurológicos de compressão.

Foi utilizada uma abordagem única, ao longo da prega longitudinal tenar e feita a exérese de uma massa medindo 7 x 5 x 3 cm  Figura 2.

A terceira doente da série, com 60 anos de idade, referia aumento no volume da eminência tenar nos últi-



Dr. José Eduardo Fraga Ferreira

Serviço de Ortopedia e Traumatologia
Centro Hospitalar de Trás-os-Montes e Alto Douro, EPE,
Avd. Noruega, Lordelo 5000-508 Vila Real, Portugal

E-mail: josefragaferreira@gmail.com

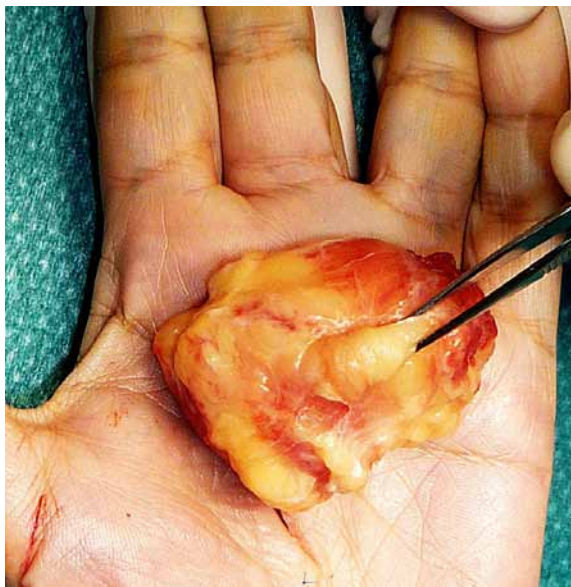


Figura 1. Lipoma tenar gigante medindo 5x4x3cm.

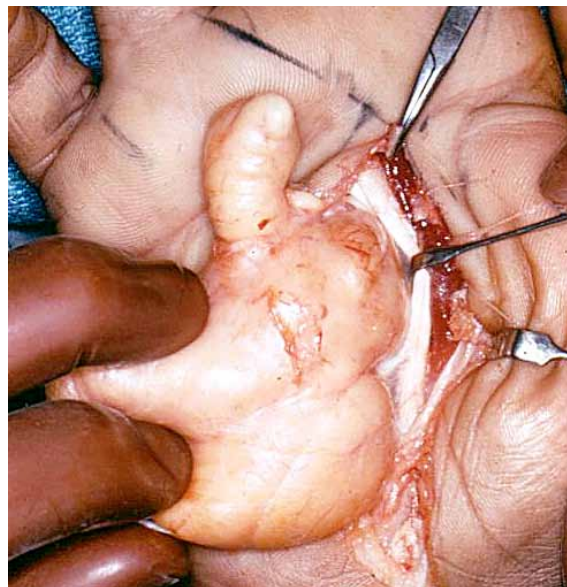




Figura 2. Lipoma tenar gigante medindo 7x5x3cm.

mos seis meses. Apresentava desconforto ligeiro com a oponência e com a prensão de objectos.

Foi efectuada uma incisão sobre a eminência tenar; tendo o cuidado de preservar o ramo motor do nervo mediano. A massa estava encapsulada e sob o *abductor pollicis brevis*, medindo 5x3x3 cm  **Figura 3**

A nossa última doente, com 51 anos de idade, sofreu em 2009 fractura do rádio distal da mão direita, tratada conservadoramente com imobilização gessada. Segundo refere, a fractura consolidou, mas permaneceu uma tumefacção de partes moles na eminência tenar, que foi lentamente aumentando de volume. Foi efectuada uma ressonância magnética nuclear, que demonstrou uma massa não infiltrativa, com um grande conteúdo de gordura. Foi considerado provável o diagnóstico de lipoma e programada uma exérese cirúrgica.

Foi efectuada uma incisão radial à prega longitudinal tenar e efectuada a exérese do plano submuscular de uma massa com 6x4x3 cm  **Figura 4.**

RESULTADOS

Nos quatro casos, o exame histológico revelou adipócitos normais, dispostos em lóbulos e separados por septos fibrosos. O diagnóstico foi em todos lipoma intermuscular.

Em todos os casos, a força de prensão estava totalmente restaurada aos dois meses pós-operatório.

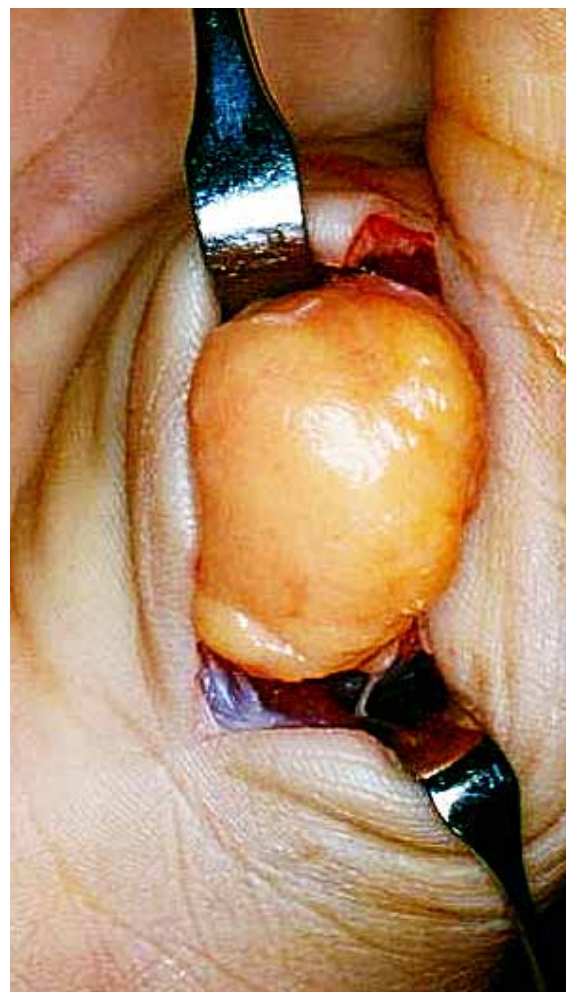

Figura 3. Lipoma tenar gigante medindo 5x3x3cm.

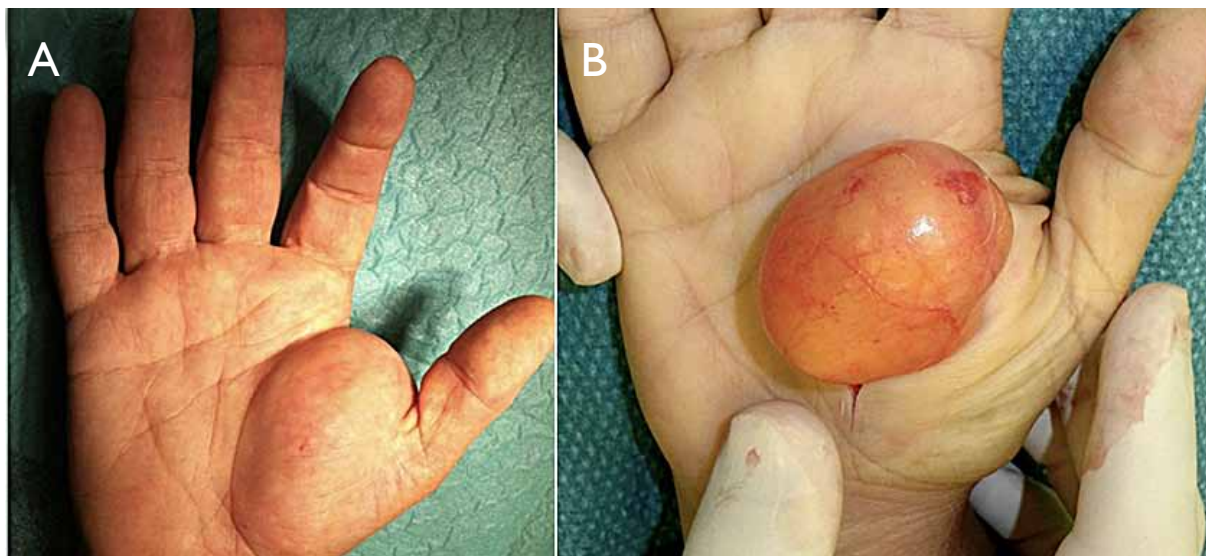


Figura 4. Lipoma tenar gigante medindo 6x4x3cm. **A.** pré-operatório; **B.** intra-operatório.

O desaparecimento das queixas álgicas ao nível da cicatriz, bem como o retomar completo da sensibilidade foram igualmente rápidos (aos 2 meses no paciente do sexo masculino e na última doente da série; aos 3 meses no caso da primeira e terceira pacientes).

Em nenhum dos casos houve recidiva local.

DISCUSSÃO

A etiologia dos lipomas permanece pouco clara, mas o traumatismo e desordens inflamatórias e genéticas podem ser factores causais. Especificamente, a obesidade e a hipercolesterolemia foram relacionadas com o aparecimento de lipomas³.

Dependendo da sua localização, os lipomas podem ser: subcutâneos, subfasciais, intermusculares ou intramusculares. Os lipomas intramusculares podem infiltrar entre fibras musculares, mostrando uma margem irregular comparativamente às margens bem definidas de lipomas noutras localizações. Os nossos quatro pacientes apresentaram lipomas intermusculares, o que facilitou a excisão e permitiu um diagnóstico pré-operatório mais fácil.

A recorrência de um lipoma após exérese marginal é rara, por oposição aos lipossarcomas bem diferenciados, que apresentam uma tendência para a recidiva local¹.

Tal como na série de Santos-Maraver, não encontramos clínica de compressão nervosa ao nível do nervo me-

diano em nenhum dos nossos doentes. De igual modo não apresentamos qualquer caso com recidiva local.

É de realçar a recuperação funcional completa de todos os pacientes aos três meses de pós-operatório.

BIBLIOGRAFÍA

1. Cribb GL, Cool WP, Ford DJ, Mangham DC. Giant lipomatous tumours of the hand and forearm. *J. Hand Surg Br.* 2005;30(5):509-12.
2. Glicenstein J, Ohana J, Leclercq C. Lipoma. En: Glicenstein J, Ohana J, Leclercq (Eds). *Tumours of the Hand.* Berlin: Springer-Verlag; 1988. p. 76-81.
3. Santos-Maraver MT, Collado Torres F, De La Torre Solís F, Roson Mendez-Trelles JJ. Lipomas de la mano. Cuatro nuevos casos. Revisión bibliográfica. *Rev Ortop Traum.* 1994;38(4):297-301.
4. Grivas TB, Psarakis SA, Kaspiris A, Liapi G. Giant lipoma of the thenar – case study and contemporary approach to its aetiopathogenicity. *Hand(NY).* 2009;4(2):173-6.
5. Schoffl H, Hager D, Dunst KM, Huemer GM. Giant lipoma of the thenar. *Wien Klin Wochenschr.* 2007;119(5-6):149.
6. Panizo Mota F, Fahandezh-saddi H, López Hualda A, Egea Gámez RM, Valencia García H. Lipoma gigante bilobular en la mano: Caso clínico y revisión de la literatura. *Rev Iberam Cir Mano.* 2011;39(1):70-4.