

# Malformación venosa en los músculos de la mano

C. IRISARRI CASTRO<sup>(1)</sup>, E. VAQUERO-CERVINO<sup>(2)</sup>, M. CUADROS ROMERO<sup>(3)</sup>

<sup>(1)</sup> CIRUGÍA DE LA MANO. HOSPITAL VITHAS-FÁTIMA, VIGO.

<sup>(2)</sup> SERVICIO DE COT. COMPLEJO HOSPITALARIO UNIVERSITARIO DE PONTEVEDRA, PONTEVEDRA.

<sup>(3)</sup> SERVICIO DE COT. HOSPITAL CLÍNICO, MÁLAGA.

## Correspondencia:

Dr. Carlos Irisarri Castro  
Hospital Fátima, Vía Norte, 47  
Vigo  
Teléfono 986 821 100  
e-mail: irisarri@iies.es

En este artículo se detalla la presentación, tratamiento y evolución de una malformación venosa localizada en músculos intrínsecos de la mano derecha en una paciente, iniciándose a los 11 años de edad. Durante su evolución de 25 años, ha requerido tres cirugías. El aspecto estético y la función de la mano afectada se conservan aceptablemente.

**Palabras clave:** mano, malformación venosa, músculos intrínsecos.

This article details the presentation, treatment and evolution of a venous malformation involving intrinsic muscles of the right hand in a patient aged 11 years old at onset. Through a 25 years follow-up, three surgical procedures were carried out. Long-term aesthetic and functional outcome is good.

**Key words:** hand, venous malformations, intrinsic muscles.

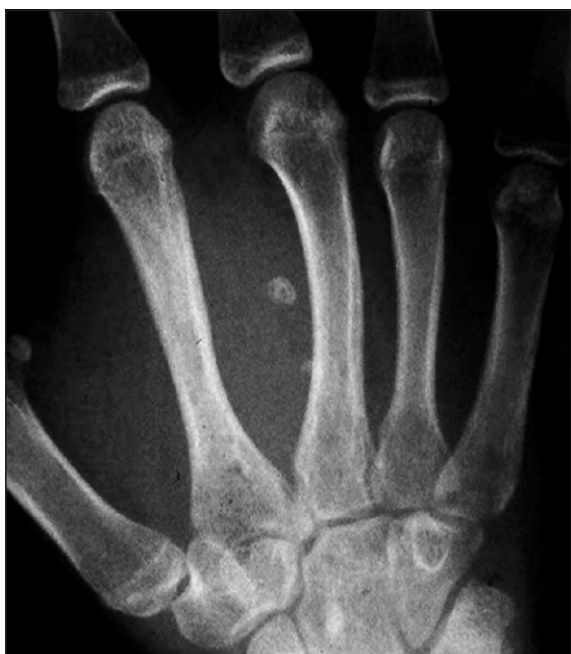Rev. Iberam. Cir. Mano – Vol. 40 • Núm. 1 • Mayo 2012 (36-41)

## INTRODUCCIÓN

En el ámbito de las anomalías vasculares, la confusión semántica imperó durante mucho tiempo, como señaló en su libro sobre deformidades congénitas Kelikian<sup>1</sup> en el capítulo *Deformidades Angio-displásicas*, utilizándose de forma inapropiada términos como hemangioma cavernoso, cuando el sufijo «oma» conlleva la proliferación de un tumor, y por tanto no debería ser utilizado. Tras su exhaustivo trabajo clínico-histológico publicado por Mulliken y Glowacki<sup>2</sup>, propusieron diferenciar las tumoraciones vasculares de las malformaciones, propuesta que recibió el respaldo de la posteriormente creada Sociedad Internacional para el Estudio de las Anomalías Vasculares (ISSVA).

Hoy día se acepta que en los tumores vasculares, el hecho básico es la hiperplasia celular, principalmente de las células endoteliales, siendo el hemangioma infantil el más frecuente. Por el contrario, en las malformaciones vasculares, el endotelio es quiescente, y se consideran como disfunciones de la morfogénesis vascular. Ambas entidades, tumores y malformaciones, se diferencian en su presentación clínica, en su evolución y en consecuencia en su tratamiento idóneo.

Las malformaciones vasculares pueden ser de tipo capilar, venoso, linfático, arterial y en diversas combinaciones de dichos tipos básicos. Las malformaciones venosas (MV) son de flujo lento, y se creen debidas a la ausencia de actina-c en el músculo liso de la pared venosa, desarro-



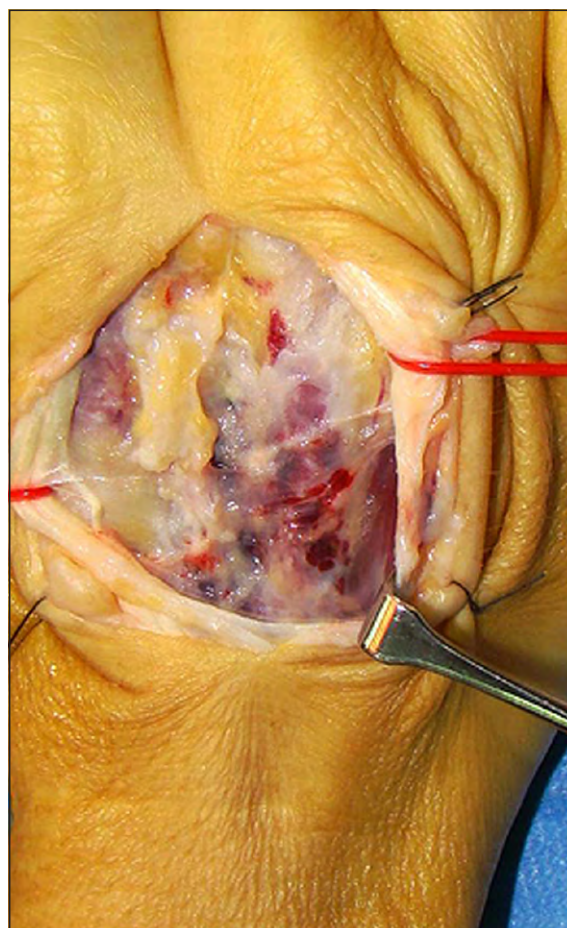
*Figura 1. Ensanchamiento del segundo espacio intermetacarpiano, con presencia de un flebolito.*

llándose una anómala dilatación de los canales venosos. Se considera que están presentes desde el nacimiento, pero su mayor crecimiento ocurre en la pubertad. Cuando su localización es profunda su diagnóstico suele ser tardío, a raíz de episodios de dolor causados por trombosis localizadas. En su diagnóstico diferencial, la presencia de flebolitos es patognomónica<sup>3</sup>.

A nivel de la extremidad superior, aunque son de rara presentación<sup>4</sup>, hemos tenido ocasión de ver y tratar<sup>5</sup> un caso localizado en la masa muscular del flexor pollicis longus y otro en la del extensor carpi radialis longus. En los músculos de la mano son todavía más infrecuentes, lo que nos ha inducido a presentar este caso que hemos tenido la oportunidad de seguir durante 25 años.

## CASO CLÍNICO

El cuadro clínico se inició cuando la paciente tenía 11 años de edad, presentando hinchazón y molestias de creciente intensidad a nivel del segundo espacio intermetacarpiano derecho, que motivaron la primera consulta médica. En mayo de 1986 se obtuvo una TC, y en enero de 1987

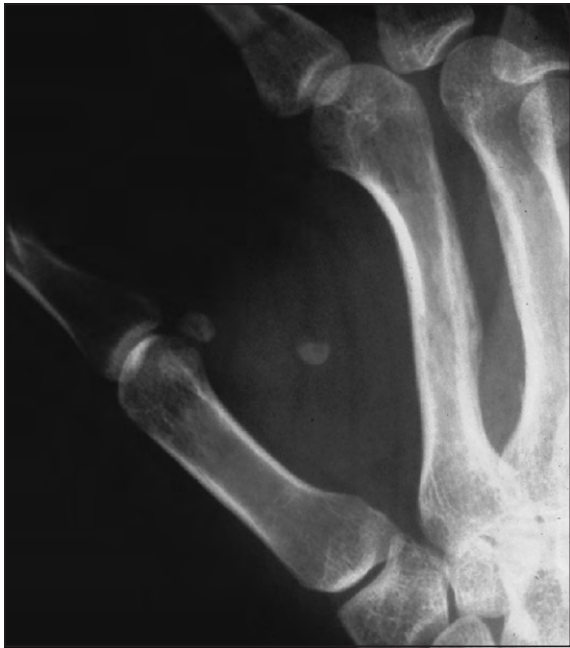

*Figura 2. Aspecto macroscópico del área dorsal.*

una RM, cuyas imágenes (todavía entonces de una resolución muy limitada) confirmaron la presencia de una anomalía a dicho nivel, sin que se llegase a establecer un diagnóstico concreto sobre la naturaleza de su proceso.

Por el empeoramiento del cuadro clínico, acudió a nuestra consulta a comienzos de 1990 a la edad de 15 años y medio. En la radiografías simples obtenidas (**Figura 1**), se visualizaba un marcado ensanchamiento del espacio entre el segundo y tercer metacarpo, estando ambos adelgazados en sus corticales opuestas, y con presencia de un flebolito. Todo ello, nos indujo a proponer la intervención quirúrgica.

Se procedió a un doble abordaje, extirpando el flebolito y las zonas más afectadas de los músculos primer interesosei volar y segundo dorsal, (**Figura 2**), con una cuidadosa hemostasia mediante un fino coagulador bipolar. El post-operatorio transcurrió sin incidencias, y el

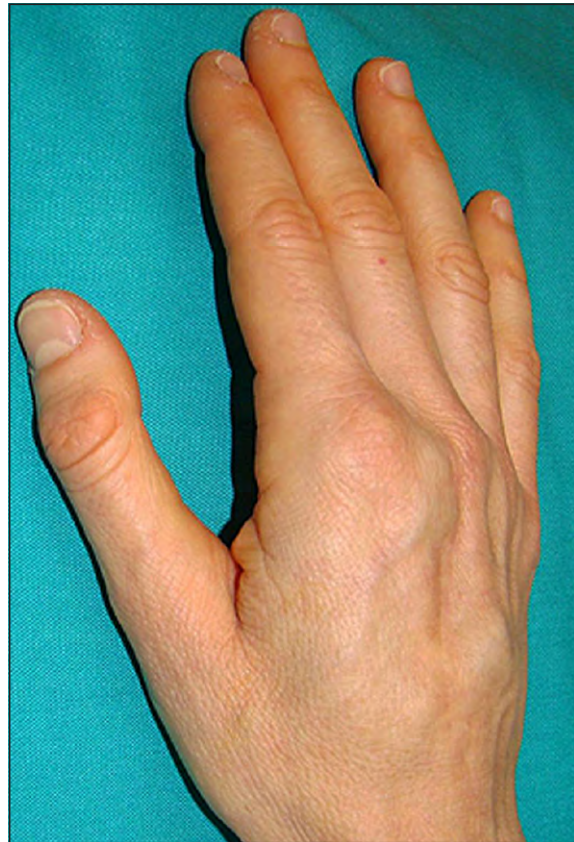

**Figura 3.** Presencia de un flebolito en la primera comisura.

estudio histológico etiquetó la tumoración como una *angiomasia intramuscular difusa* sin hallazgos histológicos de malignidad. La recuperación funcional después de esta primera intervención fue rápida y prácticamente completa, con tan solo una discreta limitación de la capacidad de abducción-aducción de los dedos índice y medio.

A la edad de 20 años y siete meses, sufrió un nuevo episodio de inflamación y molestias, esta vez a nivel de la primera comisura. De nuevo, la radiografía simple (**Figura 3**) mostró un flebolito a dicho nivel, y las imágenes de RM la afectación del músculo adductor pollicis. Una segunda cirugía por un limitado abordaje volar, nos permitió la resección de la zona muscular afectada y la extracción del flebolito. El estudio histológico fue similar al de la anterior ocasión, descartando de nuevo malignidad histológica. La recuperación funcional fue sorprendentemente favorable, facilitada por la elasticidad de la paciente, y por su interés en conseguirla. Tan solo la capacidad de aducción del pulgar se vio parcialmente disminuida.

Desde entonces, la paciente acudió a sucesivas revisiones, refiriéndonos su capacidad para efectuar sus tareas domésticas y su trabajo como dependienta. No se presentaron nuevos episodios



**Figura 4.** Reaparición de la tumoración dorsal.

en los años siguientes, incluyendo los meses del embarazo de su única hija, hasta que a inicios del año 2012, comenzó a tener de nuevo molestias en el segundo espacio inter-metacarpiano, con la aparición de una moderada tumefacción dorsal (**Figura 4**). Pese a su tratamiento medicamentoso durante un par de meses, la persistencia del cuadro clínico nos indujo a solicitar una angio-RM, que mostró imágenes de afectación difusa de dicho espacio (**Figura 5**).

Ello nos indujo a realizar una nueva cirugía (octubre 2012), bajo anestesia mediante bloqueo del plexo braquial. Optamos por repetir el doble abordaje utilizado en la primera cirugía, extirpando las zonas musculares más anómalas, y restos del tejido fibroso cicatricial. Las corticales de los metacarpianos segundo y tercero se mostraban abombadas, con proliferación de pequeños vasos en su periostio, aunque en ninguna zona observamos una penetración subcortical del tejido tumoral, hallazgos que coinciden con lo observado en la más reciente radiografía de control obtenida (**Figura 6**).

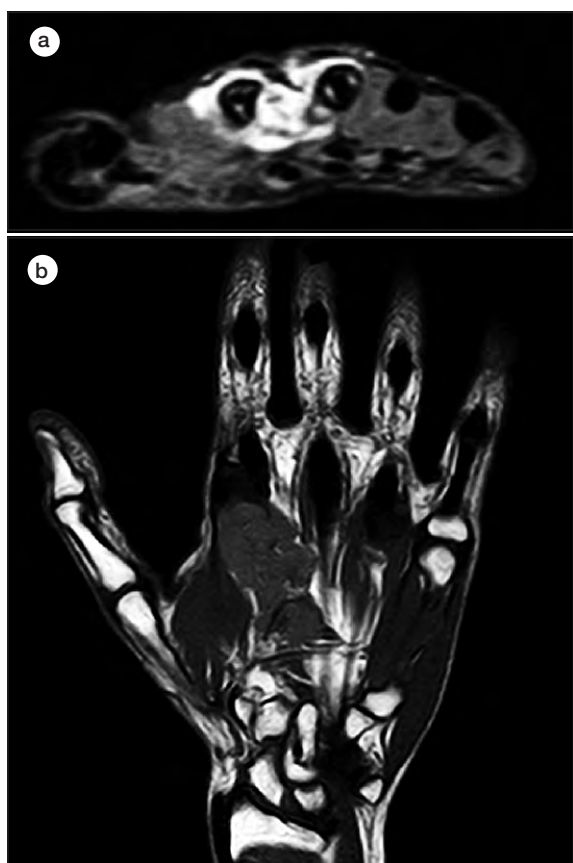


Figura 5. Angio-RM. Corte axial (a) y coronal (b).

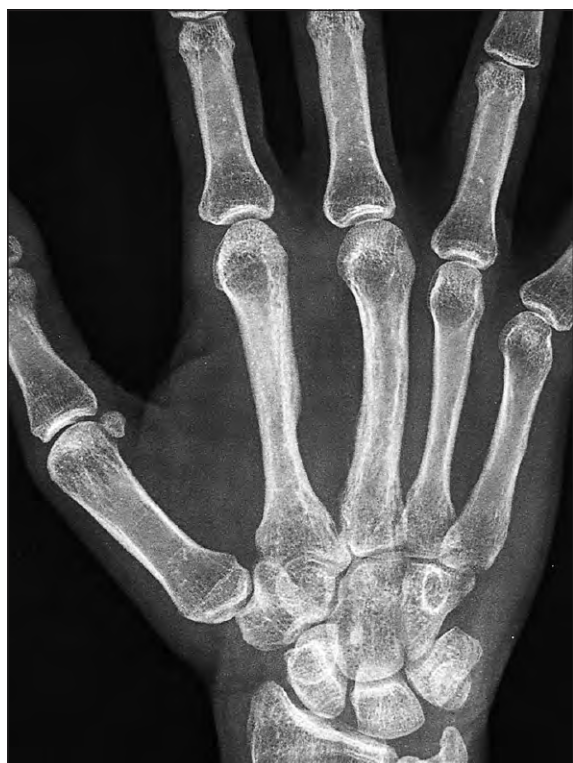

Figura 6. Rx de control más reciente.

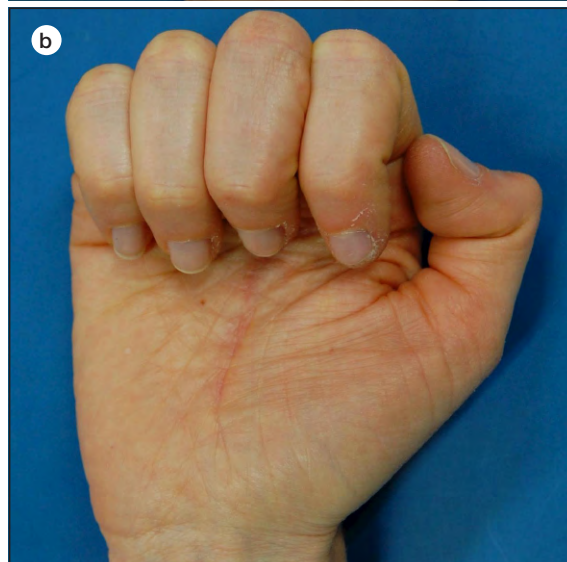
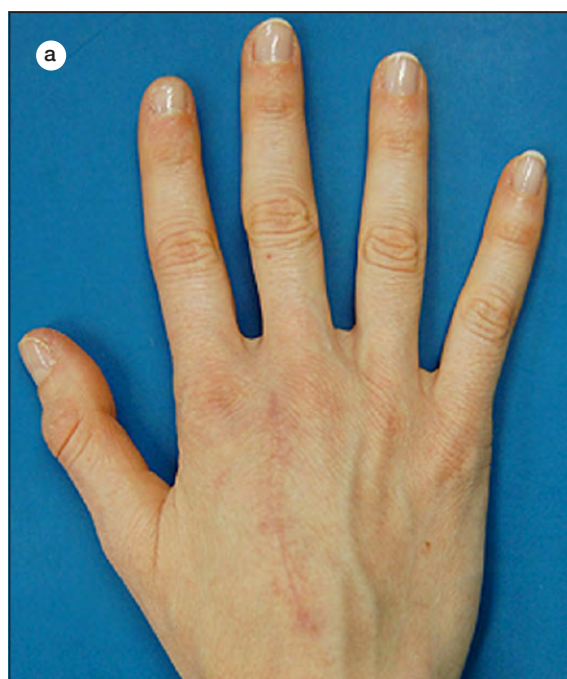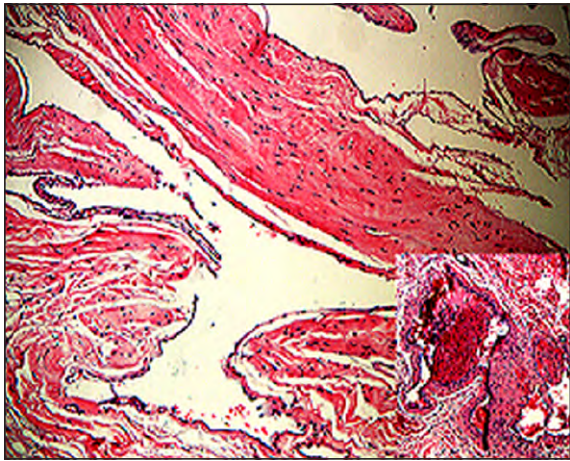


Figura 7. Movilidad actual: extensión (a) flexión (b).

La cicatrización de nuevo fue favorable, con una recuperación progresiva de la movilidad, todavía en curso (**Figura 7**). Los hallazgos histológicos fueron similares a los de ocasiones anteriores (**Figura 8**).

## DISCUSIÓN

Las malformaciones venosas son de lenta progresión. La dilatación enlentece el flujo y crea



**Figura 8. Histología:** grandes espacios vasculares sinuosos de pared capilar revestidos por endotelio benigno entre estroma rico en colágeno. Hematoxilina eosina, 40x. Recuadro: vasos de pared fibro-muscular más gruesa con trombosis. Hematoxilina eosina, 40x. (cortesía Dr. C. Luaces).

turbulencias, que dan origen a la formación de flebolitos. Las que afectan a los músculos intrínsecos de la mano, son de muy rara presentación. En la literatura revisada, hemos encontrado un caso publicado por Chen<sup>6</sup>, en un paciente de 21 años, localizándose en el músculo adductor pollicis, con presencia de múltiples flebolitos. Tras su extirpación inicial, fue precisa una segunda intervención por expansión de la tumoración en el primer interóseo dorsal.

Resnick y Niwayama<sup>7</sup> en su tratado *Diagnosis of Bone and Joint Disorders*, incluyen las imágenes de 2 casos. El primero se localiza en el segundo espacio inter-metacarpiano, claramente ensanchado, con presencia de varios flebolitos, sin aportar datos clínicos del mismo. El segundo caso corresponde a un niño de raza negra de 11 años, con una evolución de 1 año. En la radiografía se observan flebolitos en el tercer espacio

inter-metacarpiano. La arteriografía que añade (imagen de la fase venosa) muestra la amplia extensión de la malformación, con la típica dilatación de los vasos afectados.

Curtis<sup>8</sup> incluye en el capítulo sobre tumores vasculares, un caso documentado con tres imágenes, la primera del aspecto del dorso de la mano, la segunda una fotografía per-operatoria del tumor afectando a los músculos intrínsecos del segundo espacio inter-metacarpiano, y una tercera consistente en la radiografía que muestra varios flebolitos en la zona tumoral y la imagen de una zona «apolillada» ('moth-eaten') en el tercer metacarpiano. Recomendó ser cauto en la extensión de la resección, para evitar lesiones nerviosas, aún cuando ello aumente la posibilidad de recidiva.

En este tipo de malformaciones, debe considerarse su tratamiento mediante procedimientos alternativos a la cirugía clásica (mediante láser diodo, bisturí ultrasónico, embolizaciones selectivas, esclerosis por punción directa...), aunque ninguna técnica está libre de limitaciones y complicaciones, especialmente en la mano por el pequeño tamaño de sus músculos y la cercanía de las estructuras vásculo-nerviosas.

Cuando el tratamiento conservador (contención elástica, AAS) no es suficiente y se plantea la cirugía paliativa, dada la benignidad histológica de las MV, no debe pretenderse una extirpación radical de la zona afectada, que podría suponer importantes déficits funcionales. Es preferible una extirpación cuidadosa y limitada inicialmente a las zonas más afectadas, aun a riesgo de precisar (como sucedió en este caso) nuevas intervenciones. El ya largo seguimiento de esta paciente, y los aceptables resultados funcionales conseguidos, creemos avalan esta actitud prudente, compartida por los especialistas con mayor experiencia en esta patología<sup>9, 10</sup>.

**BIBLIOGRAFÍA**

1. Kelikian H. Angiodysplastic deformities. En: Congenital deformities of the hand and forearm. Chapter IXX,. Philadelphia, London, Toronto: W.B.Saunders Company, 1974: 661-92
2. Mulliken J, Glowacki J. Hemangiomas and vascular malformations in infants and children: a classification based on endothelial characteristics. *Plast Reconstr Surg*, 1982; 69: 412-22.
3. Enjolras O, Wassef M, Chapot R. Vascular tumors and vascular malformations. Part III.B. Cambridge: University Press, 2007: 168-73.
4. Magalon G, Salazard B, Galinier P, Philandrianos C. Les anomalies vasculaires de la main de l'enfant. *Chir Main*, 2008; 27S: 194-200.
5. Irisarri C. Capomassi M. Tumores Vasculares. En: Tumores de la mano, Cap. 5., Madrid: Editorial Médica Panamericana, 2009: 39-50.
6. Chen V. Haemangioma of adductor pollicis. *Hand*, 1977; 9: 187-94.
7. Resnick D, Niwayama G. Diagnosis of Bone and Joint Disorders, 2nd ed., En: Soft Tissues, cap. 98. Philadelphia: W.B. Saunders Company, 1988: 4171-294.
8. Curtis R. Tumors of the blood and lymphatic vessels. En: J.E. Flynn JE (Ed). *Hand Surgery*. 2nd ed. Baltimore: Williams & Wilkins, 1975: 679-93.
9. Mattasi R. Treatment of venous malformations. En: Mattasi R, Loose D, Vagh M (Eds) *Diagnosis of Hemangiomas and Vascular Malformations*. Cap.28. Milan: Springer, 2009: 223-30.
10. DiGiuseppe P. Surgical treatment of vascular malformations in the hand. En: Mattasi R, Loose D, Vagh M (Eds). *Diagnosis of Hemangiomas and Vascular Malformations*. Cap.33. Milan: Springer, 2009: 287-92.