

Luxaciones de los dedos de la mano en niños y adolescentes

E. VAQUERO-CERVINO⁽¹⁾, C. GARCÍA-DURÁN⁽²⁾, C. IRISARRI⁽³⁾

⁽¹⁾ SERVICIO DE COT, COMPLEJO HOSPITALARIO DE PONTEVEDRA. PONTEVEDRA.

⁽²⁾ SERVICIO DE RADIODIAGNÓSTICO, COMPLEJO HOSPITALARIO UNIVERSITARIO DE VIGO. VIGO.

⁽³⁾ CIRUGÍA DE LA MANO, HOSPITAL FÁTIMA, VIGO.

Correspondencia:

Dr. Eduardo Vaquero Cervino
Complejo Hospitalario de Pontevedra
Servicio de COT
Av. de Mourente s/n
36071 Pontevedra, España
e-mail: eduardo.vaquero.cervino@sergas.es

Las luxaciones puras de las articulaciones digitales durante el período de maduración esquelética son de presentación excepcional, dado que habitualmente las lesiones traumáticas a este nivel se presentan en forma de fracturas-luxaciones con afectación de la epífisis, debido a que su resistencia mecánica ante el traumatismo es menor que la de los propios ligamentos. Revisamos en este artículo nuestros casos de luxaciones digitales puras en niños y adolescentes y la literatura más relevante sobre las mismas.

Palabras clave: luxaciones, articulaciones dedos, mano, niños.

Pure dislocations of finger joints during skeletal maturation period are of exceptional presentation, usually traumatic lesions at this level are presented in the form of fracture-dislocations with affection of the epiphysis, as its mechanical resistance to trauma is smaller than the ligaments themselves. In this article, we review our cases of pure digital dislocations in children and adolescents and the most relevant literature on them.

Key words: dislocations, finger joint, hand, children.

Rev. Iberam. Cir. Mano – Vol. 39 • Núm. 2 • Noviembre 2011 (118-125)

INTRODUCCIÓN

Las características anatómicas de las articulaciones durante el período de maduración esquelética, explican que sus lesiones traumáticas se diferencien de forma significativa respecto a las que se presentan en los adultos. Así, se presentan con mayor frecuencia las fracturas-luxaciones que las luxaciones puras, debido a que la resistencia mecánica de los ligamentos es superior a la resistencia de las epífisis¹.

En los dedos de la mano, la variable anatomía de las estructuras cápsulo-ligamentosas y tendi-

nosas, explica las diferencias existentes entre las lesiones de las articulaciones inter-falángicas proximales (IFP) y distales (IFD), respecto a las metacarpo-falángicas (MCF) y carpo-metacarpianas (CM).

ARTICULACIÓN TRAPECIO-METACARPIANA

Anatomía: la articulación trapecio-metacarpiana (TM) dispone de diversos ligamentos que la estabilizan, especialmente en el complejo movimiento de oposición. Además del ligamento

inter-metacarpiano y del ligamento dorso-radial oblicuo, en la cara volar se sitúa el potente ligamento anterior oblicuo que desde el trapecio viene a insertarse en el pico volar del metacarpiano. Tanto en los adultos como en los niños, esta compleja protección ligamentosa explica la rareza de las luxaciones puras en comparación con la más frecuente fractura-luxación tipo Bennett², en la que permanece *in situ* un fragmento cúbito-palmar, luxándose el resto del metacarpiano. En los niños la luxación pura TM es de muy rara presentación, dado que la energía del traumatismo se disipa a nivel de la epífisis de crecimiento situada en la base del primer metacarpiano, ocasionando una fractura-luxación tipo III de Salter y Harris, Bennett pediátrico, o del tipo II²⁻⁴.

En la revisión bibliográfica que hemos efectuado, hemos encontrado 2 casos de luxación pura TM en pacientes de 11 años, uno tratado mediante reducción e inmovilización⁵ y otro

quirúrgicamente⁶. Nussen et al.⁷ publicaron otro caso, en una niña de diez años y medio, que se resolvió de forma satisfactoria mediante tratamiento incruento.

Diagnóstico: es relativamente fácil en el adolescente, observando cuidadosamente las radiografías, comparándolas con las del pulgar indemne si es necesario. En los niños de menor edad las radiografías son más difíciles de interpretar, como también es más difícil hacer una correcta exploración física en la fase inicial con un pulgar edematoso y doloroso.

Tratamiento: en el único caso que tratamos de urgencia, un adolescente de 15 años, fue posible su reducción por manipulación, seguida de inmovilización durante 1 mes. No se detectó inestabilidad residual ni clínica ni radiológica.

En una niña de 9 años, cuyo traumatismo había ocurrido dos semanas antes, era muy llamativa en la exploración inicial realizada por nosotros, el resalte que se producía en la TM al hacer el

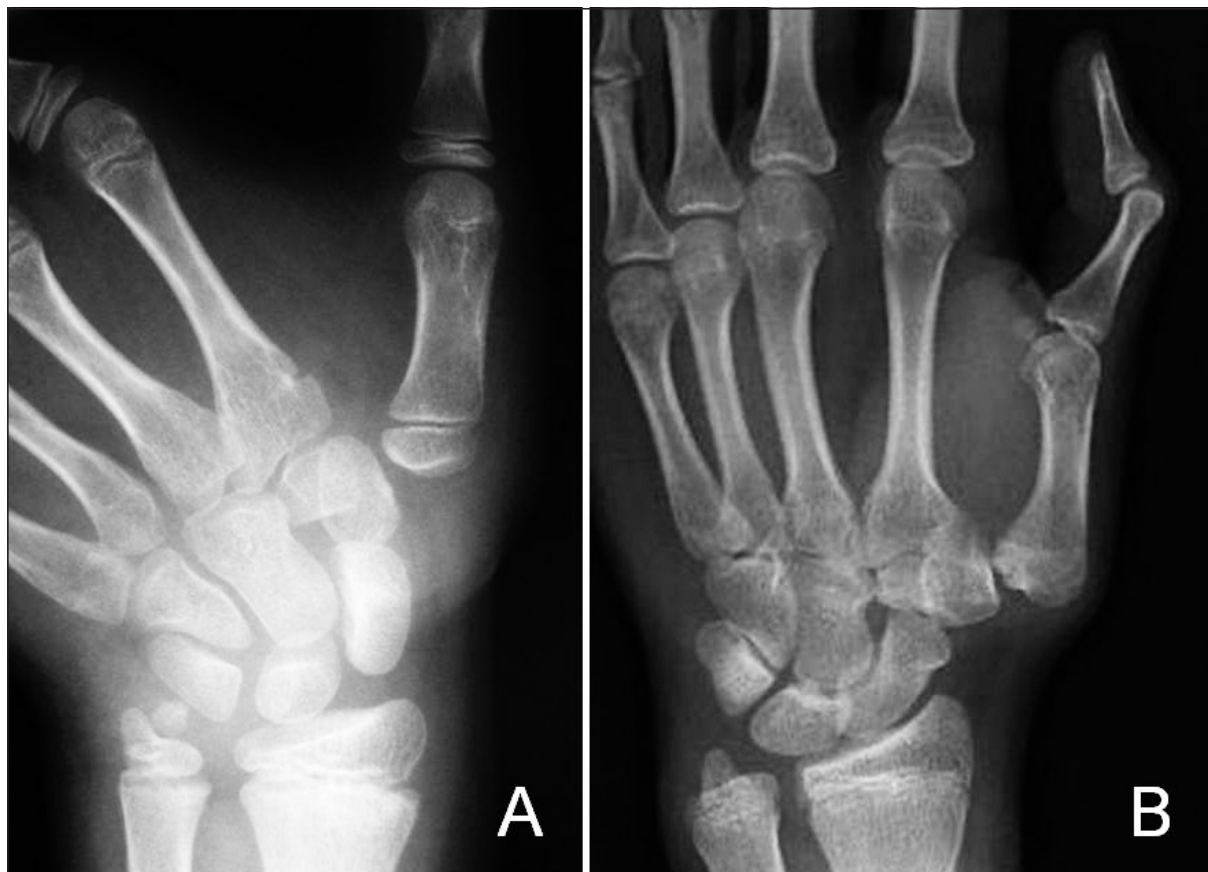

Figura 1. A: Luxación TM en un niño de 10 años. B: Aspecto 6 años más tarde.

movimiento de oposición. Decidimos prolongar la inmovilización con la férula que ya traía colocada otras dos semanas. Al retirarla, se observó de inmediato la persistencia de la inestabilidad residual TM, lo que nos indujo a su tratamiento quirúrgico. Bajo anestesia general, se abordó la articulación por vía dorso-radial, encontrando una amplia rotura cápsulo-ligamentosa. Se procedió a estabilizar la articulación TM con una aguja de Kirschner, suturar la rotura, y añadir una plastia de refuerzo con una de las bandeletas del abductor pollicis longus. La férula de escayola y la aguja se retiraron a las 3 semanas, protegiendo el pulgar con una ortésis de soporte durante otras 3 semanas, y permitiendo a continuación la libre movilización. Dos meses más tarde, se observó una movilidad prácticamente completa del pulgar operado, sin resalte alguno, y manteniéndose radiológicamente la congruencia articular TM.

Además, hemos tenido ocasión de tratar a un paciente de 16 años, que acudió por las molestias que le causaba una luxación inveterada TM del pulgar izquierdo, mano no dominante, sufrida 6 años antes (**Figura 1A**), y que en su momento no fue diagnosticada en el Hospital donde le atendieron de urgencia. En este periodo transcurrido la deformidad se fue acentuando (**Figura 1B**), así como la incapacidad funcional y el dolor residual. La cirugía realizada -con la colaboración del Dr. L. Montero del Hospital da Costa de Burela- fue una artrodesis TM, con resección en cúpula de la base del metacarpiano, que fue introducido en el correspondiente lecho receptor hecho a medida en el trapecio, estabilizada con 2 agujas de Kirschner, y que consolidó sin complicaciones.

ARTICULACIONES CARPO-METACARPIANAS EN LOS DEDOS LARGOS

Este tipo de luxaciones son el resultado de un traumatismo de alta energía, y afectan con frecuencia a varios radios⁸. La luxación puede ser en sentido dorsal o volar, o combinadas en uno y otro sentido en los diferentes radios afectados. En la mayoría de los casos reportados en la literatura, hemos visto que en realidad se trata de

fracturas-luxaciones con un fragmento proximal de la base del metacarpiano de mayor o menor tamaño. En nuestra serie no tenemos registrado ningún caso de luxación pura a este nivel en niños o adolescentes.

ARTICULACIÓN MCF DEL PULGAR

Anatomía: la acción estabilizadora de los ligamentos colaterales propios y accesorios, se complementa con la de la placa palmar, en la que están incluidos los huesos sesamoideos.

Diagnóstico: aunque menos frecuentes que las fracturas-luxaciones, son relativamente frecuentes las luxaciones MCF puras, especialmente las dorsales provocadas por hiperextensión forzada⁹. En los niños de poca edad, la ausencia de los sesamoideos en las radiografías dificulta su diagnóstico inicial y la certeza de haber conseguido una exacta reducción de la luxación.

Clínicamente son más llamativas las luxaciones completas simples, dado que la parte distal del pulgar permanece en una llamativa extensión de hasta 90°. Por el contrario en los casos complejos, es más difícil apreciar la deformidad en bayoneta, ocasionada por la ubicación en paralelo de la falange proximal respecto al primer metacarpiano.

Las lesiones por avulsión del ligamento colateral cubital son poco frecuentes en los niños, siendo superadas en número por las fracturas-luxaciones tipo III de Salter y Harris³. Las radiografías forzadas ponen de manifiesto la excesiva inclinación radial comparándola con el pulgar sano¹⁰. En contraposición a la habitual avulsión distal que ocurre en el adulto, se han mencionado casos de avulsión pura de su inserción proximal^{10, 11}, lesión constatada durante la cirugía reparadora. White¹¹ comprobó además en un niño de 10 años la existencia de un fragmento de cartílago unido al ligamento avulsionado, fragmento que no era visible radiológicamente.

La interposición de la aponeurosis del adductor pollicis entre el extremo distal del ligamento avulsionado y la base de la falange proximal (lesión tipo Stener¹²) es una posibilidad a tener en cuenta, especialmente en adolescentes con la epífisis prácticamente cerrada. Actualmente la

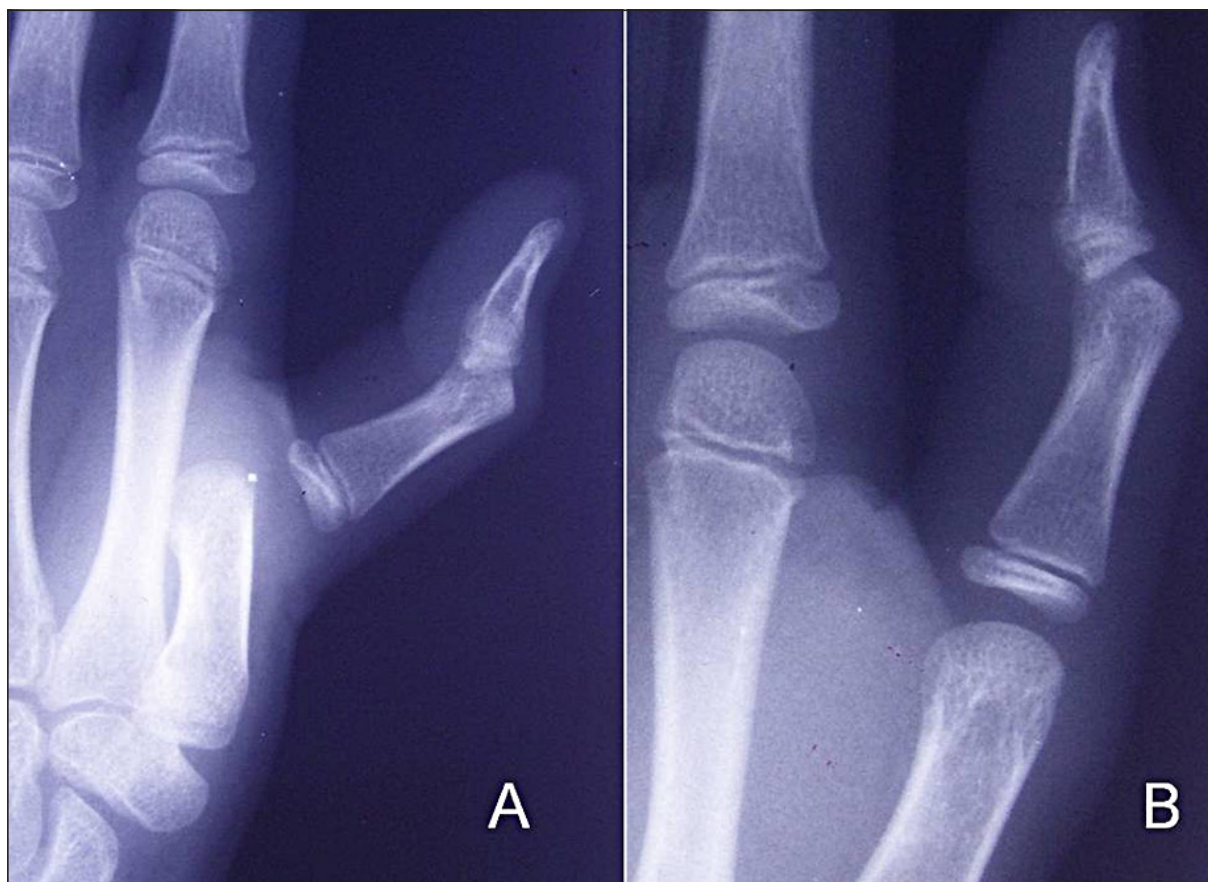

Figura 2. A: Luxación MCF del pulgar. B: Reducción cerrada.

RM nos ayuda a visualizar la presencia de esta interposición, y en consecuencia a decidir si es precisa la cirugía o por el contrario es suficiente el tratamiento mediante inmovilización. Más raramente, se producen lesiones del ligamento colateral radial, pero también en este tipo están más frecuentemente asociadas a un fragmento óseo epifisario.

Tratamiento: en las luxaciones dorsales, se procede a su reducción incruenta con la manipulación (Figura 2) descrita en 1876 por Farabeuf¹³, de forma similar a la utilizada en los adultos. En nuestra serie permitió la correcta reducción de todos los casos, serie compuesta por una niña de 9 años, y tres niños de 8, 10 y 12 años respectivamente, experiencia similar a la de otros autores^{9, 14}.

En las avulsiones del ligamento colateral cubital con evidencia en la RM de interposición de la aponeurosis, se procederá como en los adultos a su abordaje quirúrgico, dividiendo la aponeu-

rosis del adductor pollicis y procediendo a la re inserción del ligamento.

Evolución: la recuperación funcional en las luxaciones dorsales de nuestra serie fue uniformemente satisfactoria, sin precisar en ningún caso cirugía paliativa por inestabilidad residual. No se ha detectado una rigidez residual a medio plazo en ningún caso.

ARTICULACIONES MCF DE LOS DEDOS LARGOS

Anatomía: a nivel de estas articulaciones, los ligamentos colaterales se originan y se insertan básicamente en las zonas epifisarias⁴. La placa palmar posee una sólida inserción distal en la epífisis de la falange proximal, de la que carece a nivel proximal. A la estabilidad articular de las MCF, colabora el ligamento metacarpiano transverso profundo que une las placas palmares.

Diagnóstico: se basa en la sospecha clínica tras un traumatismo que cursa con edema, limitación de la movilidad y deformidad. La radiografía en proyección pósterio-anterior mostrará el anormal ensanchamiento de la línea articular, y la proyección lateral el desplazamiento volar de la cabeza del metacarpiano. En caso de duda diagnóstica, se harán radiografías oblicuas comparativas de ambas manos.

Tratamiento: en las articulaciones MCF de los dedos largos, la luxación más frecuente es la del dedo índice¹⁴⁻¹⁶. Como en el adulto, generalmente su reducción incruenta no es posible, precisando la reducción abierta lo más urgente posible. La cabeza del metacarpiano queda atrapada por un «ojal» formado por los tendones flexores y el lumbrical, dificultando además la placa palmar interpuesta la reducción cerrada¹⁷. El intento de reducción mediante tracción simple del dedo, cerrará aun más el ojal y fracasará. La reducción abierta puede hacerse mediante abordaje volar, dorsal o combinado, este último especialmente recomendable en los casos de luxaciones que se reducen tardíamente.

El abordaje volar debe evitar lesionar el nervio colateral radial, siempre desplazado por la cabeza metacarpiana. Las partes blandas tienen una mayor elasticidad en los niños, no siendo necesario un abordaje tan extenso como en el adulto¹, y como señalan Baldwin et al.¹⁸, no es imprescindible dividir el ligamento transversal superficial, ni el ligamento natatorio. McLaughlin¹⁹ recomienda extraer la placa volar interpuesta mediante un pequeño gancho. La vía dorsal es más simple y justificada en los adultos cuando coexiste un fragmento osteo-condral dorsal, eventualidad que no hemos encontrado en niños. En el abordaje dorsal las estructuras vasculo-nerviosas están más alejadas y se visualiza bien la placa palmar interpuesta.

A nivel de la MCF del dedo medio, tan solo hemos encontrado el caso referido por Nussbaum y Sadler²⁰ en un niño de 12 años, que redujeron por vía palmar.

En la luxación MCF del meñique, la cabeza del quinto metacarpiano queda atrapada en el ojal que forman los tendones flexores y el abductor digiti minimi, imposibilitando con frecuencia su reducción cerrada, como sucedió en el caso referido por Baldwin¹⁸ en un niño de 11 años.

Evolución: tras la reducción se debe inmovilizar el dedo en posición funcional mediante una férula, mantenida entre 1 y 3 semanas para permitir la cicatrización de las partes blandas, continuando con una movilización precoz progresiva¹. Los resultados funcionales reportados en la literatura son favorables, como lo fue en nuestro caso a nivel MCF del índice en un niño de 8 años, y cuya reducción realizamos por vía palmar.

En los casos de luxación inveterada, los resultados son menos favorables. Así, Murphy y Stark²¹ constataron, en el caso de un niño de 10 años, con una luxación MF del índice cuya reducción realizaron a los dos meses de haberse producido, tras dos sucesivos fracasos previos, uno incruento y otro cruento, quedaba como secuela, en la revisión efectuada a los dos años y medio, una rigidez de la articulación MCF cuya movilidad se limitaba a 74 grados. Las radiografías de control, mostraron un aplanamiento de la cabeza del segundo metacarpiano y el cierre parcial prematuro de la fisis de la falange proximal del índice afectado.

ARTICULACIONES INTERFALÁNGICAS PROXIMALES

Anatomía: las articulaciones inter-falángicas proximales, deben su estabilidad a la placa volar y a los ligamentos colaterales, que a su vez se subdividen en propio y accesorio. La placa volar tiene una potente inserción en la base de la falange media y otra más débil en la falange proximal en forma de dos «pilares» o «frenos». Los ligamentos colaterales se insertan en las áreas epifisaria y metafisaria proximal y distalmente⁴. A su vez, la banda medial extensora se inserta en la epífisis de la falange media, mientras que el tendón flexor digitorum superficialis lo hace en la metáfisis de la falange media.

Para que se produzca una luxación completa de la falange media, habitualmente en sentido dorsal, debe avulsionarse no solo la placa volar, sino al menos el ligamento colateral accesorio. En los grados más extremos los ligamentos colaterales propios se desgarran, en un grado mayor o menor, en dependencia del grado de distanciamiento entre las dos falanges.

En las luxaciones laterales, el grado de apertura articular dependerá de la magnitud del desgarro del ligamento colateral propio, que debe ser superior a 20° según los estudios en laboratorio de Kiefhaber et al.²².

En cuanto a las luxaciones volares, ya muy infrecuentes en el adulto, no han sido mencionadas en los pacientes en edad de crecimiento. Por su parte, las luxaciones rotatorias son tan infrecuentes como en el adulto, y sólo la hemos visto en un adolescente próximo al final del crecimiento óseo. Afectaba a la IFP del dedo medio y acudió a nuestra consulta varias semanas más tarde de la reducción cerrada inicial, probablemente incompleta por el aspecto clínico y radiológico, pero no aceptaron la propuesta de revisión quirúrgica.

Tratamiento: en las luxaciones IFP dorsales, generalmente es posible conseguir la reducción cerrada bajo anestesia regional. Una vez reducida, mantenemos la inmovilización digital 3 semanas, al contrario que Ogden²³, que propugna la movilización inmediata tras la reducción, simplemente fijándolo al dedo vecino. En los casos de luxaciones abiertas debe procederse a la reparación de las partes blandas.

La alternativa de proceder a la reparación quirúrgica de las roturas aisladas de los ligamentos colaterales, defendida por autores como Ali²⁴, no la creemos necesaria en base a nuestra experiencia, ni antes ni después de la maduración esquelética.

En los casos de lesión proximal de la placa volar, dada su abundante vascularización, en ocasiones cicatriza formando una considerable tumoración apreciable tanto clínicamente como visible radiológicamente en forma de calcificación^{23, 25}. La retracción asociada del ligamento retinacular oblicuo, hace que el dedo afectado desarrolle progresivamente una deformidad postural tipo pseudo-oyal (*seudo-boutonnière*), cuya resolución fue lenta e incompleta en el único niño que hemos tenido ocasión de tratar con este tipo de lesión.

Evolución: si se ha realizado un correcto diagnóstico y tratamiento, la buena evolución en los niños es la norma debido a su gran capacidad de cicatrización y de recuperación de la movilidad, y ello sin requerir tratamiento rehabilitador. Por el contrario las posibles complicaciones sue-

len deberse a una demora en el diagnóstico o a un tratamiento incompleto, al quedar alguna estructura interpuesta en la articulación. Whipple et al.²⁶ reportaron un caso de luxación IFP en una niña de 6 años, que precisó su reducción abierta por la interposición de una lesión asociada del cartílago de la base de la falange media.

Borde y Lefort²⁷ señalan la posibilidad de que en algún caso la tumoración es ocasionada por la avulsión del ligamento de un pequeño fragmento osteo-condral de su punto de inserción, que en la radiografía inicial parece tener un menor tamaño que el que realmente tiene, y que posteriormente aumentará por mantener su vascularización, precisando en algún caso su exéresis. Habitualmente la articulación luxada, recupera una estabilidad suficiente, aunque temporalmente se constata una cierta laxitud respecto a la contralateral.

Nuestra serie, comprende 3 casos en niños y 2 en adolescentes. En un niño de 12 años, a la luxación de la IFP del meñique, se asoció una fractura fisaria grado II de Salter y Harris de la cabeza del quinto metacarpiano. Se realizó reducción cerrada bajo anestesia regional y se inmovilizó durante 3 semanas con férula de yeso, con flexión de 90° de la articulación MCF y extensión de las articulaciones interfalángicas, obteniéndose un buen resultado radiológico y funcional final (**Figura 3**).

El segundo caso en un niño de 8 años, fue a nivel de la IFP del meñique. Fue tratada mediante reducción incruenta e inmovilización durante 3 semanas con un buen resultado tanto clínico como funcional. La tercera paciente fue una niña de 7 años, siendo en este caso una lesión abierta del meñique que exigió la cirugía reparadora de partes blandas, aparato extensor incluido, permaneciendo en la revisión a los 3 meses, una moderada rigidez de la articulación lesionada, cuya evolución no pudimos seguir.

En cuanto a los pacientes adolescentes, un caso era una paciente de 13 años con luxación a nivel IFP del dedo anular, tratada mediante reducción e inmovilización durante 3 semanas. En las radiografías de control al cabo de unas semanas, se observó una calcificación en la zona radial-volar, siendo la recuperación de la movilidad muy lenta e incompleta. En el otro caso de luxación dorsal IPF, también del dedo anular, la paciente tenía 14 años, y fue vista por noso-

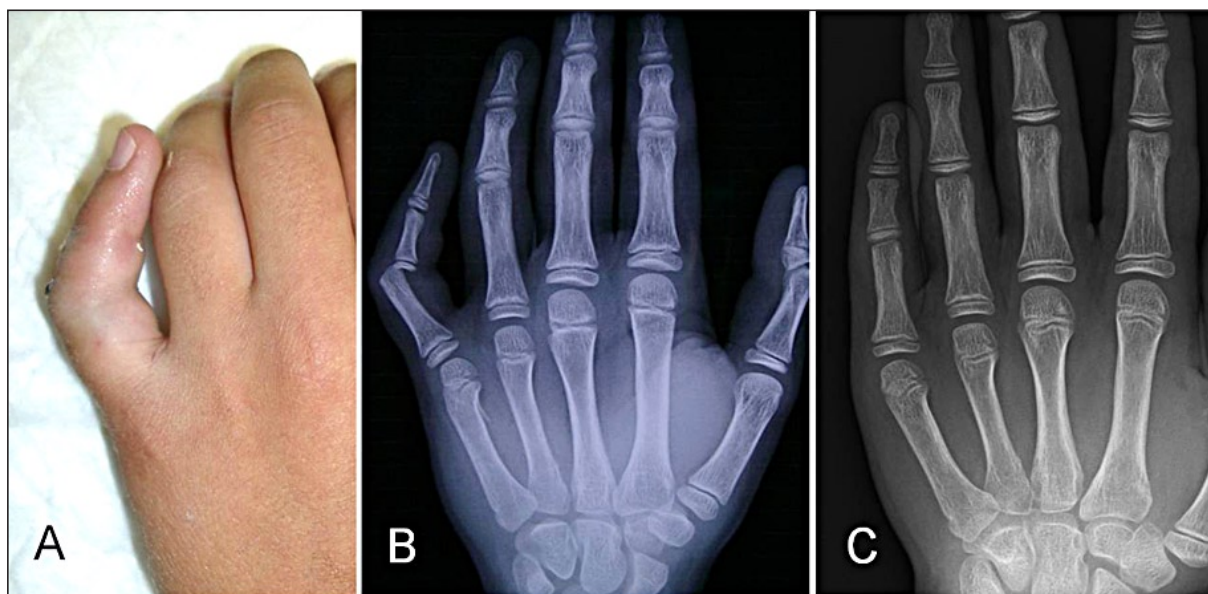


Figura 3. A: Luxación IFP del meñique. B: Radiografías iniciales. C: Reducción cerrada.

tros casi un mes más tarde de sufrir la lesión, precisando su reducción a cielo abierto, seguida de inmovilización con férula de yeso durante 3 semanas. Fue remitida posteriormente al Servicio de Rehabilitación de su Hospital de origen, sin que tuviéramos la posibilidad de seguir su evolución.

LUXACIONES INTERFALÁNGICAS DISTALES

Los ligamentos colaterales provenientes de la epífisis se insertan distalmente tanto en la epífisis como en la metáfisis de la falange distal. El tendón extensor digitorum lo hace en la epífisis de la falange distal, mientras que el flexor digitorum profundus va a insertarse en la metáfisis de dicha falange distal.

El mecanismo lesional puede ser una hiperextensión o una carga axial con la falange distal en ligera flexión, que provoca la rotura de la placa palmar en su inserción en la falange media. Los ligamentos colaterales, se verán afectados en un grado variable, en dependencia del grado de desplazamiento.

No hemos tenido ocasión de tratar ninguna luxación IFD pura en niños. Hemos encontrado en la revisión de la literatura algún caso, como los

reportados por Borde et al.²⁷ y Milford²⁸ de luxaciones no diagnosticadas hasta un mes más tarde de producirse, por lo que precisaron reducción abierta, recuperando tan solo 30° de flexión.

CONCLUSIONES

La peculiar anatomía de las articulaciones digitales de los niños, con la presencia de las placas fisarias abiertas, hacen que sean mucho más propensos a sufrir fracturas-fisarias que luxaciones puras. Debido a su escasa incidencia, la literatura sobre las mismas es escasa, y no existen series amplias que permitan delimitar con total certeza la pauta de tratamiento más conveniente, ni su evolución a largo plazo.

La exploración clínico-radiológica inicial tras la lesión, se ve muy dificultada en este grupo de pacientes por el dolor y la ansiedad que la lesión les provoca, y que hace imposible su colaboración para ser explorados, llegando a precisar una sedación previa a dicha exploración y a la obtención de las radiografías. Inicialmente la deformidad articular puede quedar enmascarada por el edema post-traumático. La valoración de la inestabilidad articular debe tener en cuenta la laxitud existente a estas edades, y deberá ser siempre comparativa con la mano no lesionada.

Cada tipo lesional presenta sus propias dificultades e indicaciones de tratamiento. En los casos en los que la cirugía es inevitable, debe ser realizada por un abordaje adecuado, y evitando causar lesiones iatrogénicas, especialmente de los nervios colaterales. Las estructuras son de

pequeño tamaño, y todas deben ser debidamente identificadas y protegidas durante la reducción abierta. Como contrapartida, si el tratamiento es realizado correctamente, el grado de recuperación respecto a los adultos es muy superior y en un plazo más breve.

BIBLIOGRAFÍA

- 1 Lindley SG, Rulewicz G. Hand fractures and dislocations in the developing skeleton. *Hand Clin*, 2006; 22: 253-68.
- 2 Bennett EH. On fracture of the metacarpal bone of the thumb. *Br Med J*. 1886; 2: 12-3.
- 3 Salter RB, Harris WR. Injuries involving the epiphyseal plate. *J Bone Joint Surg A*, 1963; 45: 587-622.
- 4 Graham TH, Hastings H. Fractures and dislocations in the child's hand. En: Gupta A, Kay SPJ, Scheker L (Eds) *The Growing Hand*. St Louis: Mosby, 2000: 591-607.
- 5 McLaughlin M, Abouzahr MK. Acute dislocation of the trapeziometacarpal joint in a child. *J Hand Surg A*, 1998; 23: 1097-99.
- 6 Varitimidis S, Sotereanos D. Palmar oblique ligament reconstruction for carpometacarpal joint dislocation in an 11-year-old: a case report. *J Hand Surg A*, 1999; 24: 505-7.
- 7 Nusem I, Lokiec F, Wientroub S, Ezra E. Isolated dislocation of the thumb carpometacarpal joint in a child *J Pediatr Orthop B*, 2001; 10: 158-60.
- 8 Kleinman W, Grantham S. Multiple volar carpometacarpal joint dislocation: case report of traumatic volar dislocation of the medial four carpometacarpal joints in a child and review of the literature. *J Hand Surg A*, 1978, 3: 377-82.
- 9 Kozin SH. Fractures and dislocations along the pediatric thumb ray. *Hand Clin*, 2006; 22: 19-29.
- 10 O'Brien E. Fractures and dislocations of the hand. En: Rockwood C, Wilkins K, King R (Eds). *Fractures in Children*, Philadelphia: Lippincott, 1984: 229-72.
- 11 White G. Ligamentous avulsion of the ulnar collateral ligament of the thumb of a child. *J Hand Surg A*, 1986; 11: 669-72.
- 12 Stener B. Displacement of the ruptured ulnar collateral ligament of the metacarpophalangeal joint of the thumb: A clinical and anatomical study. *J Bone Joint Surg Br*. 1962; 44: 869-79.
- 13 Farabeuf LH. De la luxation du pouce en arrière. *Bull Acad de Chir*, 1876; 2: 21.
- 14 Watson-Jones R. Lesiones traumáticas de los dedos y de la mano. En: Watson-Jones R. (Ed). *Fracturas y Traumatismos Articulares*. Barcelona: Salvat, 1957: 634-54.
- 15 Light T, Ogden J. Complex dislocation of the index metacarpophalangeal joint in a children. *J Pediatr Orthop*, 1988; 8: 300-5.
- 16 Cornwall R. Finger Metacarpal fractures and dislocations in children. *Hand Clin*, 2006; 22: 1-10.
- 17 Kaplan EB. Dorsal dislocation of the metacarpophalangeal joint of the index finger. *J Bone Joint Surg Am*, 1957; 3: 1081-6.
- 18 Baldwin L, Miller DL, Leroy D, Lockart L, Burke Evans E. Metacarpophalangeal joint dislocations of the fingers: a comparison of the pathological anatomy of the index and little finger dislocations. *J Bone Joint Surg A*, 1967; 49: 1587-90.
- 19 McLaughlin H. Complex «locked» dislocation of the metacarpophalangeal joints. *J Trauma*, 1965; 5: 683-8.
- 20 Nussbaum R, Sadler A. An isolated, closed, complex dislocation of the metacarpophalangeal joint of the long finger: a unique case. *J Hand Surg A*, 1986; 11: 558-61.
- 21 Murphy A, Stark H. Closed dislocation of the metacarpophalangeal joint of the index finger. *J Bone Joint Surg A*, 1967; 49: 1579-90.
- 22 Kiefhaber T, Stern P, Grood E. Lateral stability of the proximal interphalangeal joint. *J Hand Surg A*, 1986; 11: 661-9.
- 23 Ogden J. Traumatismos del esqueleto en el niño. En: Muñeca y Mano. Barcelona: Salvat, 1986: 369-96.
- 24 Ali M. Complete disruption of collateral mechanism of proximal interphalangeal joint of the fingers. *J Hand Surg B*, 1984; 9: 191-3.
- 25 Bowers W. Injuries and complications of injuries to the capsular structure of the interphalangeal joints. En: *The Interphalangeal Joints*. Edinburgh: Churchill Livingstone, 1987: 56-76.
- 26 Whipple T, Evams J, Urbaniak J. Irreducible dislocation of a finger joint in a child: a case report. *J Bone Joint Surg A*, 1980; 62: 832-33.
- 27 Borde J, Leffort J. Traumatismes du poignet et de la main chez l'enfant. En: Tubiana R (Ed). *Traité de Chirurgie de la Main*. Paris: Masson, 1984: 722-39.
- 28 Milford L. Closed Hand Injuries. Dislocations and ligamentous injuries. En: *The Hand*. St Louis: Mosby Company, 1971: 44-9.