

# Artoplastia trapezio- metacarpiana tipo «ball-and-socket». Resultados a médio prazo

R. AIDO<sup>(1)</sup>, M. SOUSA<sup>(1)</sup>, A. PEREIRA<sup>(1)</sup>, C. SANTOS<sup>(2)</sup>, M. TRIGUEIROS<sup>(2)</sup>,  
C. SILVA<sup>(3)</sup>, R. LEMOS<sup>(3)</sup>

SERVIÇO DE ORTOPEDIA, CENTRO HOSPITALAR DO PORTO – HOSPITAL STO. ANTÓNIO, PORTUGAL

<sup>(1)</sup> INTERNO COMPLEMENTAR DE ORTOPEDIA

<sup>(2)</sup> ASSISTENTE HOSPITALAR DE ORTOPEDIA

<sup>(3)</sup> ASSISTENTE HOSPITALAR GRADUADO DE ORTOPEDIA

## Correspondência

Dr. Ricardo Aido

Serviço de Ortopedia, CHP –Hospital de Sto. António,

Largo Professor Abel Salazar, 4099 – 001 Porto

Tel: +351 222077500

Fax: +351 222087632

e-mail: ricardofilipeaido@gmail.com

O objectivo deste estudo foi determinar os resultados a médio prazo de uma artroplastia retentiva da base do polegar utilizada para o tratamento da artrose trapezio-metacarpiana (TMC).

Reavaliámos clínica e radiograficamente 20 polegares (20 doentes) com um seguimento médio de 45 meses (R = 57-30).

Utilizando a pontuação de Buck-Gramko concluímos que funcionalmente 19 dos 20 doentes apresentavam um resultado considerado bom ou excelente. A avaliação da força e da mobilidade revelou resultados muito aproximados dos obtidos na mão não intervencionada.

A revisão radiográfica demonstrou a existência de áreas de osteólise rodeando o componente trapeziano em 2 casos, e extensas ossificações envolvendo a neo-articulação em dois casos adicionais.

Na nossa série registamos a presença de 4 complicações: duas fracturas do trapézio, uma luxação e uma perturbação sensitiva transitória.

A prótese trapézio-metacarpiana tem vindo a ganhar progressivamente mais adeptos, pois é clinicamente uma solução muito vantajosa devolvendo ao paciente uma articulação livre de dor, móvel e estável que lhe permite o rápido regresso a bons níveis de actividade e bem estar.

The aim of this study was to determine the mid-term results of a retentive arthroplasty of the base of the thumb used for the treatment of trapezium-metacarpal (TMC) osteoarthritis.

We evaluated clinically and radiographically 20 thumbs (20 patients) with a mean follow-up of 45.0 five months (R = 57-30).

Using the Buck-Gramko score we conclude that 19 of the 20 patients had a result considered good or excellent. The evaluation of the strength and mobility showed very similar results to those obtained in non-intervention hand.

The radiographic review demonstrated the existence of areas of osteolysis surrounding the trapezium component in 2 cases, and extensive ossification involving neo-articulation in two additional cases.

In our series we note the presence of four complications: two fractures of the trapezium, a dislocation and a transient sensory disturbance.

The TMC prosthesis has gradually been gaining more fans, because it is clinically a very advantageous solution returning to the patient a pain-free joint, mobile and stable which allows rapid return to good levels of activity and wellness.

However radiographic findings in our series lead us to recommend the maintenance of a prudent and

Contudo os achados radiográficos da nossa série levam-nos a recomendar a manutenção de uma atitude prudente e vigilante sobre estes casos que tem vindo a ser submetidos a artroplastias da TMC.

**Palavras chaves:** rizartrorse, artroplastia, prótese trapézio-metacarpiana, seguimento.

vigilant attitude about these cases that have been submitted to the TMC arthroplasty.

**Key words:** thumb osteoarthritis, trapezium-metacarpal prosthesis, arthroplasty, follow-up.

*Rev. Iberam. Cir. Mano – Vol. 39 • Núm. 2 • Noviembre 2011 (109-117)*

## INTRODUÇÃO

A rizartrorse é uma doença degenerativa da base do polegar com atingimento preferencial da articulação trapézio-metacarpiana e com elevada prevalência em mulheres na 5 e 6ª década de vida, numa fase ainda de grande actividade, condicionando frequentemente dor e incapacidade funcional importantes<sup>1-4</sup>.

Várias têm sido as causas descritas para o desenvolvimento da artrose trapézio-metacarpiana (TMC) sendo que a arquitectura desta articulação, mais vocacionada para a liberdade de movimentos do que para a estabilidade, tem sido responsabilizada por muitos como uma das causas mais importantes para a frequente degenerescência articular<sup>5, 6</sup>.

Há muito que a cirurgia da mão procura uma solução para este problema degenerativo, solução essa que deverá devolver ao polegar, de uma forma sustentada, a mobilidade, força e estabilidade necessárias á função plena da mão.

Várias foram nas últimas décadas as soluções descritas, sendo que nos últimos anos a artroplastia trapézio-metacarpiana com prótese assumiu um papel importante no leque de opções no tratamento da rizartrorse. No entanto a cirurgia protésica TMC carece de estudos com número de doentes com seguimento significativo.

Deste modo o objectivo deste estudo foi avaliar os resultados a médio prazo da performance clínica e radiológica de uma prótese TMC tipo «ball-and-socket» retentiva.

## MATERIAL E MÉTODO

Das várias séries de próteses trapézio-metacarpianas realizadas no CHP-Hospital de Santo

António foram seleccionados para este estudo os 21 doentes submetidos a artroplastia TMC com implante Roseland® realizada entre setembro de 2006 e dezembro de 2008.

A idade média da população estudada na cirurgia foi de 58,7 anos sendo maioritariamente do sexo feminino, sem diferença significativa quanto à predominância e ao do lado afectado. Em cerca de 30% dos pacientes foram encontrados no Rx alterações degenerativas na articulação TMC contralateral. (**Tabela I**)

Dos 21 doentes operados apenas 4 encontravam-se reformados na altura da cirurgia sendo os restantes doentes domésticas (6), costureiras (5), quadros superiores (4) e empregados fabris (2).

Todos os doentes intervencionados apresentavam uma osteoartrose da TMC funcionalmente limitativa e resistente ao tratamento conservador. Foram excluídos desta abordagem terapêutica doentes que apresentavam má qualidade óssea, ou profissões com grande exigência manual.

Dezassete pacientes (80,9%) dos pacientes intervencionados encontravam-se radiograficamente no estágio III e os restantes 4 (19,1%) no estágio II da classificação de Eaton e Littler<sup>7</sup>.

Em todos os doentes estudados a prótese utilizada foi o implante Roseland concebida por Moulet et al.<sup>8</sup>, e comercializada em Portugal desde outubro de 2004. Este implante constitui uma prótese tipo «ball-and-socket» retentiva, com a possibilidade de ser cimentada ou não cimentada –sendo que no caso da prótese não cimentada os componentes trapeziano e metacarpiano apresentam uma superfície metálica porosa revestida por hidroxiapatite destinada a osteointegração–.

A abordagem cirúrgica utilizada foi abordagem dorso-radial (**Figura 1**), em 19 doentes

TABELA I – CARACTERÍSTICAS DEMOGRÁFICAS DOS DOENTES EM ESTUDO

Sexo	Lado operado	Relação lado operado / dominância	Rizartrose radiológica	Idade
Masculino: 1 (4,76%)	Direito : 12 (57,14%)	Mão dominante: 13 (61,90%)	Bilateral: 6 (28,57%)	Mínima : 50 anos
Feminino: 20 (95,24%)	Esquerdo: 9 (42,86%)	Mão não dominante: 8 (38,10%)	Unilateral: 15 (71,43%)	Máxima: 72 anos

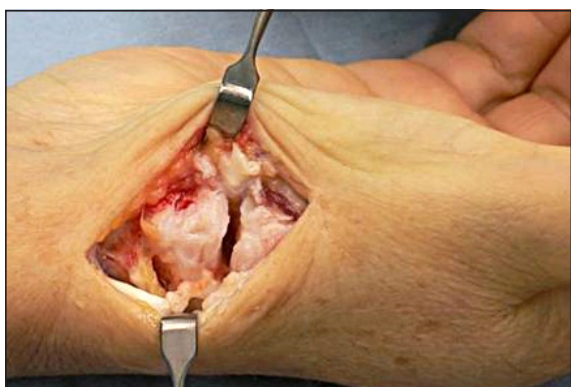


Figura 1. Imagem intra-operatória (abordagem).

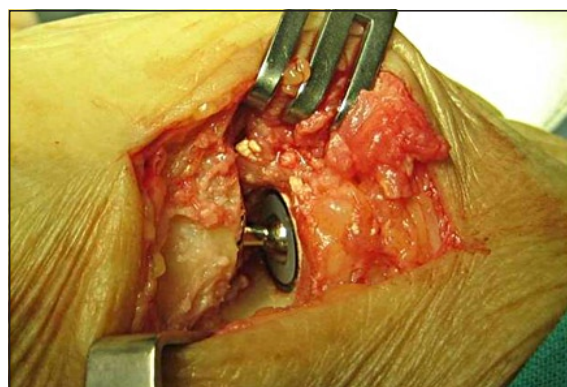


Figura 2. Imagem intra-operatória (prótese TMC).

realizou-se prótese não cimentada (**Figura 2**) e em um doente prótese com componente trapeziano cimentado. Todos os doentes utilizaram tala gessada durante as primeiras duas semanas pós-operatórias, seguida de mais duas semanas de ortótese de polegar.

A avaliação dos doentes operados tem como base a pontuação de Buck-Gramko (SBG)<sup>9</sup>, o qual complementamos com outros parâmetros adicionais considerados importantes, pelo que a nossa avaliação está baseada em nove pontos:

**1–** Pontuação de Buck-Gramko: engloba a avaliação da dor, força, função, mobilidades, aparência e satisfação (**Anexo I**).

**2–** Mobilidades: para além da abdução radial e abdução palmar contempladas no SBG e avaliadas bilateralmente com goniómetro registamos a oposição do polegar operado, avaliada através da capacidade da polpa do polegar operado tocar a base da 1ª falange do 5º metacarpiano segundo o teste de oposição de Kapandji<sup>10</sup>.

**3–** Dinamometria: à força de pinçamento presente no SBG adicionamos a avaliação da força de apreensão; medidas bilateralmente com o mesmo dinamómetro, Jamar ® Hand Dynamometer-5030J1.

**4–** Avaliação funcional: baseada na execução de 5 actividades de vida diária (AVD): apanhar moedas, usar a faca, escrever, abrir tampas de garrafas e rodar a chave.

**5–** Dor: ao parâmetro avaliado no SBG adicionamos a avaliação efectuada através de EVA, sendo 0 ausência de dor e 10 dor máxima.

**6–** Avaliação imagiológica: com Rx de face, Rx de perfil e Rx em stress de modo a observar possíveis linhas de radiolucência, migração dos componentes protésicos, a posição dos mesmos e a existência de calcificações ou ossificações peri-protésicas. Foi também avaliada a altura da coluna escafoide-metatarpiana, medida através da linha que une o ponto mais proximal do escafoide ao ponto mais distal do 1º metacarpiano, em ambas as mãos do doente.

**7–** Tempo de recuperação: para actividades de vida normal e para actividade laboral (registada em semanas).

**8–** Complicações: registo de todas as complicações intra e pós-operatórias.

**9–** Satisfação do doente: para além das perguntas presentes no SBG questionamos o doente sobre se recomendaria esta técnica cirúrgica a outros pacientes.

## ANEXO 1 – PONTUAÇÃO DE BUCK GRAMKO

Característica	Nº de pontos
Frequência de Dor	
Nunca	6
Ocasional	4
Frequente	2
Constante	0
Força	
Melhorada	6
Semelhante	3
Diminuída	0
Função	
Sem dificuldade	6
Dificuldade média	4
Dificuldade moderada	2
Dificuldade severa	0
Destreza	
Melhorada	6
Semelhante	3
Diminuída	0
Aparência	
Excelente	6
Boa	3
Aceitável	2
Fraca	0
Voltariam a realizar a cirurgia?	
Sim	4
Não	0
Avaliação global	
Excelente	6
Boa	4
Satisfatória	2
Fraca	0

Medidas	Nº de pontos
Abdução palmar (Graus)	
≥40	6
30 -39	4
20 -29	2
<20	0
Abdução radial (Graus)	
≥40	6
30 -39	4
20 -29	2
<20	0
Força de pinçamento polegar operado comparada com lado contra-lateral, (%)	
≥ 100	6
80-99	4
60-79	2
< 60	0

Resultado Final	
Excelente	49-56
Bom	40-48
Satisfatório	28-39
Fraco	<28

## RESULTADOS

Foram revistos 20 polegares operados (20 doentes). Um paciente não compareceu à consulta de revisão. O seguimento médio é de 45 meses (R = 57-30).

Dividimos os resultados em 9 pontos de acordo com a metodologia avaliativa utilizada:

1– Pontuação de Buck-Gramko: 10 doentes com resultado excelente, 9 com bom resultado e 1 com resultado insatisfatório.

2– Mobilidades: Os resultados obtidos (**Tabela II**) demonstram graus de abdução radial e abdução palmar semelhantes no polegar com

TABELA II – RESULTADOS DA GONIOMETRIA BILATERAL

	Polegar com Prótese TMC	Polegar contralateral
Abdução radial (°)	55° (45-70)	56,5° (50-70)
Abdução palmar(°)	45° (38-55)	47,5° (40-55)

prótese e no polegar da mão contralateral. Verificou-se oposição do polegar à base de F1 de D5 em 16 dos 20 doentes operados.

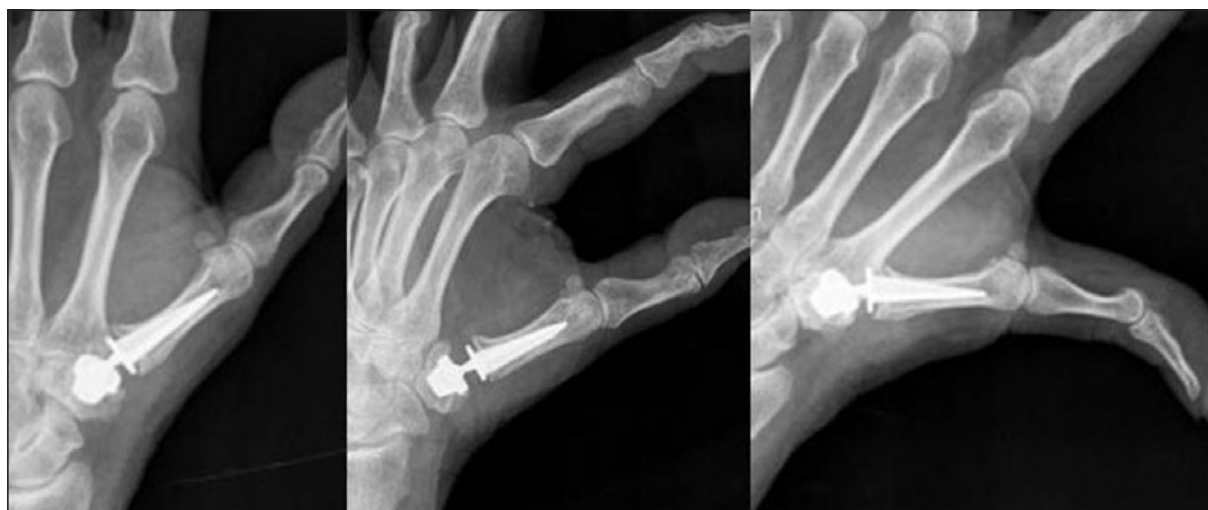

Figura 3. Rx de prótese TMC centrada e sem linhas de descelagem visíveis.

TABELA III – RESULTADOS DA DINAMOMETRIA BILATERAL

	Mão com Prótese TMC	Mão contralateral
Força de Preensão (Kg)	18,15 (10-30)	19,65 (8-35)
Força de Pinçamento (Kg)	3,64 (2-6)	3,85 (2-6,5)

TABELA IV – RESULTADO DA AVALIAÇÃO DAS ACTIVIDADES DE VIDA DIÁRIAS

AVD	Executa sem dificuldade	Executa com dificuldade
Apanhar moedas	19	1
Abrir tampa garrafa	18	2
Rodar chave	17	3
Escrever	19	1
Uso de faca	14	6

3– Dinamometria: obtidos valores de força de preensão e pinçamento da mão com prótese respectivamente de 92,3 % e 94,5 % da mão contralateral (**Tabela III**).

4– AVDs: todos os doentes referiram menor dificuldade na execução das actividades de vida quotidiana após a cirurgia.

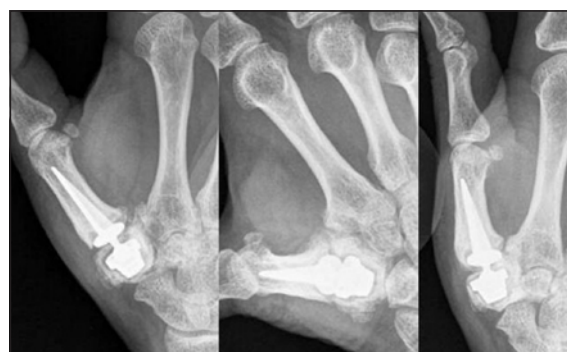


Figura 4. Rx de prótese TMC com linha de radioluscência em torno do componente trapeziano.

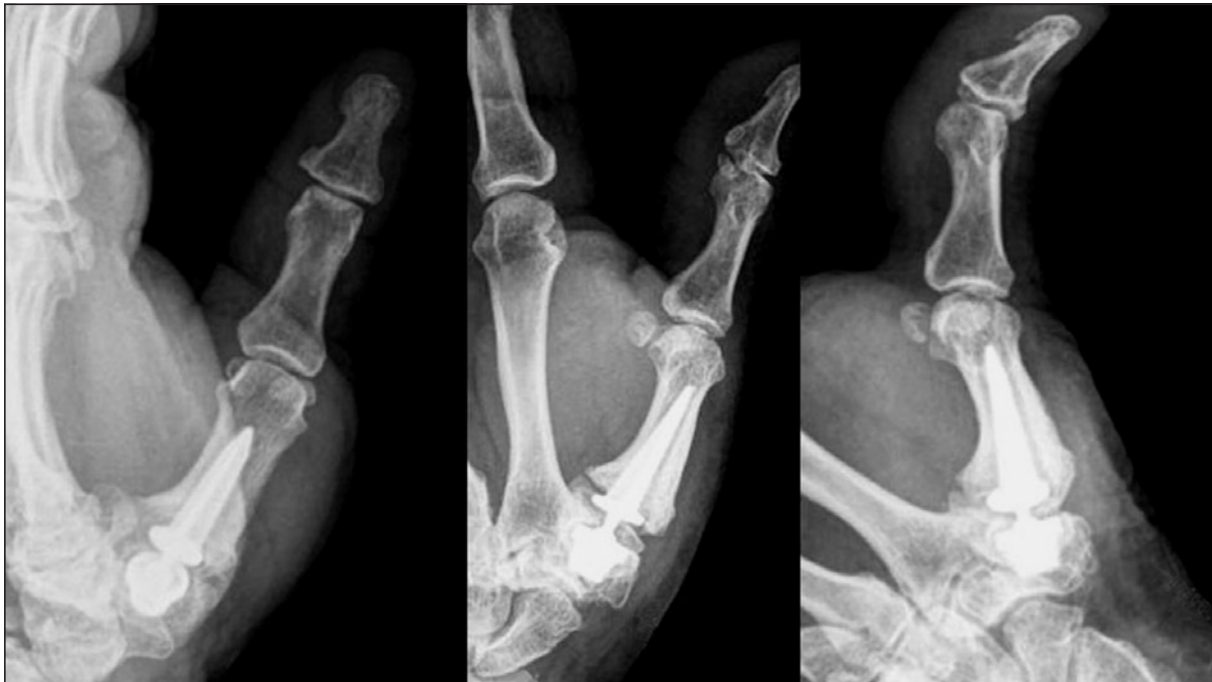Os resultados das 5 actividades de vida diária avaliadas separadamente encontram-se expressos na **Tabela IV**.

5– Dor: dos 20 doentes estudados 9 referem ausência de dor, 10 dor residual esporádica à mobilização e apenas um mantém dor em repouso.

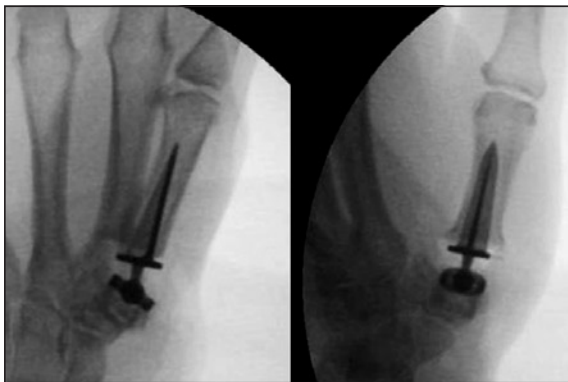O valor médio obtido na EVA foi de 1,20 (R = 0 - 5) e todos os pacientes referem diminuição da dor sobre a base do polegar quando comparada com a dor existente prévia à cirurgia.

6 – Estudo imagiológico: em 15 das 20 próteses colocadas não se observam linhas de descelagem peri-protésicas, migração dos componentes ou ossificações peri-protésicas (**Figura 3**).

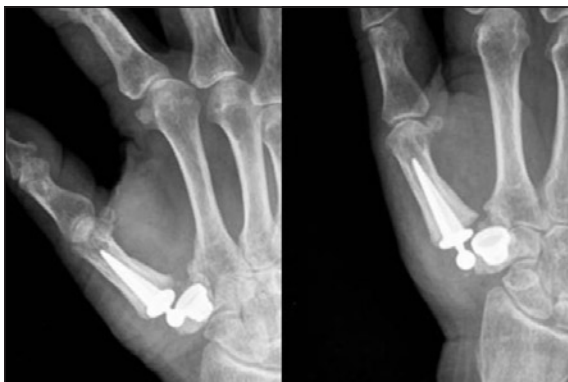Em 2 doentes observam-se linhas de radioluscência em torno do componente trapeziano (**Figura 4**).



*Figura 5. Rx de prótese TMC com ossificações peri-protésicas.*



*Figura 6. Rx de prótese TMC com componente trapeziano cimentado.*



*Figura 7. Rx de prótese TMC luxada.*

Em 2 próteses é evidente o aparecimento de ossificações peri-protésicas (**Figura 5**).

A avaliação da altura escafo-metacarpiana revelou uma diferença média de 3,1 mm entre a mão operada e a mão não operada.

7- Tempo de recuperação: os doentes estudados demoraram em média 7 semanas para retorno à vida diária normal (R = 4-12) e 13,75 semanas para o retorno à actividade laboral (R = 4-52).

8- Complicações: registaram-se duas complicações intra-operatórias: uma fractura do trapézio que obrigou à colocação de um componente trapeziano cimentado (**Figura 6**) e uma fractura marginal do trapézio que não obrigou a nenhum gesto acessório.

Registaram-se duas complicações pós-operatórias: uma neuropraxia do ramo sensitivo dorsal do nervo radial que reverteu espontaneamente às 8 semanas e uma luxação da prótese à sétima semana pós-operatória que obrigou à redução aberta da mesma e remoção do osteófito cubital do trapézio (**Figura 7**).

9- Satisfação: dos 20 doentes operados 9 encontravam-se muito satisfeitos, 10 satisfeitos e um pouco satisfeito. Todos os doentes responderam que sim quando questionados se voltariam a ser operados pela mesma técnica cirúrgica e

todos eles recomendariam a cirurgia realizada a outro doente.

## DISCUSSÃO

O tratamento cirúrgico da rizartrose visa obter um polegar indolor, restaurando a sua função mobilidade e força.

Procedimentos como a artroplastia de interposição com ou sem ligamentoplastia ou trapezectomia simples têm permitido a opção de bons resultados no entanto implicam a perda do suporte ósseo e conseqüente perda da altura da coluna do polegar, instabilidade e perda da força de pinçamento<sup>11-13</sup>.

A artrodese TMC está associada a deficit de mobilidade e transferência de cargas para as articulações vizinhas<sup>14, 15</sup>, enquanto que o papel da osteotomia do metacarpo<sup>16, 17</sup> e da reconstrução ligamentar isolada permanece reservado apenas aos estadios iniciais da rizartrose<sup>18</sup>.

Deste modo, e de forma a criar uma articulação estável com mobilidade força e função preservada, De La Caffinière e Aucouturier descreveram em 1979 a artroplastia total TMC com implante, aplicando o mesmo princípio que para as artroplastias totais da anca<sup>19</sup>.

Este tipo de artroplastia designado por artroplastia TMC tipo «ball-and-socket» tem nos últimos anos assumido o lugar de uma das opções de referência para o tratamento da rizartrose<sup>20-23</sup>.

À semelhança de outros estudos que utilizaram o implante Roseland@<sup>21,24,25</sup> obtiveram-se resultados funcionais muito satisfatórios num conjunto de doentes com um seguimento médio superior a 45 meses. Contrariamente ao estudo que envolveu o uso de componente trapeziano cimentado e devido à elevada taxa de complicações observadas nesse trabalho<sup>24</sup>, o estudo realizado utilizou sempre que possível componentes não cimentados. Aliados aos bons resultados obtidos na pontuação de Buck Gramko, os doentes revistos apresentaram na esmagadora maioria dos casos um polegar indolor ou com dor residual mínima, funcional, com boas mobilidades, muito semelhantes às apresentadas pela mão contralateral, e com força mantida, força superior a 90% da força mão contralateral.

Este estudo verificou também que o implante usado permite manter a altura escafo-metacarpiana, diferença média de 3,1 mm para a mão contralateral, o que pode constituir uma vantagem biomecânica da artroplastia com implante quando comparada com outras técnicas cirúrgicas<sup>26</sup>.

As complicações observadas foram tratadas de forma adequada e verificou-se bom resultado clínico quer nos doentes com fracturas intra-operatórias do trapézio quer no doente com luxação da prótese TMC. A luxação da prótese ficou, provavelmente, a dever-se à não remoção do osteófito cubital do trapézio durante a artroplastia. Isto obrigou à redução aberta da luxação e remoção do respectivo osteófito.

Na série avaliada, a prótese Roseland@ permitiu ainda um retorno precoce às normais actividades de vida diária e à actividade laboral. À semelhança de outros estudos o retorno precoce à vida normal e à actividade laboral constitui uma das vantagens da utilização desta técnica cirúrgica no tratamento da rizartrose<sup>20, 21</sup>. Este factor parece igualmente contribuir para o alto nível de satisfação apresentado pelos doentes, todos responderam que sim quando questionados se voltariam a repetir a cirurgia e se recomendariam esta cirurgia a outros pacientes com a mesma patologia.

No estudo efectuado verificou-se a existência de 2 polegares com linhas radioluscentes em torno do componente trapeziano. No entanto verifica-se, até ao momento, ausência de progressão para descelagem sintomática, mantendo ambas as doentes bom resultado funcional. De igual forma um conjunto de estudos com próteses TMC reporta números importantes de descelagens assintomáticas<sup>19, 23, 24, 27, 28</sup>.

Os dois doentes com ossificações heterotópicas peri-protésicas apresentam-se assintomáticos embora com mobilidades ligeiramente diminuídas se comparadas com os demais.

A presença das alterações radiográficas descritas, ainda que clinicamente silenciosas, geram a necessidade do seu controle. Esta ameaça para o futuro aliada ao desconhecimento das taxas de revisão cirúrgica a longo prazo das próteses TMC motivam a necessidade de estudos continuados.

O facto de ser um estudo retrospectivo, não comparado, sem grupo controle com uma amos-

tra limitada constituem as principais limitação do estudo.

## CONCLUSÃO

Na actualidade, e com uma correcta selecção de doentes, a artroplastia total com implante rentivo constitui, uma opção atractiva, segura e eficaz no tratamento da rizartrose, satisfazendo o doente e o cirurgião.

Uma contínua monitorização desta técnica cirúrgica, que motivou a realização deste estudo, é de fulcral importância para determinar se ela será capaz de vencer o teste do tempo.

Declaração de ausência de conflito de interesse:

O autor declara que a pesquisa para a elaboração deste estudo é independente e não constitui qualquer conflito financeiro ou outro tipo de interesse.

## BIBLIOGRAFIA

- Barron AO, Glickel SZ, Eaton RG. Basal joint arthritis of the thumb. *J Am Acad Orthop Sur*, 2000; 8: 314-23.
- Pellegrini VD Jr. Osteoarthritis at the base of the thumb. *Orthop Clin North Am*, 1992; 23: 83-102.
- Silva C, Botelho JC, Lemos R, Gonçalves I. Rizartrose estudo comparativo da trapezectomia associada ou não a ligamentoplastia. *Rev Port Orto Traum*, 1998; 6: 21-6.
- Silva C, Lemos R, Gonçalves I. Tratamento cirúrgico da rizartrose: experiência e resultados da trapezectomia e ligamentoplastia. *Rev Port Reumat*, 1997; 8: 2041-8.
- Batra S, Kanvinde R. Osteoarthritis of the thumb trapeziometacarpal joint. *Current Orthop*, 2007; 21: 135-44.
- Young SD, Mikola EA. Thumb carpometacarpal arthrosis. *J Am Soc Sur Hand*, 2004; 4: 73-93.
- Eaton RG, Glickel SZ. Trapeziometacarpal osteoarthritis. Staging as a rationale for treatment. *Hand Clin*, 1987; 3: 455-71.
- Moutet F, Lebrun C, Mabart P, Sartorius C. La prothèse Rose-land. *Chir Main*, 2001; 20: 79-84.
- Buck-Gramcko D. Bewertung der Ergebnisse von Operatione wegen Daumensattelgelenksarthrose. Em: Buck Gramcko D, Heilbig B (Ed.). Daumensattelgelenksarthrose. Stuttgart: Hippokrates; 1994: 43-4.
- Kapandji A. Cotation clinique de l'opposition et de la contre-opposition du pouce. *Ann Chir Main*, 1986; 5: 68-73.
- Burton R, Pellegrini V. Surgical management of basal joint arthritis of the thumb. Part II: Ligament reconstruction with tendon interposition. *J Hand Surg A*, 1986; 11: 324-32.
- Davis TR, Brady O, Barton NJ, Lunn PG, Burke FD. Trapeziectomy alone with tendon interposition or with ligament reconstruction? *J Hand Surg B*, 1997; 22: 689-94.
- Davis TR, Brady O, Dias JJ. Excision of the trapezium for osteoarthritis of the trapeziometacarpal joint: a study of the benefit of ligament reconstruction or tendon interposition. *J Hand Surg A*, 2004; 29: 1069-77.
- Bamberger HB, Stern PJ, Kiefhaber TR, McDonough JJ, Cantor RM. Trapeziometacarpal joint arthrodesis: a functional evaluation. *J Hand Surg A*, 1992; 17: 605-11.
- Carroll RE. Arthrodesis of the carpometacarpal joint of the thumb. A review of patients with a long postoperative period. *Clin Orthop*, 1987; 220: 106-10.
- Tomaino MM. Treatment of Eaton stage I trapeziometacarpal disease. Ligament reconstruction or thumb metacarpal extension osteotomy? *Hand Clin*, 2001; 17: 197-205.
- Hobby JL, Lyall HA, Meggitt BF. First metacarpal osteotomy for trapeziometacarpal osteoarthritis. *J Bone Joint Surg B*, 1998; 80: 508-12.
- Freedman DM, Eaton RG, Glickel SZ. Long-term results of volar ligament reconstruction for symptomatic basal joint laxity. *J Hand Surg A*, 2000; 25: 297-304.
- De la Caffinière JY, Aucouturier P. Trapezio-metacarpal arthroplasty by total prosthesis. *Hand*, 1979; 11: 41-6.
- Torrededia L, Cavanilles-Walker JM, Trigo LE, Matas M, Minoves JMS. Total arthroplasty of the trapeziometacarpal joint with a hydroxyapatite coated (HAC) prosthesis. *J Bone Joint Surg B*, 2006; 88: 38.
- Wachtl SW, Sennwald GR. Non-cimented replacement of the trapeziometacarpal joint. *J Bone Joint Surg B*, 1996; 78: 787-92.
- Claro R, Vilaça A, Negrão P, Trigueiros M, Silva C. Artroplastia total trapézio-metacarpiana. Resultados a curto prazo de 2 implantes diferentes. *Rev Iberoamer Cir Mano*, 2008; 36: 14-9.
- August AC, Coupland RM, Sandifer JP. Short term review of the De la Caffinière trapeziometacarpal arthroplasty. *J Hand Surg B*, 1984; 9: 185-8.



- 
- 24 Schuhl JF. The Roseland prosthesis® in the treatment of osteoarthritis. A five years experience with the same surgeon. *Chir Main*, 2001; 20: 75-8.
- 25 Guardia C, Moutet F, Corcella D, Forli A, Pradel P. Roseland® prosthesis: quality of life's studies about 68 patients with a mean followed-up of 43.8 months. *Chir Main*, 2010; 29: 301-6.
- 26 Luria S, Waitayawinuy T, Nemecheck N, Huber P, Tencer AF, Trumble TE. Biomechanic Analysis of trapeziectomy, ligament reconstruction with tendon interposition and tie-in trapezium implant arthroplasty for the thumb carpometacarpal arthritis: a cadaver study. *J Hand Surg A*, 2007; 32: 697-706.
- 27 Braun RM. Total joint replacement at the base of the thumb preliminary report. *J Hand Surg A*, 1982; 7: 245-51.
- 28 Ferrari B, Steffee AD. Trapeziometacarpal total joint replacement using the Steffee prosthesis. *J Bone Joint Surg A*, 1986; 68: 1177-84.