Polidactilia pré-axial. Experiência no Hospital de Santa Maria (Lisboa) nos últimos 10 anos, e 2 casos clínicos pouco frequentes

S. A. De Sá Pires[1], L. Reis Silva[2], M. Henriques[3], M. Caneira[4]

Hospital de Santa Maria em Lisboa
[1] Interna 4º ano de Cirurgia Plástica, Reconstrutiva e Estética
[2] Interna 2º ano de Cirurgia Plástica, Reconstrutiva e Estética
[3] Cirurgiã Plástica. Assistente Graduada do Serviço de Cirurgia Plástica
[4] Cirurgião Plástico. Director do Serviço de Cirurgia Plástica, Professor de Cirurgia Plástica, Reconstrutiva e Estética na Faculdade de Medicina da Universidade de Lisboa

Correspondência:
Dra. Susete Alexandra de Sá Pires
Hospital de Santa Maria, Serviço de Cirurgia Plástica
Avenida Professor Egas Moniz
1649-035 Lisboa (Portugal)
Telefone: (+351) 217 805 240
E-mail: susete-pires@hotmail.com

A polidactilia é a malformação congénita mais frequente da mão e membro superior, habitualmente classificada em radial, central e cubital.
Objectivo: Avaliar os resultados estéticos e funcionais após correcção cirúrgica de polidactilia radial no Hospital de Santa Maria em Lisboa nos últimos 10 anos. Apresentam-se ainda dois casos clínicos: uma criança com polidactilia radial tipo VII de Wassel bilateral e uma jovem com polidactilia radial tipo IV de Wassel submetida a intervenção cirúrgica já em idade adulta.
Material e Método: Realizaram-se sete cirurgias, em seis doentes: comprimento e largura do polegar, forma e dimensões da unha e capacidade de pinça pollici-digital foram avaliados, comparando-se com o lado contralateral nos casos unilaterais e com valores padrão no caso de bilateralidade. Foram também submetidos a avaliação o resultado estético e a repercussão emocional da cirurgia.
Conclusão: Nos casos de polidactilia a intervenção cirúrgica é a única forma de se conseguir um polegar único, funcional e esteticamente aceitável, tendo em conta a reconstrução esquelética e articular e o repo-

Polydactyly is the most common congenital hand deformity, usually classified in radial, central and ulnar. **Objective:** To evaluate the aesthetic and functional results of surgical correction of radial polydactyly in Hospital Santa Maria in Lisbon in the last 10 years. We also present two clinical cases: one child with bilateral radial polydactyly, Wassel's type VII, and one young female with radial polydactyly, Wassel's type IV, with surgical correction just in adulthood.
Material and Method: Seven surgeries (in six patients) were reported: thumb's length and width; nail's shape and dimensions and pinch pollici-digital were evaluated, comparing with the other side when unilateral and with standard measures when bilateral. We also evaluated surgery's aesthetic result and emotional repercussion.
Conclusion: In polydactyly, surgery is the only way to obtain a single thumb, both functional and aesthetic acceptable, with bone and joint reconstruction and reposition of arteries and nerves, tendons and thumb's intrinsic muscles. A careful pre-operative evaluation, the selection of the type of surgery and

sicionamento dos feixes vasculo-nervosos, tendões e músculos intrínsecos do polegar. Uma avaliação pré-operatória cuidada; a selecção do tipo de cirurgia e a experiência do cirurgião são factores que contribuem para a taxa de sucesso alcançada.

Palavras chave: *polidactilia, classificação Wassel, malformações congénitas da mão*

surgeon's experience are factors that contribute to the success rate achieved.

Key words: *polydactyly, Wassel's classification, congenital hand deformities*

Rev. Iberam. Cir. Mano – Vol. 39 • Núm. 2 • Noviembre 2011 (91-102)

INTRODUÇÃO

Na última década, a incidência de malformações congénitas tem-se mantido relativamente constante, surgindo em 1 a 2% dos recém-nascidos; destes, aproximadamente 10% apresentam malformações dos membros superiores. Na maioria dos casos, as malformações ocorrem espontaneamente ou resultam de malformações genéticas; raros são os casos decorrentes de exposições a agentes teratogénicos[1].

Os membros começam a formar-se na sexta semana de gestação, através da divisão e crescimento celulares, tendo a apoptose um papel fundamental para a separação dos dedos. Na oitava semana de gestação a mão está já completamente formada – a perturbação deste processo pode ter repercussões em vários sistemas para além do membro superior[2].

No presente trabalho debruçar-nos-emos sobre as duplicações – polidactilia. Contra a designação de duplicações, a sublinhar o que muitos autores defendem: que as partes extra não são verdadeiras réplicas, e por isso não são verdadeiras duplicações, sendo geralmente diferentes em tamanho e forma[1].

A classificação da polidactilia pode fazer-se de acordo com a localização: no bordo radial (pré-axial) ou cubital (pós-axial) da mão; menos frequentemente se verifica no centro da mão; neste caso com maior incidência no quarto dedo, depois no terceiro e, por último, no segundo dedo. Para além da classificação com base na localização há quem utilize a baseada no grau de desenvolvimento da componente óssea e de tecidos moles de cada um dos dedos: polidactilia equilibrada ou não equilibrada. A grande maioria dos casos de polidactilia radial é não equilibrada, sendo o elemento radial o menos desenvolvido[3]. A classificação por ainda basear-se radiomorfológicas, definindo as malformações em duas direcções, como num sistema de coordenadas: longitudinalmente avalia-se a bifurcação de um dedo de distal para proximal dividindo, desta forma, as polidactilias em cinco tipos, –falange distal; falange intermédia; falange proximal; metacárpico e carpo–, e transversalmente avalia-se qual o raio envolvido[4]. A vantagem desta última classificação é que depende exclusivamente das alterações esqueléticas presentes e todas as manifestações são registadas de acordo com um esquema simples, longitudinal e transversalmente, facilitando a sua codificação e tornando possível a comparação entre diferentes centros, no que diz respeito a procedimentos terapêuticos e respectivos resultados[5].

A polidactilia cubital ou pós-axial tem frequentemente um padrão autossómico dominante com penetrância variável[6] e é mais frequente em indivíduos de raça negra[7].

Já a polidactilia radial (pré-axial) é mais frequente em caucasianos. Apesar da distribuição diferencial em função da raça, a maior parte dos casos de polidactilia radial são unilaterais, esporádicos e não associados a outros problemas sistémicos.

A polidactilia pode ainda ser bilateral, o que é raro.

Para a classificação da polidactilia e posterior decisão terapêutica também é importante a avaliação do grau de desenvolvimento do dedo

supra-numerário: quando é bem desenvolvido considera-se tipo A e quando é rudimentar ou pediculado, tipo B. No primeiro caso (tipo A), a correcção exige intervenção cirúrgica para remoção do dedo supranumerário e reconstrução/reposicionamento das restantes estruturas. No segundo caso (tipo B), quando cubital, basta a simples excisão do dedo supra-numerário[1].

A polidactilia central é a menos frequente dos três tipos de duplicação de dedos, podendo ocorrer isoladamente ou como parte de uma síndrome, como a condrodisplasia de Grebe. Importante a ter em conta na sua avaliação é a associação frequente com sindactilia (sinpolidactilia). A abordagem cirúrgica nestes casos depende do desenvolvimento e tamanho do dedo supra-numerário e da presença, ou não, de outras malformações, como a sindactilia. Nos casos em que o dedo supranumerário está completamente formado e tem uma função normal não é necessária a sua remoção; em contrapartida, nos casos de polidactilia central isolada, com limitação da mobilidade, está indicada a ressecção de raio. Nos casos de sinpolidactilia, a cirurgia é tecnicamente difícil e raramente se consegue um normal alinhamento e movimento do dedo, porque é difícil a excisão das componentes ósseas redundantes sem comprometer as estruturas articulares e a circulação do dedo. É, pelo exposto, fundamental nestes casos uma grande criatividade e flexibilidade intra-operatórias.

Nos casos específicos de polidactilia do polegar (pré-axial) a classificação baseia-se no grau de replicação esquelética (classificação de Wassel), sendo que o osso se pode apresentar bífido, base comum e duplicação distal, ou duplicado (dois ossos completamente separados) (**Tabela I**)[8]. Aproximadamente 50% dos casos consistem em falanges proximal e distal duplicadas com uma articulação comum com a cabeça bífida do primeiro metacárpico (tipo IV). Contudo, alguns tipos de duplicação do polegar não se integram em nenhum dos tipos de classificação apresentados.

Tabela I – Classificação de Wassel[8] dos polegares duplicados

Tipo	Elementos duplicados
I	Falange distal bífida
II	Falange distal duplicada
III	Falange proximal bífida
IV	Falange proximal duplicada
V	Metacárpico bífido
VI	Metacárpico duplicado
VII	Polegar trifalângico

O diagnóstico de duplicação do polegar é, na maioria dos casos, clínico. No entanto, uma duplicação subtil, tipo I ou II, pode exigir uma avaliação mais atenta, para identificação, por exemplo, do alargamento discreto do leito ungueal. Em muitos casos há história familiar de polidactilia.

O exame objectivo deve incluir a observação da forma como a criança usa o polegar; palpação dos elementos ósseos e determinação da estabilidade articular. Em regra, um dos polegares é dominante e preferido para a *preensão*. A cirurgia em regra é diferida até ao primeiro ano de vida, antes do desenvolvimento do movimento de pinça[1, 3].

Imagiologicamente, a radiografia da mão com duas incidências, é importante para determinar a extensão da duplicação [3].

O objectivo da intervenção cirúrgica é alinhar o polegar num eixo longitudinal, estabilizar as articulações, equilibrar as funções motoras, conseguir um leito ungueal sem deformidade e restaurar um comprimento adequado[9]. Para isso, a reconstrução ou preservação dos ligamentos colaterais é fundamental nos casos em que a duplicação atinge superfícies articulares (Wassel tipos II, IV e VI).

O tratamento da duplicação do polegar depende do tipo. No caso raro[10] das duplicações tipo VII de Wassel, faz-se a selecção do polegar dominante, com excisão do polegar hipoplásico e menos funcional (em regra o radial) – quando os dois polegares são iguais, é excisado o polegar radial para preservação do ligamento colateral cubital, importante para o movimento de pinça[11]. Os tecidos moles do dedo a remover podem ser usados, como retalhos, na reconstrução do polegar de forma a assegurar um diâmetro similar ao contralateral. A inspecção da superfície articular do metacárpico também se reveste de grande importância: quando se apresenta bífida, é essen-

cial excisar a faceta articular relacionada com o polegar removido, assegurando dessa forma um correcto alinhamento do polegar e prevenindo uma deformidade angulatória progressiva.

Menos frequentemente somos confrontados com circunstâncias em que nenhum dos polegares tem adequado tamanho, estabilidade ou mobilidade para permitir uma reconstrução com resultados satisfatórios. O procedimento de Bilhaut-Cloquet combina uma excisão equalitária, longitudinal, de componentes dos dois polegares, de forma a obter um dedo com maior tamanho e estabilidade, ainda que à custa de menor mobilidade[12] (este é um procedimento apenas indicado nos casos de polidactilia tipo II ou III de Wassel, em que os dois polegares são simétricos e a unha tem um tamanho inferior a dois terços do «normal» - polegar contralateral nos casos de polidactilia unilateral - ou inferior à unha do indicador nos casos bilaterais). As desvantagens habitualmente enunciadas relativamente a esta técnica (de compromisso do crescimento epifisário, risco de rigidez articular e/ou de deformação do leito ungueal) podem, no entanto, ser minimizadas ou mesmo evitadas com a modificação da técnica apresentada por Goo Hyun Baek et al (difere do original porque este é um procedimento extra-articular em que a articulação interfalângica é reconstruída a partir de um dos polegares e o outro dedo contribui com apenas parte da falange distal para conferir maior estabilidade)[13].

Nos casos em que se verifica um alinhamento incorrecto, extra-articular, do polegar, é necessário fazer-se uma osteotomia em cunha para restabelecer o alinhamento longitudinal do dedo. Relativamente à componente muscular há a considerar: a) a centralização dos tendões extensor pollicis longus e flexor pollicis longus e a transferência dos músculos intrínsecos da eminência tenar do polegar a remover para o polegar a manter.

Nestes casos de duplicação tipo VII há a possibilidade de o primeiro espaço interdigital ficar, após correcção da duplicação, demasiado estreito: há a considerar uma plastia em Z ou retalhos dorsais de transposição e avanço.

Perante indicação para reconstrução dos ligamentos, podem ser colocados fios de Kirschner anterogradamente, para manter um correcto alinhamento durante a fase de cicatrização. A criança mantém, para além do fio de Kirschner, uma tala nas primeiras quatro ou cinco semanas de pós-operatório[1].

MATERIAL E MÉTODO

Neste trabalho retrospectivo são apresentados casos de polidactilia radial operados no Serviço de Cirurgia Plástica do Hospital de Santa Maria, em Lisboa, no período de janeiro de 2000 a maio de 2011. Como casos clínicos são apresentados um caso pouco frequente de uma criança com polidactilia bilateral tipo VII de Wassel e um caso de polidactilia tipo IV de Wassel, o mais frequente, apenas submetido a intervenção cirúrgica na idade adulta.

Nos últimos dez anos foram avaliadas na Consulta de Cirurgia Plástica seis crianças com polidactilia radial. Neste grupo, cinco eram do sexo feminino (83,3%) e uma do sexo masculino (16,7%); com uma média de idades de 6,1 anos (R= 1,5 – 18).

Relativamente às características da malformação: cinco (83,3%) eram unilaterais e uma (16,7%) era bilateral. Num dos casos a criança apresentava outras malformações congénitas: hemivértebras, pólipos intestinais e malformação do ânus; em todos os outros casos (83,3%), a polidactilia era malformação única (todos os doentes tiveram avaliação prévia no Serviço de Pediatria e no Serviço de Genética Médica).

Em nenhum dos casos havia história familiar de polidactilia.

O período médio de seguimento foi de 3 anos após a cirurgia (R= 2 meses – 10 anos).

O comprimento e largura do dedo, a forma do leito ungueal e a capacidade de pinça pollicidigital foram avaliadas e comparadas com o lado contralateral nos casos de polidactilia unilateral e com medidas padrão nos casos de envolvimento bilateral[14] (**Tabela II**).

TÉCNICA CIRÚRGICA

A técnica cirúrgica mais frequentemente utilizada foi a de excisão de um dos polegares e reconstrução do remanescente, dependendo a complexidade da reconstrução do estado do po-

Tabela II – Resultados obtidos com a intervenção cirúrgica

	Mão operada versus mão contralateral
Comprimento do dedo	92%
Largura do dedo	96%
Forma do leito ungueal/unha	90% largura Maior convexidade (ausência de sulco central)
Capacidade de pinça pollici-digital	80% (diminuição da força)

legar dominante. Para evitar uma depressão no lado radial do polegar a reter, habitualmente o cubital, pode ser usado um retalho em ilha, neurovascular, do polegar a excisar, para preencher essa concavidade. Esse retalho também pode ser usado como suplemento na reconstrução do leito ungueal e da polpa do dedo.

Nos casos mais complexos, os potenciais problemas são o desvio e a instabilidade das articulações metacarpofalângica e interfalângica decorrentes da forma óssea, do subdesenvolvimento ou incongruência articulares, de inserções tendinosas anormais, sobretudo os extensores extrínsecos e o flexor pollicis longus, ou da ausência ou inadequabilidade dos ligamentos colaterais[15]. O descrito é bem exemplificado no segundo caso clínico apresentado de polidactilia tipo IV de Wassel.

Os princípios e técnicas cirúrgicos aplicados foram basicamente os seguintes:

a) Incisões em zig-zag, incorporando um retalho em ilha, neurovascular, do polegar radial, a excisar

b) Dissecção profunda aos tendões flexores e extensores que são divididos no seu local de inserção

c) Dissecção de um retalho de periósteo, desde o colo do metacárpico à diáfise da falange proximal, incorporando o ligamento colateral radial da articulação metacarpofalângica e parte da cápsula articular; este retalho deve ser o mais largo possível: um terço a metade do diâmetro do metacárpico[16]

d) Inspecção cuidada da articulação metacarpofalângica e avaliação da estabilidade dos movimentos de flexão-extensão. Neste sentido pode ser necessário fazer um discreto desgaste da cabeça do metacárpico para aumentar a congruência articular com a base da falange proximal ou fazer uma osteotomia longitudinal para excisar a parte do metacárpico que articulava com o polegar radial, a remover. Quando, desta forma, não é possível restabelecer o alinhamento axial da articulação, há indicação para uma osteotomia em cunha que pode, no entanto, ser realizada num outro tempo operatório de forma a não comprometer, pela instabilidade criada, a reconstrução da porção distal do polegar. A estabilidade articular, após a realização das osteotomias enunciadas, é assegurada com a colocação de fios de Kirschner[17]

e) Avaliação dos aparelhos extensor e flexor do polegar. O tendão do flexor pollicis longus frequentemente bifurca-se distalmente à articulação metacarpofalângica, com alinhamento radial relativamente ao eixo longitudinal do polegar e com uma inserção excêntrica no lado radial da base da falange distal.

Associa-se ao descrito incompetência do sistema de puleias com consequente desvio tendinoso em dois sentidos: radial e palmar[18].

Por outro lado, o extensor pollicis longus também tem uma inserção radial na base da falange distal e identificam-se comummente conexões anómalas entre um dos extensores, ou mesmo os dois, e o flexor pollicis longus, o que cria compromisso da capacidade de flexão interfalângica, com desvio radial e instabilidade da articulação distal. Quando a deformidade descrita pode ser corrigida passivamente, são suficientes as intervenções nos tecidos moles para a sua correcção; caso contrário, torna-se necessária uma osteotomia em cunha da falange proximal, no lado cubital da transição colo-cabeça.

A intervenção cirúrgica consiste na elevação e mobilização proximal da inserção radial do extensor pollicis longus para posterior re-inserção no lado cubital da base da falange distal. Para reconstrução das puleias fazemos a dissecção proximal do flexor pollicis longus do polegar a excisar; parte do tendão é colocado circunferencialmente em torno da falange proximal funcionando como uma neo-puleia.

A re-inserção tendinosa é feita após as osteotomias, quando necessárias, e antes da recons-

trução das puleias, no lado cubital da base da falange distal. Havendo instabilidade do ligamento colateral cubital da articulação interfalângica, o que fazemos é levantar um retalho longitudinal da placa volar, de base distal, que é posteriormente transposto dorsalmente para a transição colo-cabeça da falange proximal, distalmente ao local prévio de ostectomia.

f) Reconstrução do ligamento colateral radial da articulação metacarpofalângica, inserindo o retalho periósteo-capsular no lado radial da base da falange proximal. Nos casos em que é importante o reforço deste ligamento, levantamos um retalho longitudinal, de base distal, da placa volar, como descrito para a articulação interfalângica.

Nos casos de instabilidade global da articulação metacarpofalângica, pode ser necessário fazer-se uma artrodese ou uma condrodese da articulação.

A musculatura tenar é re-inserida aquando da reconstrução do ligamento colateral radial da articulação metacarpofalângica.

Raramente há indicação para abordagem reconstrutiva, a nível da articulação carpometacárpica, mesmo nos casos de polidactilia tipo VI de Wassel; os mais frequentes são a sutura capsular e, em alguns casos, o reforço da inserção do abductor pollicis longus.

Relativamente ao período pós-operatório: os fios de Kirschner são removidos após evidência imagiológica de consolidação dos locais de osteotomia e a imobilização com tala é mantida quatro a seis semanas, de forma a assegurar alinhamento axial do polegar, com aumento progressivo dos períodos sem tala para mobilização activa e passiva do dedo.

Pela análise dos dois casos clínicos apresentados, consideramos que o facto das intervenções cirúrgicas terem sido realizadas depois do primeiro ano de vida não comprometeu os resultados funcionais obtidos. Relativamente à técnica cirúrgica foi similar ao efectuado quando as crianças têm apenas alguns meses de vida, ainda que com maior facilidade na identificação e isolamento das várias estruturas, pelas dimensões das mesmas.

Quanto ao período de pós-operatório, houve necessidade de reforço dos cuidados de fisioterapia (para a mobilização passiva e activa do dedo e reforço articular e muscular daí decorrente) e dos cuidados com a cicatriz (principalmente no primeiro caso, em que o factor racial aumentava a probabilidade de cicatrização hipertrófica e/ou formação de quelóide).

CASO CLÍNICO 1

Criança de 4 anos de idade, sexo masculino, raça negra, saudável, com polidactilia radial bilateral. Os pais referiam dificuldades de integração

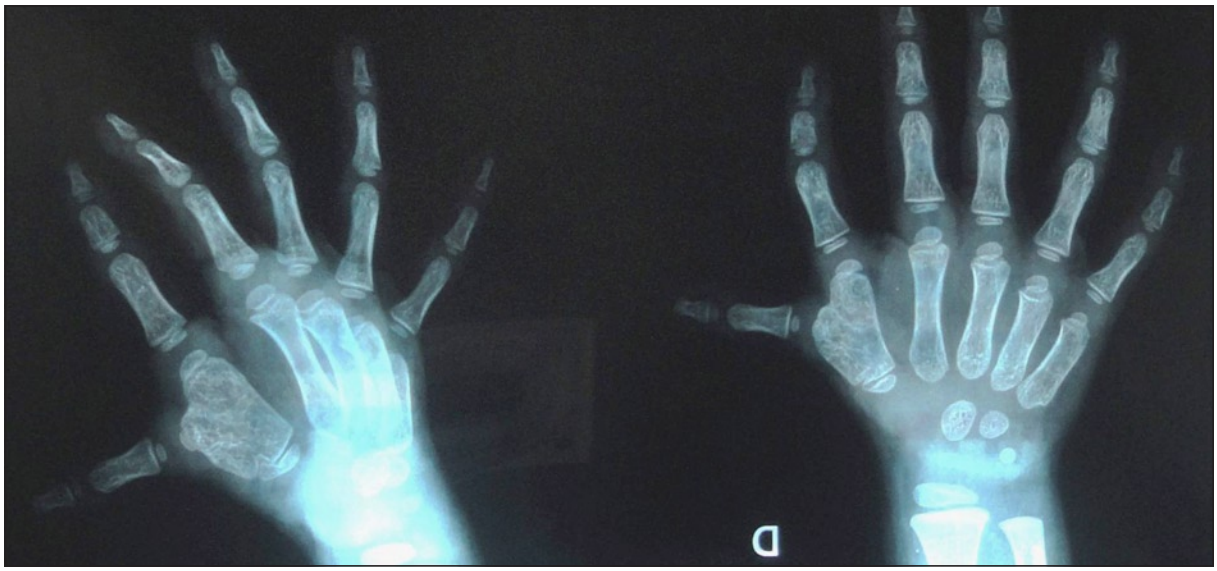

Ilustração 1. Avaliação imagiológica no pré-operatório.

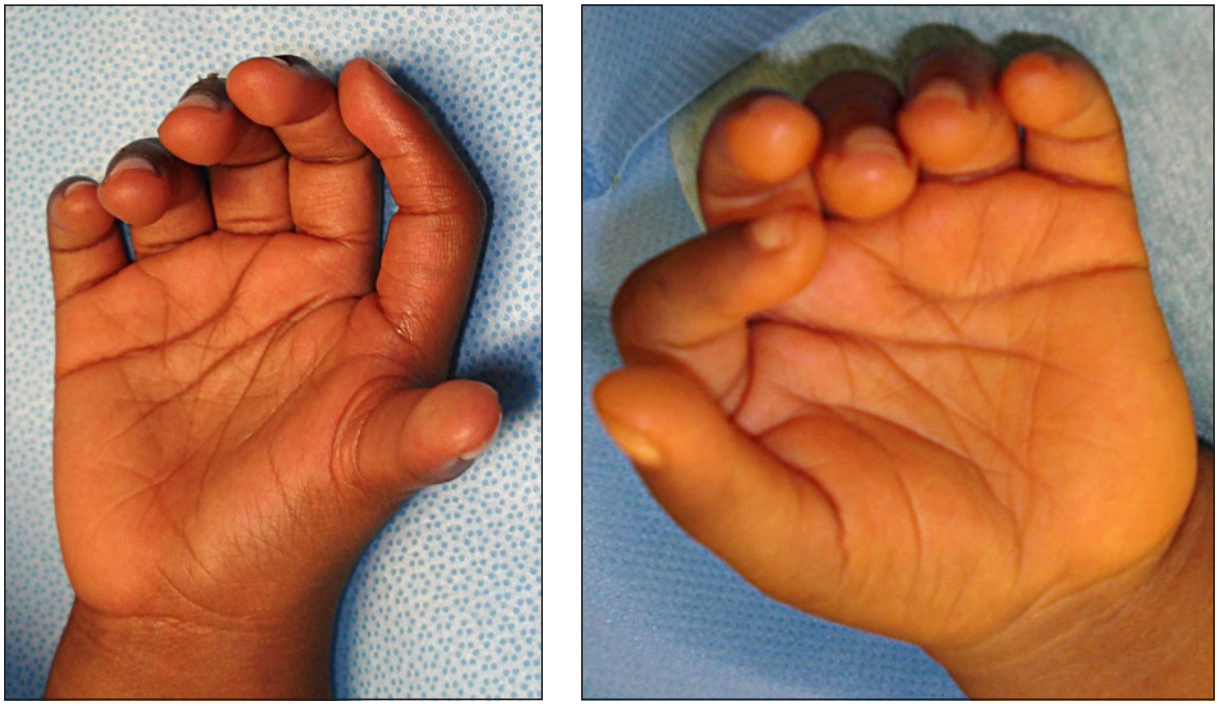

Ilustração 2. Pré-operatório imediato.

na escola ainda que a criança não apresentasse qualquer limitação funcional. O exame objectivo evidenciou polidactilia radial bilateral –o dedo extra-numerário apresentava sensibilidade normal e a criança tinha capacidade de mobilidade independente do mesmo– (**Ilustrações 1 e 2**). A criança não apresentava outras malformações congénitas e não havia história familiar de polidactilia.

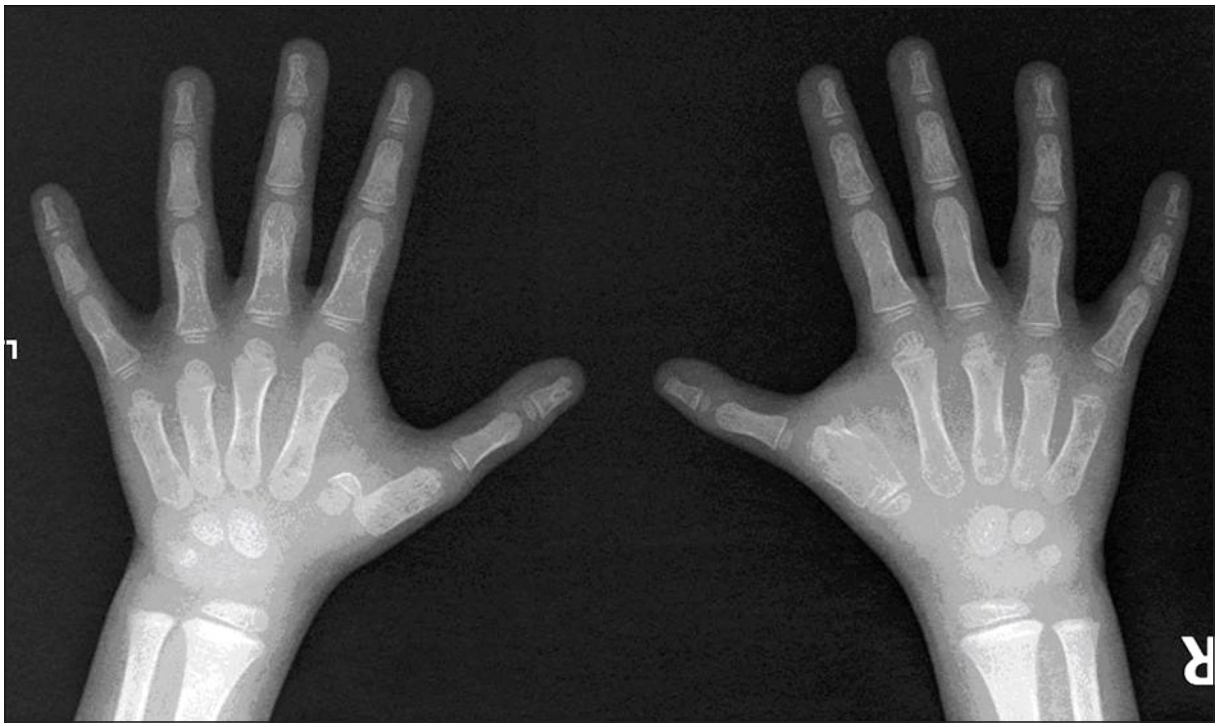

Ilustração 3. Radiografia pós-operatória.

Ilustração 4. Avaliação pós-operatória.

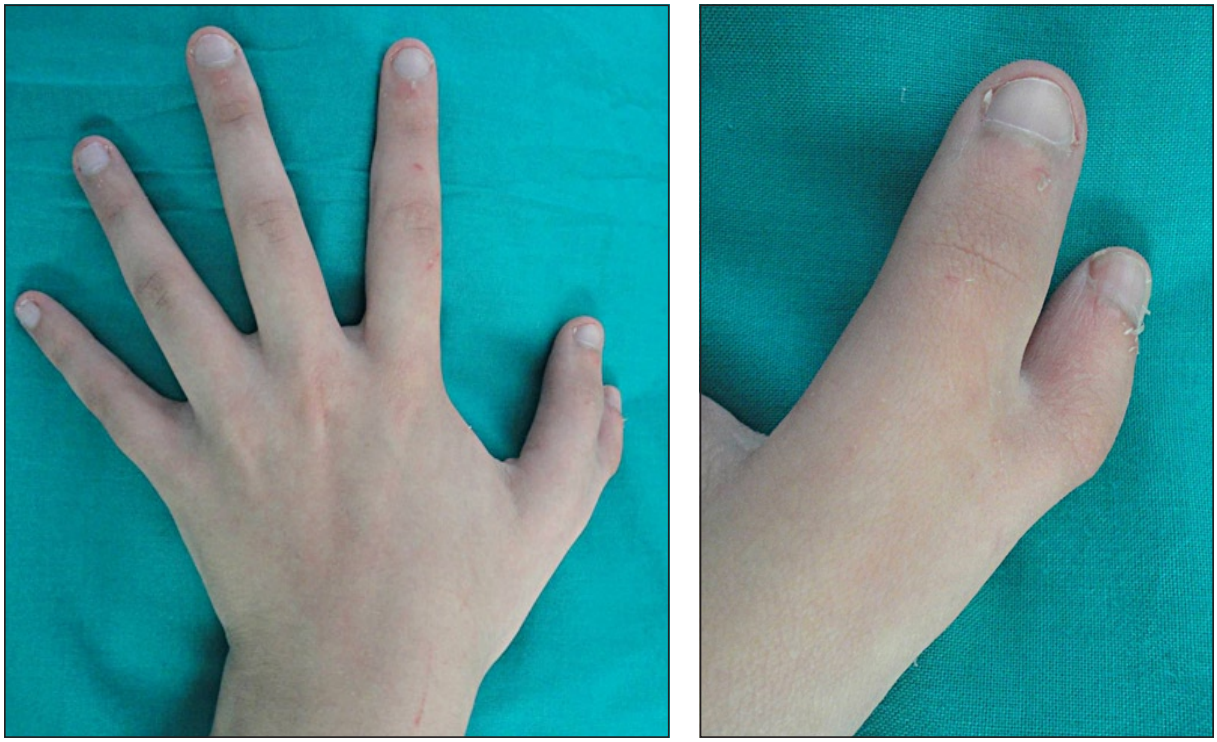

Ilustração 5. Pré-operatório.

A avaliação imagiológica evidenciou que, nas duas mãos, estava presente um polegar trifalângico cubitalmente e um polegar bifalângico no lado radial (polidactilia tipo VII de Wassel).

A criança foi submetida a duas intervenções cirúrgicas, com excisão do polegar trifalângico, meticulosa regularização óssea, transposição tendinosa, reparação ligamentar e encerramento dos retalhos cutâneos.

Nas duas cirurgias, optou-se por fazer a excisão do polegar trifalângico, e não do polegar radial, pelo facto de este não estar bem alinhado (sem correcto posicionamento na mão para os movimentos de pinça pollici-digital e de preensão) e porque o polegar radial era mais estável na mobilização activa e passiva.

A cirurgia e o pós-operatório decorreram sem intercorrências e a criança teve alta hospitalar com posteriores re-avaliações periódicas em consulta de Cirurgia Plástica com a cirurgiã assistente

Os resultados obtidos, estéticos e funcionais, foram bons (**Ilustrações 3 e 4**). A criança apresenta normal capacidade no movimento de pinça e de preensão, ainda que com discreta diminuição da força, sem limitação nas actividades de vida diária.

Esteticamente, o polegar direito e esquerdo apresentam comprimento e diâmetro similares, e próximo dos valores padrãos para o correspondente grupo etário. A sublinhar, contudo, um discreto aumento do primeiro espaço interdigital (sem repercussão funcional).

CASO CLÍNICO 2

Jovem de 18 anos, sexo feminino, raça caucasiana, saudável. A primeira avaliação ocorreu em Consulta de Cirurgia Plástica após orientação pela médica assistente por polidactilia radial à esquerda. A jovem manifestava sentimentos de vergonha em relação ao dedo extra-numerário mas não referia nenhuma limitação nas actividades da vida diária.

O exame clínico evidenciou uma polidactilia radial à esquerda, com dedo extra-numerário hipoplásico, com sensibilidade normal mas sem

Ilustração 6. Avaliação imagiológica pré-operatória.

capacidade de movimentos, activos ou passivos, independentes (**Ilustração 5**). Esta malformação congénita era isolada (sem outras malformações) e esporádica (sem história familiar de polidactilia).

O estudo imagiológico revelou uma polidactilia radial tipo IV de Wassel (**Ilustração 6**).

A doente foi submetida a intervenção cirúrgica para excisão do polegar radial, hipoplásico, com regularização da superfície articular do metacárpico de forma a assegurar a estabilidade da articulação metacarpofalângica. Com o mesmo objectivo foi feito reposicionamento tendinoso, restauração do ligamento colateral cubital e transferência de tecidos moles do dedo extranumerário (**Ilustração 7**).

Também neste caso a cirurgia decorreu sem complicações e a evolução clínica no pós-operatório foi favorável com posteriores re-avaliações em consulta de Cirurgia Plástica.

Aos 6 meses de pós-operatório, a doente apresenta mobilidade, activa e passiva, sem limitações e manifesta grande satisfação com os resultados estéticos obtidos, com repercussão emocional e social favorável.

DISCUSSÃO

A polidactilia é das malformações congénitas mais frequentes, podendo ocorrer isoladamente ou num contexto sindrómico, daí a importância de um exame objectivo completo e avaliação genética[6,7].

Para elaborar o plano terapêutico/cirúrgico e com ele atingir os melhores resultados estético e funcional é fundamental um exame clínico e imagiológico cuidados, para avaliação dos elementos esqueléticos presentes, do alinhamento do dedo, da função motora e da estabilidade articular[19].

Até ao final da década de 90, a cirurgia padrão neste tipo de malformação consistia na excisão simples de um dos dedos duplicados, daí resultando problemas de deformidade, instabilidade articular e fraqueza muscular. Dados os problemas enunciados, tornou-se imperativo desenvolver opções reconstrutivas em que são abordadas as componentes esqueléticas; articulares, incluindo os ligamentos; músculos e tendões e pedículos neurovasculares. Um dos grandes desafios é a obtenção de um polegar com correcto alinhamento num eixo longitudinal, com estabilidade articular, com força muscular adequada e esteticamente similar ao contralateral[20].

A grande maioria dos casos é tratada durante a infância, antes da criança desenvolver os movimentos finos da mão como a preensão e a pinça pollici-digital; o tratamento já em idade adulta é raro e, em alguns casos, controverso -ainda que a intervenção cirúrgica possa ser feita em qualquer idade com bons resultados-. A repercussão psicológica negativa da polidactilia já foi associada a psicose na idade adulta e a deformidade é considerada inaceitável em muitas culturas[20].

Neste trabalho são apresentados os casos de crianças com polidactilia radial abordados nos últimos dez anos no Serviço de Cirurgia Plástica do Hospital de Santa Maria de Lisboa, Portugal.

A maioria das cirurgias ocorreu entre os 3 e os 5 anos de idade, o que está relacionado com uma orientação tardia à consulta de Cirurgia Plástica.

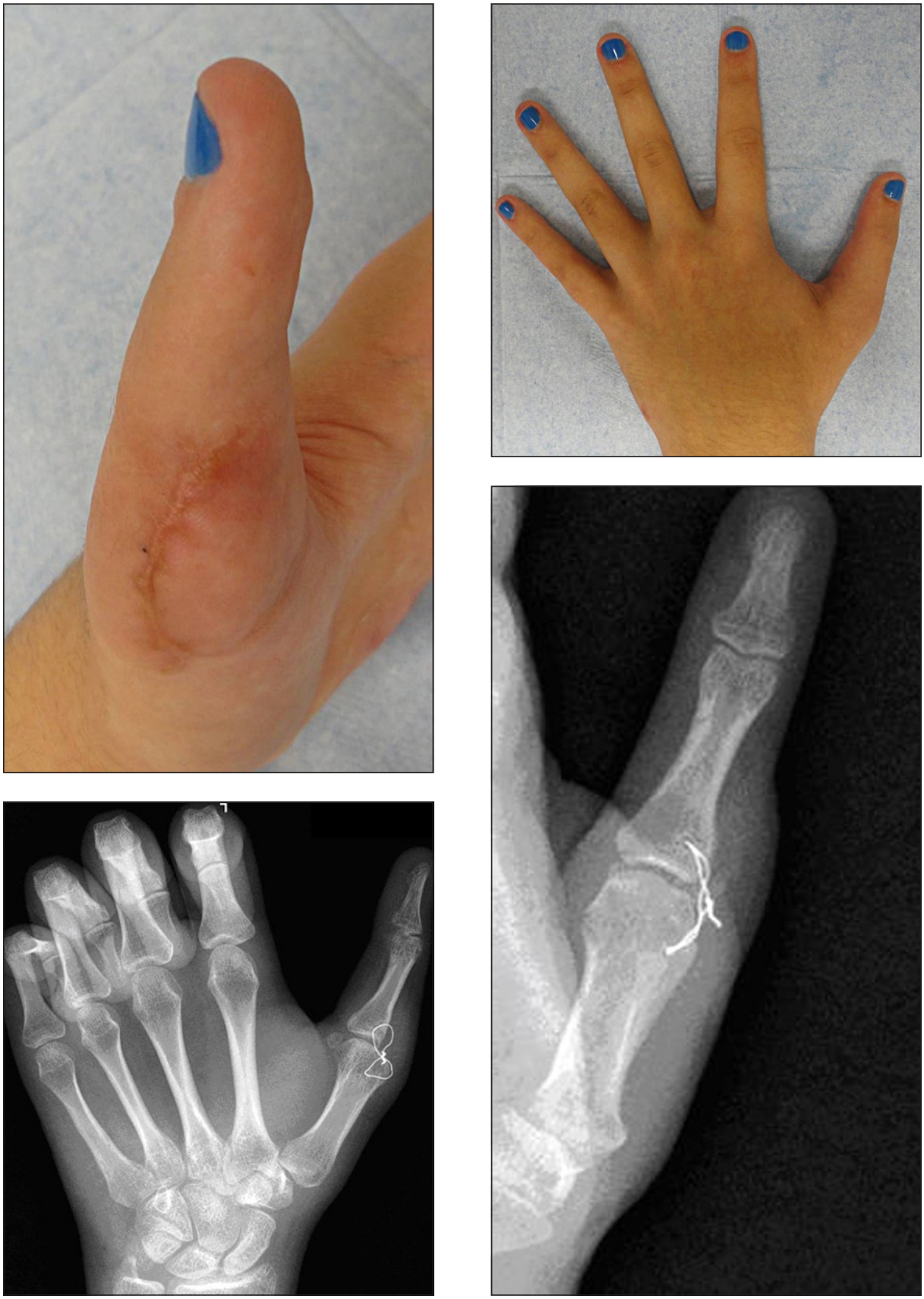

Ilustração 7. Avaliação pós-operatória.

Em todos os casos, a intervenção cirúrgica permitiu a recuperação da total potencialidade funcional da mão, com um correcto alinhamento longitudinal do dedo, força muscular comparável ao lado contralateral (nos casos unilaterais e comparável a valores padrão nos casos de bilateralidade), e um resultado estético satisfatório para a criança e familiares directos, os pais. Nos casos de correcção cirúrgica já na idade adulta, como no segundo caso clínico apresentado, a cirurgia pode permitir uma melhoria da auto-estima do doente com consequente re-integração social e melhoria emocional.

CONCLUSÃO

Nos casos de polidactilia pré-axial são frequentes os bons resultados estéticos e funcionais com as técnicas cirúrgicas actuais, envolvendo o reposicionamento/transposição das estruturas musculares e tendinosas, dos feixes neurovasculares e dos ligamentos articulares. É fundamental, para isso, uma cuidadosa avaliação pré-operatória da malformação, clínica e imagiológica, e a sua integração na história médica e social do doente, nas suas motivações e no reflexo social e psicológico da malformação.

BIBLIOGRAFIA

1. Kozin SH. Deformities of the thumb. Em: Wolfe SW, Hotchkiss RN, Pederson WC, Kozin SH (Eds). Green Operative Hand Surgery, 6th Edition. Part VI – The Pediatric Hand, Chap 41, New York: Churchill Livingstone, 2010: 1383-97.
2. Oberg KC, Feenstra JM, Manske PR, Tonkin MA. Developmental biology and classification of congenital anomalies of the hand and upper extremity. J Hand Surg Am, 2010; 35: 2066-76.
3. Upton J. Disorders of Duplication. Em: Mathes SJ (Ed). Plastic Surgery, 2nd Edition. Volume VIII. The Hand and Upper Limb. Philadelphia: Saunders Elsevier, 2006: 215-44.
4. Blauth W, Olason AT. Classification of polydactyly of the hands and feet. Arch Orthop Trauma Surg, 1988; 107: 334-44.
5. Buck-Gramcko D, Behrens P. Classification of polydactyly of the hand and foot. Handchir Mikrochir Plast Chir, 1989; 21: 195-204.
6. Zguricas J, Bakker WF, Heus H, Lindhout D, Heutink P, Hovius SE. Genetics of limb development and congenital hand malformations. Plast Reconstr Surg, 1998; 101: 1126–35.
7. Castilla EE, Lugarinho R, da Graça Dutra M, Salgado LJ. Associated anomalies in individuals with polydactyly. Am J Med Genet, 1998; 80: 459–65.
8. Wassel HD. The results of surgery for polydactyly of the thumb. Clin Orthop, 1969; 64: 175-93.
9. Gilbert A, Loubies Ch. Anomalías congénitas del pulgar. Rev Ortop Traumatologia, 2005; 49: 136-46.
10. Gosk J, Rutowski R, Urban M, Koszewicz M, Moron K. Rare triphalangeal thumb polydactyly: A case report. J Plast Reconstr Aesthet Surg, 2011; 64: e165-6.
11. Siqueira MA, Sterodimas A, Boriani F, Pitanguy I. A 10-year experience with the surgical treatment of radial polydactyly. Ann Ital Chir, 2008; 79: 441-4.
12. Bilhaut M. Guerison d'un pouce bifide par un noveau procédé opératoire. Congrés Française Chirurgie, 1980; 4: 576-580.
13. Goo Hyun Baek et al. Polydactyly of the thumb. Surgical technique modified Bilhaut-Cloquet procedure for Wassel type II and III. J Bone Joint Surg Am. 2008;90:74-86.
14. Goldfarb CA, Maender A, Manske PR. Thumb size and appearance following reconstruction of radial polydactyly. J Hand Surg Am, 2008; 33: 1348-53.
15. Naasan A, Page RE. Duplication of the thumb: a 20-year retrospective review. J Hand Surg Br, 1994; 19: 355-60.
16. Manske PR. Treatment of duplicated thumb using a ligamentous/periosteal flap. J Hand Surg Am. 1989; 14: 728-33.
17. Dobyns JH, Lipscomb PR, Cooney WP. Management of thumb duplication. Clin Orthop Relat Res, 1985; 195: 26-44.
18. Tonkin MA. Thumb duplication: concepts and techniques. Clin Orthop Surg, 2012; 4: 1-17.
19. Netscher DT, Baumholtz MA. Treatment of co ngenital upper extremity problems. Plast Reconstr Surg, 2007; 119: 101–29.
20. Mumoli N, Gandini D, Wamala EK, Cei M. Left hand polydactyly: a case report. Cases Journal, 2008, 1: 346.