

# Tendinitis y Tenosinovitis de Muñeca y Mano

A. CASTEL OÑATE

HOSPITAL PRÍNCIPE DE ASTURIAS, ALCALÁ DE HENARES, MADRID

Correspondencia:  
anacastel2006@yahoo.es

## INTRODUCCIÓN

Las tendinitis y tenosinovitis de la muñeca son la causa más frecuente de consulta a un cirujano de la mano.

Las definiciones habituales de estas patologías no son del todo correctas. La definición clásica de tendinitis como “proceso inflamatorio de un tendón” no es la adecuada, ya que desde el punto de vista anatómico-patológico se trata de un proceso degenerativo y no inflamatorio. En el caso de la definición de tenosinovitis como “inflamación de la cubierta sinovial de una vaina tendinosa” también es incorrecta. Sería más adecuado hablar de bloqueo tendinoso o tendovaginitis estenosante, ya que en esta patología no hay inflamación sinovial.

## CLASIFICACIÓN<sup>1</sup>

**Grupo I:** localizadas a nivel de una corredera anatómica.

**Grupo II:** tendinopatías de inserción.

**Grupo III:** tendinopatías por músculos accesorios.

## FLEXORES DEL CARPO

Los flexores del carpo realizan la flexión-inclinación del carpo, así como los movimientos de prensión y percusión. También participan en la orientación espacial de la muñeca y mano (flexor carpi radialis/flexor carpi ulnaris). Su patología más frecuente son las entesitis de inserción.

## Flexor Carpi Radialis (FCR)

El FCR consta de una porción miotendinosa proximal de 15 cm y una porción tendinosa distal<sup>2</sup>. Las zonas más frecuentes de compresión son en su inserción (trapecio, 2º metacarpiano: 80% y 3er metacarpiano: 20%), y en el túnel osteofibroso. La clínica es insidiosa, predominando el dolor y tumefacción, y en ocasiones se producen nódulos intratendinosos que provocan resorte del tendón.

El diagnóstico diferencial debe realizarse con la artrosis peritrapezoidea, la pseudoartrosis de escafoides, la inestabilidad carpiana y el síndrome de Linburg-Comstock<sup>3</sup>, caracterizado por una anomalía de conexión entre el flexor pollicis longus y el flexor digitorum profundus, generalmente el del índice, que provoca un dolor vago localizado en la zona radial volar distal. La extensión pasiva del índice mientras se mantiene activa la flexión del pulgar reproduce el dolor. El deslizamiento anómalo del tendón resulta en la imposibilidad de flexionar la falange distal del pulgar sin flexionar la falange distal del índice.

El tratamiento en la mayoría de los casos es médico con reposo, AINES, inmovilización 3 semanas, infiltración cortico-anestésica y rehabilitación<sup>4</sup>. Se reserva el tratamiento quirúrgico para los casos en los que fracasa el tratamiento conservador, aquellos en los que existe un resorte articular o la presencia de factores asociados como un ganglión.

## Flexor Carpi Ulnaris (FCU)

Anatómicamente tiene una inserción muscular muy distal con un tendón de recorrido muy corto, que se inserta en el pisiforme, el ganchoso

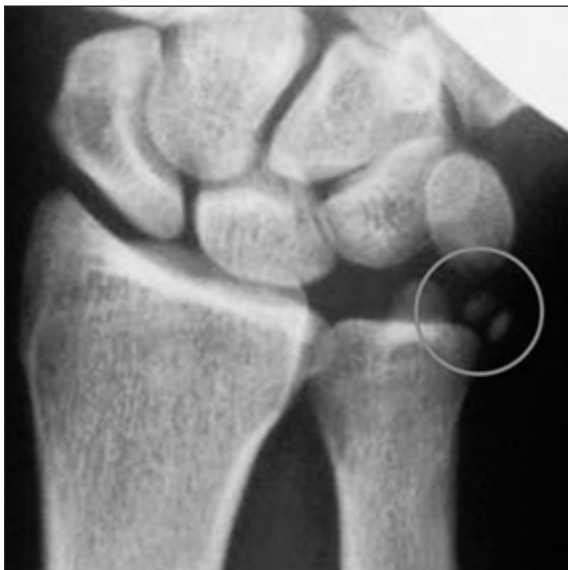y 4° y 5° metacarpianos. Participa en los movimientos de prensión y desviación cubital de la muñeca. Es el flexor afectado con mayor frecuencia, especialmente en jugadores golf o de deportes de raqueta, músicos y trabajadores que emplean el destornillador. En ocasiones podemos encontrar una tendinopatía calcificante, que con frecuencia es bilateral (**Figura 1**).

Se manifiesta como dolor e hipersensibilidad hipotenar<sup>5</sup>, crepitación y en ocasiones aparecen síntomas neurológicos por compresión del nervio cubital a nivel del canal de Guyon.

El tratamiento es conservador mediante los tratamientos descritos previamente para el FCR. Si éste fracasa, se realizará tratamiento quirúrgico.

### Dedo en Resorte

Se define como el bloqueo tendinoso por estenosis a nivel de la polea A1, por el pinzamiento mecánico de los flexores al atravesar una polea retinacular estrechada a la altura de la cabeza del metacarpiano. Habitualmente existe un nódulo palpable que se mueve con la flexo-extensión del dedo, a diferencia de lo que ocurre con un quiste de vaina sinovial. Anatómo-patológicamente se postula la posibilidad de que se trate de una metaplasia fibrocartilaginosa<sup>6</sup>, ya que observamos condrocitos y colágeno tipo III en estas poleas A1 patológicas.



*Figura 1: Tendinitis calcificante FCR.  
Cortesía Dr. Irisarri.*

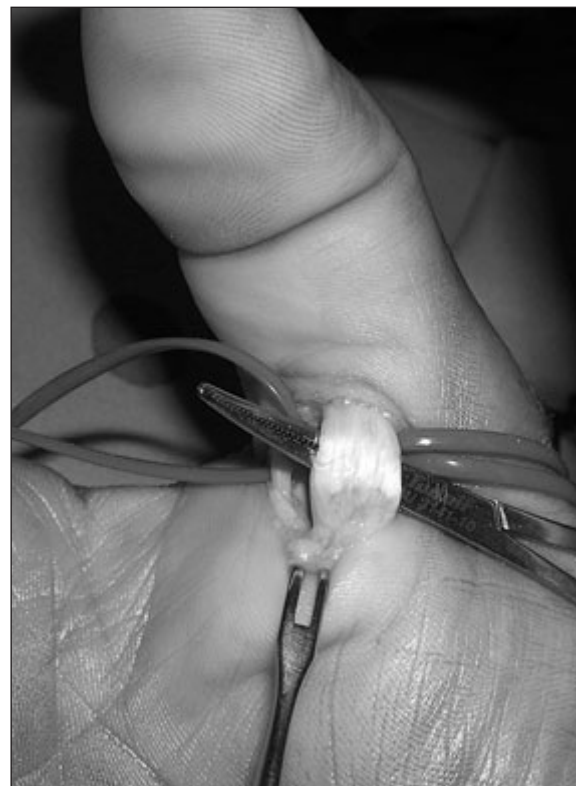Se pueden distinguir tres tipos: Primario, más frecuente en mujeres sanas de mediana edad. Secundario a diabetes mellitus, gota, artritis reumatoide o enfermedad renal. Congénito, en el que se deben descartar artrogriposis, espasticidad y tendones extensores aberrantes o ausentes.

El tratamiento conservador consiste en la infiltración córtico-anestésica. Si fracasa, se realizará la apertura de la polea A1 (**Figura 2**).

### EXTENSORES DEL CARPO

Existen nueve músculos extensores cubiertos por el retináculo extensor, dividido en seis correderas por las que discurren los siguientes tendones: 1°.- abductor pollicis longus y extensor pollicis brevis; 2°.- extensor carpi radialis longus (ECRL) y brevis (ECRB); 3°.- extensor pollicis longus; 4°.- Extensor digitorum y extensor indicis propius; 5°.- extensor digiti minimi; 6: extensor carpi ulnaris (ECU).

Los extensores del carpo realizan la extensión-inclinación del carpo y participan en la



*Figura 2: Tratamiento quirúrgico de pulgar en resorte.  
Cortesía Dr. Irisarri.*

orientación espacial del mismo (ECRL y ECU). La patología de presentación más frecuente es la entesitis de inserción.

### Tenosinovitis Estenosante de De Quervain

Se trata de la tenovaginitis estenosante de los tendones de la primera corredera<sup>7</sup> (APL y EPB). En 1895 Fritz de Quervain<sup>8</sup> publicó 5 casos, denominándolos como tenovaginitis estenosante, aunque Tillaux<sup>9</sup> ya había descrito esta entidad en su Tratado de Anatomía Topográfica como tenosinovitis crepitante. En la edición de 1893 de la Anatomía de Gray<sup>10</sup> se describe como “washerwoman’s sprain”.

El extensor pollicis brevis solo se encuentra en los humanos y los gorilas. Está ausente en el 5-7% de los seres humanos. Existe gran variabilidad anatómica con subdivisiones en dos túneles, bandeletas del abductor pollicis, o un tercer túnel para un tendón accesorio.

La etología puede ser inflamatoria, endocrina, ocupacional o farmacológica. Es más frecuente en mujeres de entre 55 y 60 años. Clínicamente aparece dolor en las actividades que requieren abducción del primer dedo y desviación cubital. La maniobra de Filkenstein<sup>11</sup> es positiva (el explorador sujeta el primer dedo del paciente y realiza una desviación cubital de la muñeca, que provoca dolor). (Figura 3)

Esta patología se asocia a otras como el síndrome del túnel del carpo, el dedo en resorte o la epicondilitis, y parece que todos ellos se asocian con mayor índice de depresión<sup>12</sup>.

El tratamiento inicialmente es conservador. Si éste fracasa, se realiza tratamiento quirúrgico mediante apertura de la primera corredera. Existen múltiples tipos de incisión, pero lo más



Figura 3: Maniobra de Filkelstein.

importante será evitar la lesión de ramas sensitivas del radial, una de las complicaciones más frecuentes junto con la posible formación de neuromas, la subluxación de los tendones, cicatrices hipertróficas o la recidiva (Figura 4).

El diagnóstico diferencial se realiza con el síndrome de intersección, la patología del escafoides y de la articulación trapecio-metacarpiana y el síndrome de Wartenberg<sup>13</sup>, cuadro clínico descrito por el autor del mismo nombre en 1932 como “queiralgia parestésica” sobre cinco pacientes que presentaban clínicamente dolor en la superficie radial dorsal del antebrazo con irradiación al dorso de la mano, el pulgar y el segundo y tercer dedos. Además del dolor irradiado era frecuente la asociación de hipoestesia.

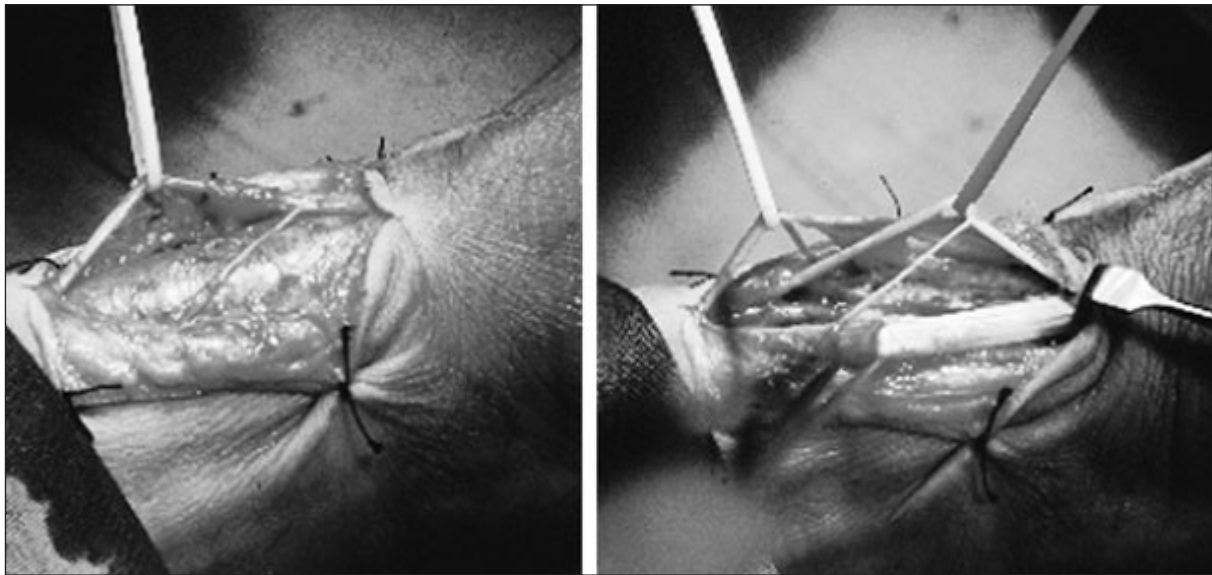
El síndrome de intersección<sup>1,14</sup> o “muñeca del remero” es un proceso inflamatorio localizado en el área donde se cruzan los tendones del primer compartimento (abductor pollicis y extensor pollicis brevis) con los del segundo (extensor carpi radialis longus y brevis). Clínicamente aparece dolor a 3 cm proximal al tubérculo de Lister. El tratamiento inicial es conservador. Si persiste el dolor se realiza la apertura al menos parcial del 2º compartimento (Figura 5).

### Extensor Carpi Radialis Longus

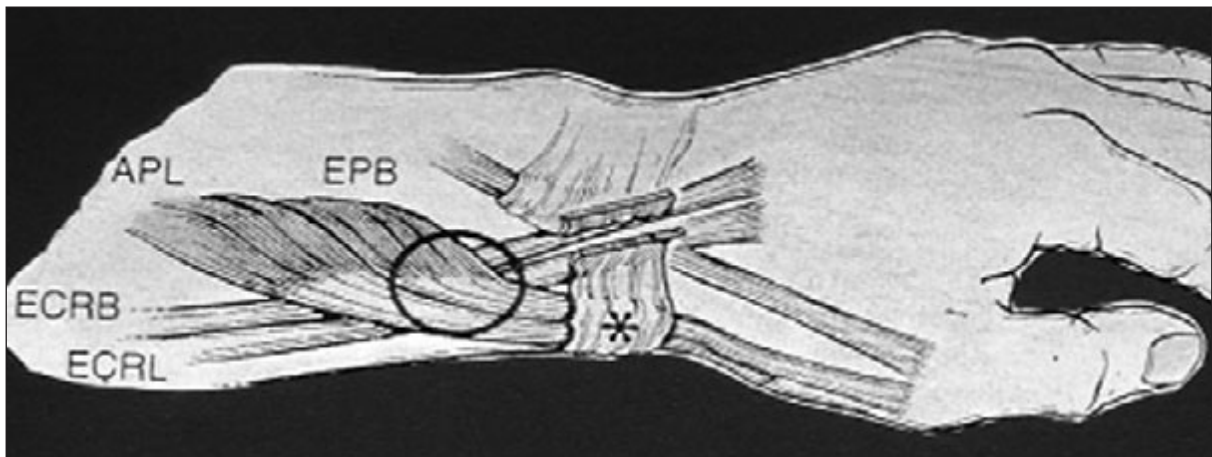
Las características anatómicas por la angulación del tendón a lo largo de la cresta del trapecio y el estrecho canal fibroso, favorecen la patología de este tendón. Se produce dolor en flexión y desviación radial contrarresistencia. En el estudio radiológico podemos encontrar una “jiba carpiana”, provocada por una tendinopatía con reacción perióstica y calcificación.

### Extensor Pollicis Longus

La patología del EPL es poco frecuente. Se produce por isquemia local por el aumento de presión en un túnel osteofibroso poco flexible. Se caracteriza por dolor a nivel el tubérculo de Lister. La incidencia es mayor en pacientes que han presentado una fractura previa de la extremidad distal del radio. El tratamiento debe ser quirúrgico y precoz, para evitar la rotura del tendón.



*Figura 4: Apertura de la primera corredera. Ramas sensitivas nervio radial. Cortesía Dr. Arilla.*



*Figura 5: Síndrome de Intersección.*

### **Extensor Digitorum**

Es poco frecuente. Se puede asociar a gangliones o a músculos accesorios en jóvenes deportistas (extensor carpi radialis brevis).

### **Extensor Carpi Ulnaris**

Tendón que discurre por la sexta corredera. Se produce dolor intenso, derrame y crepitación tras torcedura. En ocasiones aparecen disestesias por afectación de la rama sensitiva dorsal del cubital. El diagnóstico diferencial debe realizarse con la subluxación de dicho tendón. Suele responder al tratamiento conservador. Si fuera necesario, se realizará tenolisis.

Existen ciertas patologías que se asocian de manera especial a la patología de los tendones de muñeca y mano<sup>5</sup>.

### **Artritis Reumatoide**

El 64-95% de los pacientes con artritis reumatoide presentan tenosinovitis de la muñeca y mano. Podemos encontrar un aumento de volumen relativamente indoloro. Es más frecuente la patología de los tendones del borde cubital. El 38% de los pacientes tienen afectación de flexores (nódulos, crepitación, resorte).

Desde el punto de vista anatómico-patológico encontramos una hipertrofia e hiperplasia de

células sinoviales, un exudado fibrinoso e infiltración con linfocitos y células plasmáticas que contienen agregados eosinofílicos (cuerpos de Russel).

La complicación más temida es la rotura de los tendones, más frecuente en los extensores que en los flexores. La base del tratamiento es la prevención.

## TENDINOPATÍAS POR CRISTALES

### Gota

Es más frecuente en hombres. Se debe a la baja solubilidad del urato monosódico que provoca su cristalización y precipitación. La hiperuricemia es necesaria pero no suficiente para la producción de esta patología. El intento de fagocitosis por linfocitos periféricos provoca la liberación de enzimas lisosomales y una intensa

sinovitis inflamatoria. Los depósitos en la mano son de aparición tardía y el tratamiento es el control médico de la enfermedad.

### Tendinitis Calcificante

Se produce por la liberación de sales cálcicas en el espacio intrasinovial de articulaciones o vainas tenosinoviales. Es más frecuente en el FCU.

## ENFERMEDADES POR DEPÓSITO

### Amiloidosis

Se produce por acumulo de beta 2-microglobulina en el hueso y tejidos blandos. Aparecen lesiones quísticas en los huesos del carpo, artropatía destructiva y tenosinovitis. Se caracteriza por tumefacción crónica sin eritema ni dolor.

## BIBLIOGRAFÍA

- Irisarri C. Lesiones de los tendones de la muñeca. En: Lesiones de la mano y la muñeca. Barcelona: Ed. Paidotribo, 2005: 57-68.
- Bishop AT, Gabel G, Carmichael SW. Flexor carpi radialis tendinitis. Part I: Operative anatomy. J Bone Joint Surg Am, 1994; 76: 1009-14.
- Linburg, R. M., and Comstock, B. E. Anomalous tendon slips from the flexor pollicis longus to the flexor digitorum profundus. J Hand Surg Am, 1979: 74-9.
- Gabel G, Bishop AT, Wood MB. Flexor carpi radialis tendinitis. Part II: Results of operative treatment. J Bone Joint Surg Am, 1994; 76: 1015-18.
- Shin AY, Deitch MA, Sachar K, Boyer MI. Ulnar-sided wrist pain. Diagnosis and treatment. J Bone Joint Surg Am, 2004; 86: 1560-74.
- Wolfe, Scott W. Tenosinovitis. En: Cirugía de la Mano Green's. 7ª ed. Nueva York, Churchill Livingstone, 2007: 2137-58.
- Leão L. De Quervain's disease. A clinical and anatomical study. J Bone Joint Surg A, 1958; 40: 1063-70.
- De Quervain F. Uber ein Form von chronischen Tendovaginitis. Correspondenzblatt Schueizer Aerzte, 1895; 25: 389-94.
- Tillaux P. Tratado de Anatomía Topográfica Aplicada a la Cirugía. Barcelona: Editorial Espasa Hermanos, 1880: 586-8.
- Gray H. Anatomy, Descriptive and Surgical. Ed 13. Philadelphia: Lea Bros & Co, 1983: 491.
- Finkelstein, H. Stenosing tenosynovitis at the radial styloid process. J Bone Joint Surg, 1930, 12: 509-40.
- Ring D, Kadzielski J, Fabian L, et al. Self-reported upper extremity health status correlates with depression. J Bone Joint Surg Am, 2006; 88: 1983-8.
- Wartenberg R. Cheiralgia Paraesthetica (Isolierte neuritis des ramus superficialis nervi radialis). Z Ges Neurol Psychiatr 1935; 141: 145-55.
- Grundberg AB, Reagan DS. Pathologic anatomy of the forearm: intersection syndrome. J Hand Surg Am, 1985; 10: 299-302.