Osteoblastoma del hueso ganchoso. A propósito de un caso

J. Muñoz Ledesma[(1)], J. De Las Heras Sánchez-heredero[(2)], J. M. Rojo Manaute[(2)], J. Narbona Cárceles[(1)], J. Parra Grande[(1)], M. Del Cerro Gutiérrez[(2)].

Hospital General Universitario Gregorio Marañón. Madrid.
[(1)] Médico Residente del Servicio de Cirugía Ortopédica y Traumatología.
[(2)] Unidad de Cirugía de la Mano del Servicio de Cirugía Ortopédica y Traumatología.

Correspondencia:
Dr. Jorge Muñoz Ledesma
C/ Dr. Esquerdo, 44. 28007. Madrid
Teléfono: 915 868 426
e-mail: jorgemunozledesma@yahoo.es

Se presenta el caso de un osteoblastoma recidivante del hueso ganchoso y se revisa el tratamiento de esta lesión. Paciente varón joven con dolor y tumefacción en el dorso de la mano de seis meses de evolución sin respuesta al tratamiento sintomático. A la exploración radiológica se apreció una tumoración lítica del hueso ganchoso, y la RM mostró una tumoración con edema. Por biopsia incisional se diagnóstico que se trataba de un osteoblastoma, por lo que fue intervenido para practicar curetaje intralesional con aporte de esponjosa de cresta ilíaca autóloga. A los seis meses se observó una recidiva local, por lo que fue reintervenido mediante resección en bloque, con resultado final satisfactorio.

***Palabras clave**: mano, osteoblastoma, hueso ganchoso, caso clínico*

A case of recurrent osteoblastoma of the hamate is presented in order to review the treatment options. It is selected a case of a young male with hand pain of six months evolution without response to non-operative treatment. In the X-ray examination it was observed a lytic lesion of the hamate bone and the MRI demonstrated a tumour with oedema involving the hamate. We performed an incisional biopsy to reach the diagnosis of osteoblastoma of the hamate, so we do curettage with bone grafting with autologous iliac crest. Six months after the curettage we observed a local recurrence, so the final treatment applied was the en bloc resection with successful result.

***Key words:** hand, osteoblastoma, hamate, case report.*

Rev. Iberam. Cir. Mano – Vol. 37 • Núm. 2 • Noviembre 2009 (133-137)

INTRODUCCIÓN

El osteoblastoma es una neoplasia benigna formadora de hueso que representa menos del 1% de los tumores óseos[1, 2]. Puede afectar a cualquier hueso, aunque entre un 40-50% de los casos se localiza en la columna, siendo infrecuente la afectación del carpo[3]. Generalmente se presenta en pacientes con edades comprendidas entre los 10-30 años[3, 4]. Existe un predominio por el género masculino de 3:1[3, 4]. El dolor es el síntoma más frecuente, pero al ser un tumor de crecimiento lento, la sintomatología puede aparecer 1-2 años antes del diagnóstico de la lesión, que se obtiene mediante biopsia tras la sospecha clínica y radiológica[4]. Es importante realizar el diagnóstico diferencial con el osteoma osteoide y el osteosarcoma. Se observa recidiva local del osteoblastoma hasta en un 20-30% de los casos según las series[2, 4], por lo que la cura

Figura 1. ***Radiografía AP en la que se aprecia la imagen lítica del hueso ganchoso.***

puede requerir resección amplia y reconstrucción posterior[5-7].

En este trabajo se presenta el caso de un osteoblastoma del hueso ganchoso y se revisa el tratamiento de esta lesión.

CASO CLÍNICO

Paciente varón de 26 años de edad, diestro, mecánico de profesión y sin antecedentes de interés, que consulta por presentar dolor e impotencia funcional en la mano izquierda, de forma progresiva, en un plazo de 6 meses, sin ningún antecedente traumático previo.

A la exploración el paciente presentaba dolor y tumefacción en el dorso muñeca izquierda con limitación franca de la movilidad. Se palpaba tumoración de consistencia dura y dolorosa en el dorso de la muñeca izquierda con ocupación de la eminencia hipotenar. El rango de movilidad radiocarpiana era de: extensión 10º, flexión 10º, desviación radial 0º y cubital 0º, con pronosupinación completa. No se apreciaban signos inflamatorios locales ni afectación distal de compromiso vasculo-nervioso.

En la radiología simple se observaba imagen lítica en el ganchoso (**Figura 1**), mientras que en la resonancia magnética (RM) se visualizaba una imagen de ocupación patológica del hueso ganchoso con edema (**Figura 2**). A partir de los hallazgos clínicos y radiológicos, se procedió a realizar una biopsia incisional de la lesión. El análisis de la muestra señalaba *lesión osteoblás-*

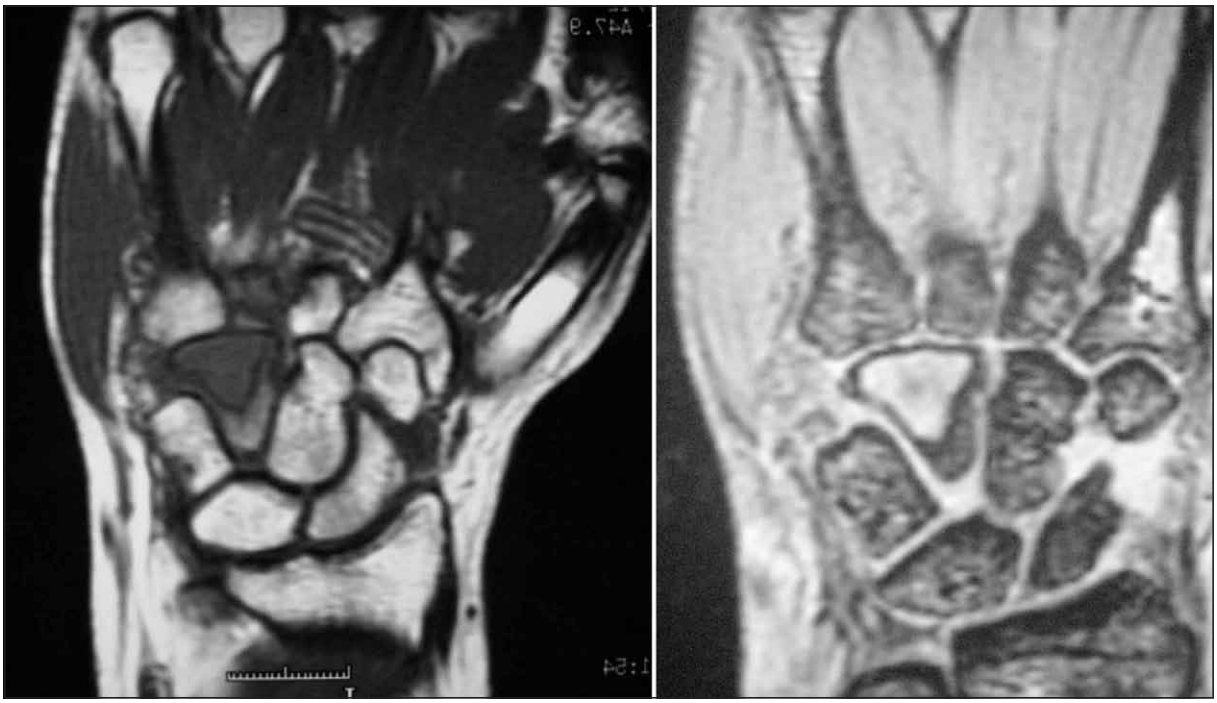

Figura 2. ***Dos imágenes de RM en secuencias potenciadas en T1 y T2 apreciándose una ocupación patológica y limitada al hueso ganchoso.***

Figura 3: ***Rx de la recidiva.***

tica con láminas anastomosadas de osteoide revestidas de osteoblastos, algunos prominentes, y con ocasionales agregados intertrabeculares, escaso estroma fibrovascular interlaminar y presencia de células gigantes benignas de tipo osteoclasto. La tumoración muestra límite neto en la interfase con el tejido óseo esponjoso y cortical, sin evidenciarse esclerosis reactiva.

Con el diagnóstico de osteoblastoma del hueso ganchoso se realizó curetaje intralesional con aporte de injerto esponjoso de cresta ilíaca autólogo, a través de un acceso vía dorsomedial al carpo.

En el control radiológico realizado a los 6 meses se observó una recidiva local de la lesión e infiltración de la base de 4º y 5º metacarpianos (**Figura 3**). En consecuencia, se decidió realizar tratamiento quirúrgico de la recurrencia, mediante exéresis completa del ganchoso y resección de la base de 4º y 5º metacarpianos, empleando un abordaje doble: abordaje dorsomedial ampliado, y otro palmar para la disección de los paquetes vasculonerviosos. El examen histológico postoperatorio de la segunda intervención fue informado como *osteoblastoma de hueso ganchoso, que respecta cortical y partes blandas de los fragmentos procedentes del hueso ganchoso. Los límites de la base de 4º y 5º metacarpianos se encuentran libres de infiltración neoplásica*. En el postoperatorio se colocó una férula dorsal como inmovilización y para control analgésico, que se mantuvo durante 3 semanas.

Figura 4. ***Cirugía de la recidiva del osteoblastoma: vía dorsomedial para realizar la resección completa del osteoblastoma.***

El paciente fue remitido a realizar tratamiento rehabilitador, alcanzando un rango articular de movilidad de 40º de extensión, 30º de flexión, 20º de desviación radial, 10º desviación cubital y flexión metacarpofalángica de 90º. Se reincorporó a su actividad laboral en el plazo de 1 año. En el momento actual, a los 3 años de seguimiento, el paciente se encuentra asintomático y presenta un control radiológico satisfactorio (**Figura 6**).

DISCUSIÓN

El osteoblastoma es un tumor benigno aunque localmente agresivo, que raramente afecta a los huesos del carpo[6-9]. Su manifestación clínica más habitual es el dolor refractario al tratamiento médico. En consecuencia, se trata de una lesión con unas características clínicas muy similares a las del osteoma osteoide pero con ciertos rasgos diferenciales. El dolor suele ser más habitual en el osteoma osteoide, junto con la aparición de nidus radiolucentes. En el examen histológico de ambos tipos de tumores se aprecian osteoblastos, algunos osteoclastos y células gigantes; pero en el osteoblastoma es más típica su localización en la medular, mientras que en el osteoma osteoide se suelen localizar yuxta o intracortical[3, 7]. Otra diferencia fundamental suele ser el tamaño de

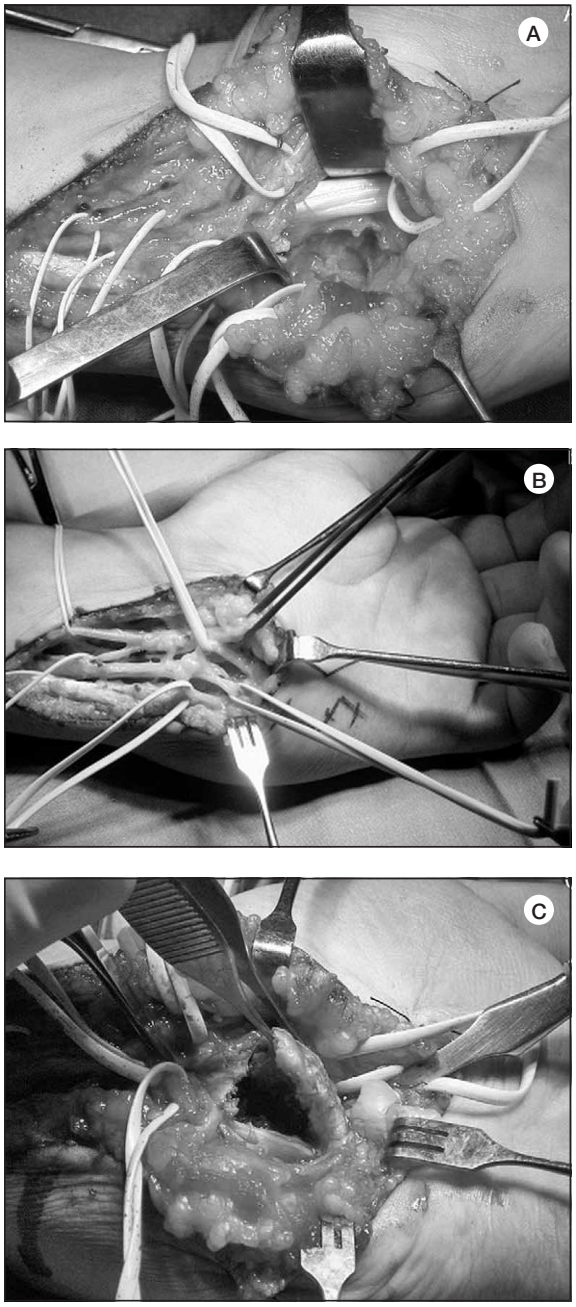

Figura 5. ***A: A través de la vía volar se aprecia la exéresis del hueso ganchoso junto con la disección tendinosa y de los paquetes neurovasculares. B: Disección y conservación de los paquetes neurovasculares tras comprobar su integridad y ausencia macroscópica de tejido patológico. C: Exéresis completa del hueso ganchoso.***

la lesión: el nidus del osteoblastoma suele ser mayor de 1,5 cm[4]. También hay que señalar que hasta en un 20% de los casos de osteoblastoma se produce la destrucción de la cortical, denominándose osteoblastoma agresivo[3].

Figura 6. ***Control Rx tras la resección de la lesión y reconstrucción quirúrgica (se visualiza clip vascular).***

El tratamiento del osteoblastoma varía desde el curetaje o legrado de la lesión hasta la resección en bloque. Tras realizar una resección intralesional se estima una tasa de recurrencia no despreciable[2,4], por lo que el curetaje simple de la lesión se muestra a menudo como insuficiente para tratar esta lesión. Por tanto, el tratamiento de elección de los osteoblastomas del carpo es la resección en bloque[5-7]. Existe controversia acerca de la extensión de la resección en bloque, pero debe intentarse siempre que sea posible, la conservación de la superficie articular del piramidal y de las articulaciones adyacentes.[6] Algunos autores también recomiendan como gesto quirúrgico adicional, la colocación temporal de cemento óseo (PMMA)[5]. El PMMA actúa como sustitutivo óseo y se piensa que es capaz de destruir las células tumorales remanentes mediante el calor generado durante su polimerización.

La reconstrucción de los defectos óseos residuales en esta área relativamente avascular del carpo es un problema a tener en cuenta[5]. Se puede realizar a través de un injerto vascularizado o no vascularizado. El injerto vascularizado ofrece la ventaja de mostrar una mejor tasa de curación, con menor incidencia de complicaciones tales como la resorción ósea, las fracturas de estrés,

el retardo de consolidación, la seudoartrosis y las infecciones. Sin embargo, en casos de defectos óseos no muy extensos los injertos no vascularizados muestran un resultado similar al obtenido con un injerto vascularizado. Las zonas donantes empleados con mayor frecuencia para este tipo de reconstrucción son: el injerto de peroné vascularizado, ampliamente utilizado para la reconstrucción de defectos en radio distal, y el injerto de cresta iliaca, cuya ventaja es el aporte de hueso corticoesponjoso que permite una incorporación precoz y una mejor consolidación[5, 9].

BIBLIOGRAFÍA

1. Athanasian EA. Tumores óseos y tejidos blandos. En: Green PD, Hotchkiss RN, Pederson WC, et al. (Eds). Cirugía de la Mano, 5ª ed. Madrid: Marban, 2007: 2252-3.
2. Lucas DR, Unni KK, McLeod RA, et al. Osteoblastoma: clinicopathologic study of 306 cases. Human Pathol, 1994, 25: 117-34.
3. Irisarri C, Campomassi M. Tumores de la mano. Madrid: Editorial Médica Panamericana, 2009: 67-9.
4. Heck RK. Tumores óseos benignos (ocasionalmente malignos). En: Canale ST (Ed). Campbell Cirugía Ortopédica, 10ª ed. Madrid: Elsevier España, 2004: 821-2.
5. Van Dijk M., Winters HAH., Wuisman P, et al. Recurrent osteoblastoma of the hamate bone. A two-stage reconstruction with a free vascularized iliac crest flap. J Hand Surg Br, 1999; 24: 501-5.
6. Marèchal E. Recurrent osteoblastoma of the hamate bone. J Hand Surg Br, 1999; 24: 757-8.
7. Xarchas KC, Leviet D. Osteoblastoma of the carpal scaphoid fracuency and treatment. Acta Orthop Belg, 2002; 68: 532-6.
8. Fanning J, Lucas G. Osteoblastoma of the scaphoid. J Hand Surg Am, 1993; 21: 426-7.
9. Apergis E, Tsamouri M, Theodoratus G, et al. Osteoblastoma of the hamate bone: a case report. J Hand Surg Am, 1993; 18: 137-40.