

# Fracturas-luxaciones graves del carpo: estudio del tratamiento y resultado funcional

I. AUÑÓN MARTÍN<sup>(1)</sup>, DAVID CECILIA LÓPEZ<sup>(2)</sup>, CARLOS RESINES ERASUN<sup>(3)</sup>

SERVICIO DE CIRUGÍA ORTOPÉDICA Y TRAUMATOLOGÍA II  
HOSPITAL 12 DE OCTUBRE. MADRID

<sup>(1)</sup> MÉDICO INTERNO RESIDENTE

<sup>(2)</sup> MÉDICO ADJUNTO

<sup>(3)</sup> JEFE DE SERVICIO

## Correspondencia:

Dr. Ismael Auñón Martín  
Hospital 12 de Octubre  
Avda. Córdoba s/n. Planta 7ª  
28041. Madrid  
Teléfono: 913 908 074  
e-mail: ismaelaumartin@hotmail.com

**Objetivo:** Analizar el resultado funcional de pacientes con fracturas-luxaciones graves del carpo y su correlación con el tipo de lesión y con el tratamiento realizado.

**Material y método:** Identificamos retrospectivamente 22 casos de fractura luxación y luxación grave de carpo. Analizamos las características epidemiológicas de los pacientes, tipo de tratamiento recibido y las complicaciones. Realizamos una valoración funcional a través de las escalas QUICK DASH y MAYO WRIST SCORE y valoramos el rango de movimiento.

**Resultados:** En 13 casos se asoció lesión sistémica significativa. El patrón más frecuente fue la fractura luxación transescapofoperilunar con 10 casos.

Comparamos un tratamiento protocolizado con reducción abierta fijación interna y reparación de partes blandas con un conjunto heterogéneo de tratamientos que no incluyen todos estos elementos. El seguimiento medio fue de 37 meses.

La puntuación media de las escalas QUICK DASH para tratamiento no protocolizado y protocolizado fueron respectivamente 79 y 47 y para la MAYO WRIST SCORE 46 y 81. Se observó una tendencia a mejor resultado funcional en los pacientes del grupo de tratamiento protocolizado.

**Objective:** To study the functional results in patients with severe carpal dislocations and fracture-dislocations and their correlation with type of injury and treatment received.

**Material and methods:** Twenty-two cases of fracture dislocation were identified retrospectively. We studied the epidemiological characteristics, type of treatment received and complications. An assessment was carried out using QUICKDASH and the MAYO WRIST SCORE scale, and measured the range of movement.

**Results:** There was an associated significant injury in 13 cases. The most frequent injury pattern was the trans-scaphoid perilunate fracture-dislocation, with 10 cases.

We compared the protocolized treatment with open reduction and internal fixation and repair of capsuloligamentous structures with a heterogeneous set of treatments that do not include all these elements.

The average follow-up was 37 months.

The average score for QUICKDASH in the non-protocolized group was 79 and in the protocolized group was 47. For the MAYO WRIST SCORE, they were 46 and 81 respectively. We found a tendency to better clinical outcomes in the protocolized group of treatment.

**Conclusiones:** Las pautas de tratamiento actualmente recomendadas incluyen la reducción abierta y fijación interna con reparación capsuloligamentosa.

**Palabras clave:** luxación perilunar, traumatismo carpiano, reparación capsuloligamentosa.

**Conclusion:** Treatment guidelines currently accepted recommend open reduction and internal fixation with repair of capsule and ligaments.

**Key words:** perilunate dislocation, carpal injury, capsuloligament repair.

*Rev. Iberam. Cir. Mano – Vol. 37 • Núm. 1 • Mayo 2009 (125-132)*

## INTRODUCCIÓN

Las luxaciones y fracturas-luxaciones del carpo son un conjunto diagnóstico heterogéneo de lesiones poco frecuentes. Suelen ocurrir en relación con traumatismos de alta energía. Afectan más a adultos jóvenes sobre todo varones<sup>1,2</sup> (Tabla I). Con frecuencia se asocian a lesiones significativas en el contexto del traumatismo grave<sup>3</sup>. El tratamiento ofrecido a estos pacientes se ha modificado en los últimos años en relación tanto por mejoras técnicas como por un mejor conocimiento fisiopatológico<sup>4</sup>.

El pronóstico de las lesiones graves del carpo es con frecuencia malo. La mayoría de los pacientes perderán movilidad y fuerza, y habitualmente desarrollarán evolutivamente cambios radiológicos degenerativos y de colapso del carpo, aunque con frecuencia estos cambios no tendrán repercusión clínica proporcional al menos en los primeros años de seguimiento<sup>5</sup>.

Los objetivos del estudio son:

- Valorar características del paciente y etiología del traumatismo.
- Describir la frecuencia y naturaleza de las lesiones asociadas.
- Identificar el tipo de tratamiento realizado.
- Evaluar la situación funcional de los pacientes
- Correlacionar el tipo de lesión así como el tipo de tratamiento con la situación funcional.

## MATERIAL Y MÉTODO

Se realizó un estudio retrospectivo descriptivo de 22 pacientes con fractura luxación compleja del carpo tratados en el Hospital 12 de Octubre de Madrid entre los años 1996 y 2006. Los pacientes se identificaron a través de la revisión de los registros de actividad quirúrgica, de alta hos-

**TABLA I – CLASIFICACIÓN DE LUXACIONES CARIANAS DE GREEN Y O'BRIEN<sup>2</sup>**

- Luxación perilunar dorsal/luxación semilunar volar
- Fractura-luxación perilunar transescafoidea dorsal
- Luxación perilunar volar/luxación semilunar dorsal
- Variantes:
  - Luxación perilunar transestiloidea radial
  - Síndrome escafo-hueso grande
  - Fractura-luxación transtriquetral
  - Miscelánea
  - Luxación completa del escafoides
- Subluxación rotatoria aislada del escafoides:
  - Aguda
  - Recurrente

pitalaria y de traumatismo grave para identificar las lesiones en los pacientes politraumatizados. Es probable que no estén incluidos en la serie todos los pacientes, al no existir una informatización definitiva en nuestro hospital y dada la dificultad de codificación de estas lesiones.

Un conjunto de 3 pacientes, todos ellos con lesión perilunar inicialmente valorados y tratados en el Hospital no fueron seguidos por su traslado a hospitales de referencia, o no acudir posteriormente al alta hospitalaria a las revisiones sucesivas. El grupo de 19 pacientes restantes fue seguido en consultas sucesivas por un periodo medio de 37 meses (R = 12-45).

Recogimos datos demográficos, etiología del traumatismo y características de la lesión, y se estudiaron las características de la lesión sistémica asociada. Analizamos el tiempo prequirúrgico, tiempo de estancia hospitalaria, tipo de tratamiento recibido y las complicaciones asociadas.

Se realizó una valoración funcional utilizando las escalas QUICK DASH<sup>6</sup> y MAYO WRIST SCORE<sup>7</sup>, y datos de rango de movimiento obtenidos en las consultas sucesivas. Se realizó el diagnóstico a través de radiología simple, solicitando TAC o RM en los casos donde se consideró necesario para definir la lesión.

Consideramos 2 grupos en el tratamiento, un tratamiento que denominamos protocolizado y que consistió en reducción abierta y fijación interna (RAFI) de las fracturas y tratamiento integral de lesiones capsuloligamentosas, y otro grupo de tratamiento que denominamos no protocolizado, donde no se cumplieron todas estas características, y que englobó reducción cerrada, reducción cerrada y fijación interna (RCFI) y RAFI sin tratamiento de partes blandas. Utilizamos para el estudio comparativo entre los grupos el test de U de Mann-Whitney.

La serie que presentamos evaluó 19 luxaciones y fracturas luxaciones graves del carpo diagnosticadas en un período de 10 años. Encontramos 10 casos de fractura luxación transescapofoperilunar (52,7%), que resultó la forma más frecuente, 5 casos fueron luxaciones perilunares puras (26,3%), 4 fracturas luxaciones perilunares de patrón heterogéneo (21%).

La edad media del grupo fue 30,8 años (R = 18-76). Respecto a la lateralidad identi-

camos 10 casos en el lado derecho y 9 casos en el lado izquierdo. Encontramos 16 casos de lesión en varones (84,2%) y 3 casos en mujeres (15,8%).

Respecto a la etiología los 2 grupos principales fueron accidente de tráfico (AT) y las caídas de altura, con 9 (47,5%) y 7 (36,9%) casos respectivamente. Hubo 1 caso de etiología deportiva (5,2%) y 2 casos en relación con caída casual desde su propia altura (10,4%). Más del 95% de casos ocurren en relación con traumatismo de alta energía. La altura media de precipitación en el grupo de caída de altura fue 5,5 metros (R = 1,5-10).

Se identificó algún tipo de lesión asociada en 13 pacientes (68,4%), y en 7 pacientes (36,8%) la lesión del carpo se englobó dentro de una enfermedad traumática grave (**Tabla II**). Identificamos 4 traumatismos craneoencefálicos (TCE), 2 de ellos graves, y 3 traumatismos faciales de los cuales 2 requirieron cirugía. Se encontraron 9 casos (47,3%) con traumatismo osteoarticular asociado, por lo que fue la asociación más frecuente. De ellos 7 casos (36,8%) requirieron intervención quirúrgica. Respecto a la lesión ortopédica en miembro superior homolateral se identificó en 3 pacientes (15,7%). En 3 casos (15,7%) se asociaba traumatismo torácico significativo, y en 2 (10,5%) traumatismo abdominal.

Se encontraron 3 casos (15,7%) de lesión abierta del carpo, 1 caso grado I, 1 caso grado II y un caso grado IIIC de Gustilo et al.<sup>8</sup>. Se reconocieron síntomas de compresión del nervio mediano a nivel del carpo en 3 pacientes (15,7%), y en 2 de ellos se realizó sección del ligamento anular del carpo. No se identificaron pacientes con clínica de síndrome compartimental, ni en la evolución se requirieron fasciotomías.

Realizamos la intervención bajo anestesia general o regional, y utilizamos manguito de isquemia. Preferimos realizar un abordaje dorsal, añadiendo un abordaje volar si se requiere abrir el túnel carpiano. Tras esto realizamos la síntesis del escafoides, si se encuentra fracturado, prefiriendo el uso de tornillos a otros medios de osteosíntesis, y valoramos la necesidad de usar injerto óseo. Realizamos exploración del ligamento escafosemilunar y lo reparamos si es necesario. Tras esto exploramos y reparamos si

TABLA II – COMORBILIDAD ASOCIADA A LAS LESIONES DEL CARPO

Nº	COMORBILIDAD
1	Traumatismo facial grave, contusión pulmonar
2	Fractura húmero contralateral
3	Fractura pelvis, metacarpo, luxación codo homolateral
4	TCE grave, traumatismo abdominal, contusión pulmonar
5	Fractura trocánter mayor
6	Luxación cadera
7	TCE leve
8	TCE grave, fractura de tibia
9	No
10	No
11	Fractura de rótula
12	No
13	No
14	Traumatismo facial grave, fractura de radio proximal bilateral
15	No
16	No
17	Contusión pulmonar, traumatismo abdominal grave, fractura abierta húmero homolateral, traumatismo facial
18	Fractura abierta pelvis, calcáneo bilateral y meseta tibial
19	Fractura arco anterior de atlas, disección traumática de arteria vertebral

está avulsionado o roto el ligamento semilunopiramidal, y a continuación estabilizamos con agujas esta articulación.

Acostumbramos a inmovilizar al paciente con una férula corta durante un plazo de 4 ó 6 semanas aunque variable en función de las características de la lesión.

## RESULTADOS

Se realizaron 8 tratamientos dentro del grupo no protocolizado. En este grupo el patrón lesional fueron 5 lesiones transescafo perilunares, 2 luxaciones perilunares puras y 1 caso de patrón heterogéneo. Dos pacientes recibieron reduc-

ción cerrada como único tratamiento, 3 reducción cerrada fijación interna (RCFI) y 3 RAFI sin reparación específica de lesiones capsuloligamentosas.

Se realizaron 11 tratamientos dentro del grupo protocolizado. Entre estos casos encontramos 5 lesiones transescafo perilunares, 3 luxaciones perilunares puras, y 3 lesiones perilunares de patrón heterogéneo. Todos los pacientes en el grupo fueron tratados por RAFI con reparación específica de estructuras capsuloligamentosas. (Tabla III).

El tiempo medio de espera a intervención quirúrgica fue de 4,9 días (R = 0-39). Catorce pacientes (73,6%) se intervinieron en las primeras 24 horas, y 15 pacientes (78,9%) en la primera semana.

TABLA III – DIAGNÓSTICO Y TRATAMIENTO

Nº	DIAGNÓSTICO	TRATAMIENTO RECIBIDO	ABORDAJE
1	Fractura luxación transescafo perilunar	RAFI 4 AK reparación ligamentosa	Herida
2	Fractura luxación transestiloradial transestilocubital perilunar	RAFI 4 AK reparación ligamentosa dorsal	Combinado
3	Fractura luxación transescafo transestilo transtriquetral perilunar	RAFI tornillos E+G AK en metacarpo	Dorsal
4	Luxación perilunar pura	RAFI 2 AK reconstrucción ligamentosa	Dorsal
5	Fractura luxación transescafo perilunar	RAFI tornillo, reparación ligamentosa	Dorsal
6	Fractura luxación transescafo perilunar	RCFI 4 AK	
7	Fractura luxación transescafo perilunar	RAFI 3 AK, reparación ligamentosa	Combinada
8	Luxación perilunar pura	RCFI 4 AK	
9	Fractura luxación transescafo perilunar	Reducción cerrada e inmovilización	
10	Luxación perilunar pura	Reducción cerrada inmovilización	
11	Fractura luxación transescafo perilunar	RAFI 2 AK, sin reparación ligamentosa	Volar
12	Fractura luxación transescafo transestilo perilunar fractura de estiloides cubito	RAFI tornillo, obenque en cubito, reparación ligamentosa	Combinado
13	Fractura luxación transescafo transestilo perilunar	RAFI 4 AK, Friedrich ligadura cubital, reparación ligamentosa	Combinado
14	Fractura luxación transescafo perilunar	RAFI 3 AK, reparación ligamentosa	Combinado
15	Fractura luxación transescafo perilunar	RAFI 4 AK sin reparación ligamentosa	Dorsal
16	Fractura luxación transescafo perilunar	RAFI tornillo escafoi-des, AK E-L, ligamentos	Combinado
17	Luxación perilunar pura	RAFI AK, reparación ligamentosa	Dorsal
18	Fractura luxación transescafo perilunar	RCFI	
19	Luxación perilunar pura	RAFI con AK, reparación ligamentosa	Dorsal

(RAFI: Reducción abierta fijación interna; RCFI : reducción cerrada fijación interna; AK: aguja de Kirschner; E-L: intervalo escafo-semilunar; E-G: intervalo escafo-hueso grande).

La valoración funcional de los pacientes obtenida a través de la escala MAYO WRIST SCORE con unos resultados medios para grupos de tratamiento protocolizado y no protocolizado

fueron 81 (R = 56-89) y 46 (R = 36-92), para la escala QUICK DASH los resultados fueron 47 (R = 41-69) y 79 (R = 64-90). Mientras que para el rango de movimiento (% de la movilidad

normal) los resultados son respectivamente 88% y 62%.

Comparando los resultados entre el grupo de tratamiento protocolizado y no protocolizado se observaron diferencias significativas a favor del tratamiento protocolizado, sin poder estudiar diferencias ente los subgrupos lesionales dada el escaso número de pacientes. Utilizamos para la comparación el test no paramétrico de la U de Mann-Whitney.

En el grupo de tratamiento protocolizado se encontraron 2 casos de infección superficial en el punto de entrada de agujas, en el grupo de tratamiento no protocolizado se realizaron 2 artrodesis totales de muñeca en la evolución posterior. No se produjeron casos de infección profunda y en el seguimiento se identificó unión de todas las fracturas de escafoides.

## DISCUSIÓN

Las características demográficas de los pacientes fueron acordes a las publicadas en las series previas, predominando los varones jóvenes. La relación con mecanismo lesional de alta energía es también bien conocido<sup>1,3,5,9</sup>. Es importante relacionar estas lesiones con un traumatismo de alta energía, pues hasta en un 26% se asocian a lesión sistémica. También es frecuente la asociación con lesiones de miembro superior homolateral, hasta en un 11%<sup>4</sup>. En nuestra serie encontramos 68,4% de casos con lesión sistémica asociada y 15,7% de casos con lesión asociada en miembro homolateral. Las lesiones más frecuentes fueron trauma osteoarticular y TCE.

Dentro de las series publicadas el porcentaje de desarrollo de un síndrome de túnel carpiano agudo oscila entre un 23% a 45% de los casos<sup>4,10</sup>. En nuestra serie, dentro de los 19 pacientes con lesión perilunar, identificamos 15,7% de casos con clínica de compresión del nervio mediano, requirieron apertura del túnel en la fase aguda 10,5% de los pacientes.

Las luxaciones perilunares son la forma más común de luxación del carpo, y se encuadran dentro del grupo de luxaciones complejas. Se producen a través de una zona vulnerable alrededor del semilunar, se considera un arco perilunar menor exclusivamente ligamentoso y un arco perilunar mayor óseo.

Respecto al tratamiento de estas lesiones se han producido cambios muy significativos en los últimos años. Se pueden resumir básicamente tres formas de tratamiento aplicables<sup>11, 12</sup>:

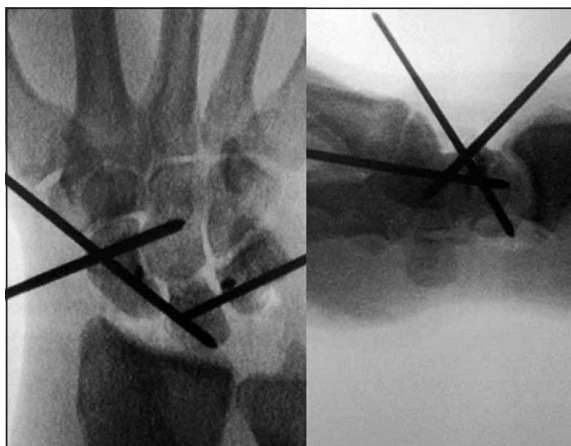A/ Reducción cerrada e inmovilización: Debe ser el tratamiento inicial e intentarse en todos los pacientes que se presenten con una luxación aguda. Tras la reducción cerrada se puede inmovilizar la muñeca y proceder a una cirugía programada y planificada después de un estudio completo de la lesión.

B/ Reducción cerrada y fijación interna (RCFI): Actualmente no se considera como tratamiento definitivo, salvo en casos donde la cirugía abierta esté contraindicada o el paciente la rechace.

C/ Reducción abierta y fijación interna (RAFI): Actualmente se le da una gran importancia a las estructuras cápsula-ligamentosas en la patología y se recomienda reparación ligamentosa además de osteosíntesis<sup>12-14</sup>. De tal modo que la RAFI y la reparación cápsula-ligamentosa concomitante se considera el tratamiento de elección de estas lesiones<sup>1, 3, 5, 11, 13-15</sup> (**Figuras 1 y 2**). El procedimiento es posible tras varios días de lesión, pero tras unas 2 semanas la probabilidad de éxito disminuye, y es poco probable reducir la luxación tras 2 meses. Todavía no hay suficiente evidencia sobre la mejor vía de abordaje o el material de osteosíntesis de elección.

En cuanto a la vía de abordaje se han recomendado sobre todo el dorsal y el combinado dorsal y volar. No se ha realizado, dentro de nuestro conocimiento, ningún estudio que compare las diferentes formas de abordaje con lo que las conclusiones se toman en función de series de casos lo que dificulta su análisis. Moneim et al.<sup>16</sup> consiguen buenos resultados en al menos 58% de pacientes con fractura luxación transescafo-perilunar utilizando un abordaje dorsal en 52% de pacientes y combinado en 41%. Recomiendan realizar habitualmente un abordaje dorsal y añadir una incisión volar sólo si no se consigue reducción, o existe compresión del nervio mediano que requiere apertura de túnel carpiano, no se detallan por otro lado diferencias en complicaciones en relación con el tipo de abordaje.

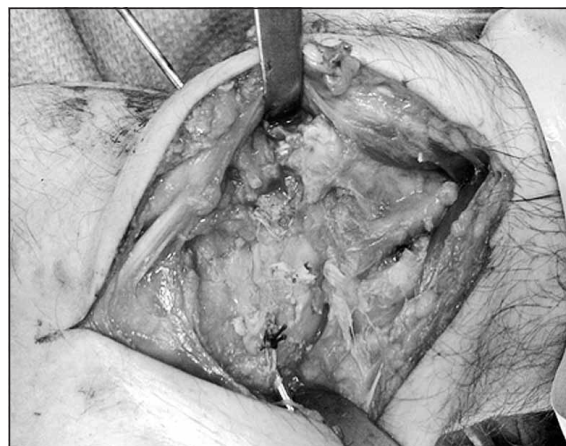
Sotereanos et al.<sup>10</sup> presentan 11 lesiones perilunares tratadas por abordaje combinado dorsal y volar, el abordaje volar aportaría mejorar la repa-



**Figura 1:** Tratamiento de lesión perilunar con reducción abierta y fijación interna más reparación capsuloligamentosa.

ración capsular y la liberación del túnel carpiano, obtienen resultados satisfactorios en 82% y no asocia más complicaciones que usando un abordaje dorsal aislado. En un trabajo publicado por Trumble y Verheyden<sup>13</sup> se recogen 22 pacientes con luxación perilunar sin fractura asociada donde, a través de un abordaje combinado, se realiza reconstrucción de ligamentos, cerclaje con alambre a escafoides y semilunar, y fijación de intervalo lunopiramidal con agujas de Kirschner. Se trata de una serie muy homogénea en cuanto al perfil de paciente y al tratamiento recibido, donde hasta un 72% de pacientes retornan a su trabajo previo, y no informan de un aumento significativo de complicaciones. Herzberg y Forissier<sup>17</sup> estudian una serie de 14 fracturas luxación transescafo-perilunares a los que se les realiza en 11 casos tratamiento a través de un abordaje dorsal, en 2 casos un abordaje combinado, y en un caso se realiza carpectomía proximal primaria. Los resultados funcionales son equiparables a los de series donde se trata con abordaje combinado y el arco de flexoextensión es mayor. Knoll et al.<sup>14</sup> estudian una muestra homogénea de 25 fracturas luxación transescafo-perilunar tratados por abordaje dorsal aislado, obtienen resultados satisfactorios en 100% y retorno a actividad previa en 92%, por lo que recomiendan el abordaje dorsal aislado para el tratamiento de las fracturas luxaciones transescafoideas usando uno volar asociado en casos donde se requiera apertura del túnel del carpo.

En nuestro trabajo se realizaron 1 abordaje volar (7,2%), 6 abordajes dorsales (42,8%), 6



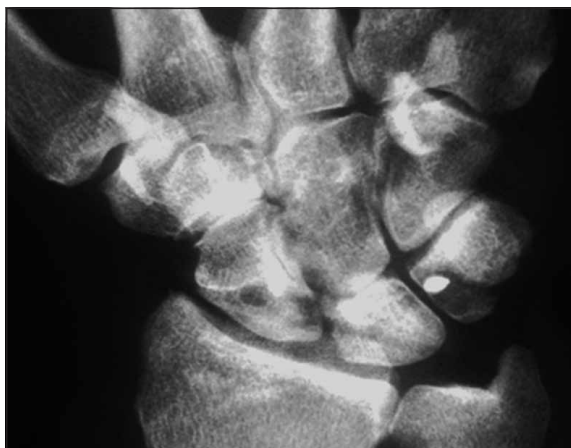
**Figura 2:** Reparación ligamentosa del espacio escafo-semilunar en lesión perilunar.

abordajes combinados (42,8%) y 1 abordaje a través de una herida de fractura abierta (7,2%) sin correlación con el tipo de lesión presentada.

En cuanto al material de osteosíntesis utilizado para los huesos del carpo, las agujas de Kirschner son accesibles y sencillas de usar, pero no ofrecen fijación rígida ni compresión, por lo que se prefiere emplear tornillos, de los que se han desarrollado múltiples dispositivos, pero ninguno de ellos ha demostrado superioridad, siendo más importante una buena dirección y posición del tornillo que el dispositivo utilizado. Los dispositivos canulados permiten una inserción más sencilla técnicamente. No parece existir diferencia significativa entre los procedimientos utilizados para fijar las articulaciones intracarpianas de modo provisional<sup>18</sup>.

En relación con el momento óptimo para la intervención está aclarado que el retraso terapéutico tiene influencia negativa en el pronóstico, con tendencia a peor pronóstico en más de una semana y significativamente peor pronóstico si el retraso terapéutico es mayor de 45 días<sup>4</sup>. El tiempo medio de espera para cirugía es excelente en nuestra serie con 68% de pacientes intervenidos en las primeras 24 horas.

El porcentaje de unión de fracturas de escafoides en las diferentes series es cercano al 100%, utilizando diferentes formas de osteosíntesis aunque predomina la síntesis con tornillo. En nuestra serie el porcentaje de unión de las fracturas de escafoides también fue del 100%.



**Figura 3:** *Tratamiento de luxación perilunar mediante RAFI y reparación capsuloligamentosa. Control radiológico a los 18 meses de la cirugía.*

En este estudio realizamos una división básica entre 2 tipos de tratamiento, definiendo un tratamiento protocolizado donde se le presta

gran atención a la reparación de estructuras capsuloligamentosas que comparamos con un grupo heterogéneo de tratamientos. Podemos identificar una tendencia a mejores resultados funcionales y menor necesidad de reintervención a largo plazo en el grupo de tratamiento protocolizado (**Figura 3**).

En resumen estamos de acuerdo con la tendencia actual de tratar estos pacientes mediante la realización de reducción cerrada en el momento agudo, y posteriormente, tras un estudio preoperatorio adecuado definiendo con exactitud la lesión con adecuadas pruebas de imagen, realizar reducción abierta y fijación interna con reparación capsuloligamentosa. En caso de no encontrarse accesible un cirujano con experiencia en este tipo de lesiones pensamos que la actitud más correcta es la reducción cerrada y derivación a un centro de referencia donde el paciente pueda recibir un tratamiento integral.

## BIBLIOGRAFÍA

- Herzberg G. Perilunate and axial carpal dislocations and Fracture dislocations. *J Hand Surg Am*, 2008; 33: 1659-68.
- Green DP, O'Brien ET. Classification and management of carpal dislocations. Classification and management of carpal dislocations. *Clin Orthop*, 1980; 149: 55-72.
- Grabow RJ, Catalano L. Carpal dislocations. *Hand Clinics*, 2006; 22: 485-500.
- Herzberg G, Comtet JJ, Linscheid RL, et al. Perilunate dislocations and fracture-dislocations: a multicenter study. *J Hand Surg Am*. 1993; 18: 768-79.
- Murray PM. Dislocations of the wrist: Carpal instability complex. *J Am Soc Surg Hand*, 2003; 3: 88-99.
- Rosales RS, Delgado BS, De la Lastra ID. Evaluation of the Spanish versión of the DASH and carpal tunnel syndrome Health-Related Quality-of-Life Instruments: Cross-cultural adaptation process and reliability. *J Hand Surg Am*, 2002; 27: 334-43.
- Amadio PC, Berquist TH, Smith DK, et al. Scaphoid malunion. *J Hand Surg Am*, 1989; 14: 679-87.
- Gustilo R, Mendoza R, Williams D. Problems in the management of type III severe open fractures: a new classification of type III open fractures. *J Trauma*, 1984; 24: 742-6.
- Lamas C, Llusa M, Mir X. Luxaciones infrecuentes del carpo. *Rev Ortop Traumatol*, 2002; 46: 240-46.
- Sotereanos DG, Mitsionis GJ, Panayotis N, et al. Perilunate dislocation: a critical analysis of the volar-dorsal approach. *J Hand Surg Am*, 1997; 22: 49-56.
- Budoff JE. Treatment of acute lunate and perilunate dislocations. *J Hand Surg Am*, 2008; 33: 1424-32.
- Irisarri C. Luxaciones y fracturas luxaciones del carpo. *Rev Iberamer Cir Mano*, 2000; 27: 50-64.
- Trumble T, Verheyden J. Treatment of isolated perilunate and lunate dislocations with combined dorsal and volar approach and intraosseous cerclage wire. *J Hand Surg Am*, 2004; 29: 412-17.
- Knoll VD, Allan C, Trumble TE. Trans-scaphoid perilunate fracture dislocations: results of screw fixation of the scaphoid and lunotriquetral repair with a dorsal approach. *J Hand Surg Am*, 2005; 30: 1145.e1-e11.
- Sandoval E, Cecilia D, Garcia-Paredero E. Surgical treatment of trans-scaphoid, transcapitate, transtriquetral, perilunate fracture dislocation w open reduction, internal fixation and lunotriquetral ligament repair. *J Hand Surg Eur*, 2008; 33: 377-79.
- Moneim MS, Hofmman KE, Omer GE. Transscaphoid perilunate fracture-dislocation. *Clin Orthop*, 1984; 190: 227-35.
- Herzberg G, Forissier D. Acute dorsal trans-scaphoid perilunate fracture-dislocations: medium-term results. *J Hand Surg Br*, 2002; 27: 498-02.
- Souer JS, Rutgers M, Andermahr J, et al. Perilunate fracture-dislocations of the wrist: comparison of temporary screw fixation versus K-Wire fixation. *J Hand Surg Am*, 2007; 32: 318-25.