

Luxación recidivante postraumática del tendón extensor carpi ulnaris (ECU) en la muñeca: a propósito de un caso

S.M. MEDINA MACÍAS⁽¹⁾, J. OJEDA CASTELLANO⁽²⁾, M. SANTANA VÉLEZ⁽³⁾,
L. MONTANO HERNÁNDEZ⁽⁴⁾, E. RAMÍREZ RIVERA⁽⁵⁾, A. GARCÍA RODRÍGUEZ⁽⁵⁾

FREMAP-GRAN CANARIA (PATOLOGÍA DEL MIEMBRO SUPERIOR)

⁽¹⁾ *ESPECIALISTA EN TRAUMATOLOGÍA Y CIRUGÍA ORTOPÉDICA. FREMAP-GRAN CANARIA*

⁽²⁾ *ESPECIALISTA EN TRAUMATOLOGÍA Y CIRUGÍA ORTOPÉDICA*

FEA DEL SERVICIO DE TRAUMATOLOGÍA DEL H.U.I. DE GRAN CANARIA

⁽³⁾ *MIEMBRO DEL SERVICIO DE COT DEL H.U.I. DE GRAN CANARIA*

⁽⁴⁾ *MÉDICO ASISTENCIAL DE LA UPS DE FREMAP-LANZAROTE*

⁽⁵⁾ *FISIOTERAPEUTA DE LA UPS DE FREMAP-LANZAROTE*

Correspondencia:

Dra. Sonia M^a Medina Macías

Avda. de Canarias, 11

35100, Santa Lucía-Vecindario (Gran Canaria)

Teléfono 928 125 324

e-mail: sonia_medina@fremap.es

La luxación o subluxación del tendón del extensor carpi ulnaris es uno de los diagnósticos diferenciales, a tener en cuenta, ante la existencia de dolor en el lado cubital de la muñeca, siendo rara su lesión aislada, por lo que su diagnóstico, puede pasar, con frecuencia, desapercibido.

La lesión ocurre durante una hipersupinación del antebrazo, desviación cubital y flexión palmar de la muñeca. Manifestando el paciente la sintomatología dolorosa tras la reducción del tendón con la pronación, dolor que puede llegar a ser muy incapacitante, con disminución del movimiento de pronosupinación de la muñeca, y disminución de fuerza. Debido a su mecanismo de producción y aparición de los síntomas, el diagnóstico es clínico, pues las pruebas complementarias pueden ser normales. La luxación del tendón, sólo ocurre, ante la ruptura o desinserción de su vaina osteofibrosa propia, o capa profunda del sexto compartimento extensor, a pesar de que el ligamento anular dorsal, o capa superficial del retináculo extensor, permanezca intacto. El tratamiento ha de ser quirúrgico, para reconstruir la

Dislocation or subluxation of the extensor carpi ulnaris tendon, is one of the differential diagnoses, to consider, the existence of pain in the ulnar side of the wrist, is rare isolated injury, so the diagnosis may go undetected with frequency.

The injury occurs, during a hipersupination forearm, palmar flexion and ulnar deviation of the wrist, the patient showing the symptoms, after the reduction of the tendon with pronation, pain that can become very disabling, decreasing the pronosupination of the wrist, and decrease of strength. Due to its mechanism of production and onset of symptoms, diagnosis is clinical and tests are often normal. Tendon dislocation, occurs just, before the break or nosinsertion, your own pods osteofibrosa or deep layer of the sixth extensor compartment, although the annular ligament dorsal or extensor retinaculum of the surface layer, remains intact. Therefore, treatment must be surgical reconstruction in this case osteofibrosa, obtaining satisfactory results.

vaina o corredera osteofibrosa, obteniéndose resultados satisfactorios.

Palabras clave: *tendón extensor carpi ulnaris, sexto compartimento extensor, hipersupinación, tratamiento quirúrgico*

Key words: *extensor carpi ulnaris tendon, sixth extensor compartment, hipersupination, surgical reconstruction*

Rev. Iberam. Cir. Mano – Vol. 37 • Núm. 1 • Mayo 2009 (51-57)

INTRODUCCIÓN

Hay muy pocos casos descritos de luxación recidivante aislada del tendón extensor carpi ulnaris (ECU)¹⁻⁵, siendo muy poco frecuente que sea de origen traumático.

La sexta corredera extensora, se considera la más compleja, desde un punto de vista funcional, de las seis descritas en el dorso de la muñeca, pues es una corredera independiente que contiene al tendón del ECU aplicado contra la cabeza del cúbito. El ligamento anular dorsal del carpo (LAD), o capa superficial del retináculo extensor está, por tanto, en una posición más superficial. La sexta corredera emerge del borde externo del surco dorsal de la cabeza del cúbito, justo donde se origina la cápsula articular radiocubital distal, y cubre el tendón del ECU, antes de insertarse en el borde interno del mismo surco. Por tanto, la capa profunda del retináculo extensor, forma una estructura a modo de cincha alrededor del tendón, siendo un área independiente, que permite los cambios de posición del tendón durante la pronosupinación⁶.

La articulación radiocubital distal (ARCD) tiene una anatomía ósea que contribuye muy poco a la estabilidad⁷. La pronosupinación no sólo requiere de un correcto funcionamiento de las articulaciones radiocubital, proximal y distal, sino también, de una adecuada geometría de las superficies articulares del radio y del cúbito, así como de una adecuada disposición de las diferentes estructuras de los tejidos blandos que participan en estos movimientos. Por otro lado, no es simplemente una rotación del radio sobre el cúbito, sino que se acompaña de un grado variable de translación dorsopalmar: en supinación el radio rota y se desplaza dorsalmente, con respecto al cúbito que permanece fijo; mientras que

en pronación rota y se desplaza hacia palmar. Por tanto, en condiciones de carga, el comportamiento biomecánico, podría ser modificado fácilmente, a menos que exista una interacción precisa entre las estructuras óseas, y unas limitaciones impuestas por los tejidos blandos⁸.

Se considera, que los tejidos blandos que actúan como principales estabilizadores de la ARCD, son: el fibrocartílago triangular, el complejo ligamentoso cubitocarpal, el retináculo extensor infratendinoso o capa profunda, que forman el sexto compartimento extensor para el ECU, el propio tendón del ECU, el músculo pronador cuadrado, y la membrana interósea radio-cubital⁷⁻⁸. Además, a nivel de esta articulación, se describen otros tejidos blandos, considerados no estabilizadores, que incluyen el llamado menisco homólogo o meniscoide, la cápsula y los recesos sinoviales de esta área anatómica⁸.

Así, durante la pronosupinación, el tendón ECU, se mantiene en estrecha relación con la cabeza del cúbito, gracias a ese túnel osteofibroso propio o sexto compartimento extensor, formado por fibras de la capa profunda del retináculo extensor, que es la extensión distal de la fascia profunda antebraquial que, a nivel de la estiloides cubital, es independiente de la capa superficial del retináculo extensor, o ligamento anular dorsal del carpo (LAD), y a diferencia de la capa profunda, durante la pronosupinación, esta capa superficial, sí sigue a la rotación del radio⁸.

A partir de estudios en cadáver, Spinner y Kaplan⁹, demostraron que para que se produzca una completa luxación del radio con respecto al cúbito, es necesario que esté roto el retináculo infratendinoso o capa profunda del retináculo extensor, y que el ECU esté fuera de su túnel osteofibroso. De hecho, se observa, que en pro-

nación completa, el retináculo infratendinoso o vaina osteofibrosa propia del ECU, está en tensión, ofreciendo una resistencia pasiva viscoelástica a la tendencia de cúbito para la luxación dorsal. Esto, combinado con la acción del ligamento radiocubital distal palmar, promueve la coaptación del cúbito contra la cavidad sigmoidea dorsal. También, en supinación completa, el tendón del ECU, se sitúa dorsalmente, y contribuye a estabilizar la ARCD, ofreciendo resistencia a cualquier anormal desplazamiento palmar de la cabeza cubital⁸.

CASO CLÍNICO

Paciente varón de 28 años, jefe de bodega, que acude por dolor en la muñeca izquierda, lado no dominante, días después de haber realizado un esfuerzo al fijar una manguera, de las utilizadas para traspasar el vino a los tanques de metal para su almacenamiento, maniobra en la que debe utilizar las dos manos y apretar en sentido horario con fuerza, para evitar que se produzcan fugas.

Refería haber notado un «tirón», en el momento del traumatismo, y dolor, que señalaba a nivel de la cara dorsal del cúbito, a nivel de la muñeca, que fue en aumento, y que aumentaba con la flexo-extensión de la muñeca y pronosupinación del antebrazo. Inició tratamiento médico y rehabilitador, con escasa mejoría.

A las tres semanas del traumatismo, el paciente refería disminución de fuerza y dolor mayor con la pronosupinación, que era más intenso al llevar el antebrazo a pronación, percibiendo un crujido, que inicialmente se interpretó, como procedente de la articulación radiocubital distal, pues expresaba dolor a su palpación y con la inclinación cubital de de la muñeca. Ante el empeoramiento clínico, a pesar del tratamiento, se inmovilizó el antebrazo con férula y se solicitó radiografías anteroposterior y lateral, comparativas de ambas muñecas, que eran normales, y RM de muñeca izquierda, que también se informó como normal.

A los 2 meses del traumatismo, el paciente se traslado a otro centro por domicilio, donde observan, que seguía presentando dolor muy intenso en el dorso de la muñeca con la flexo-ex-

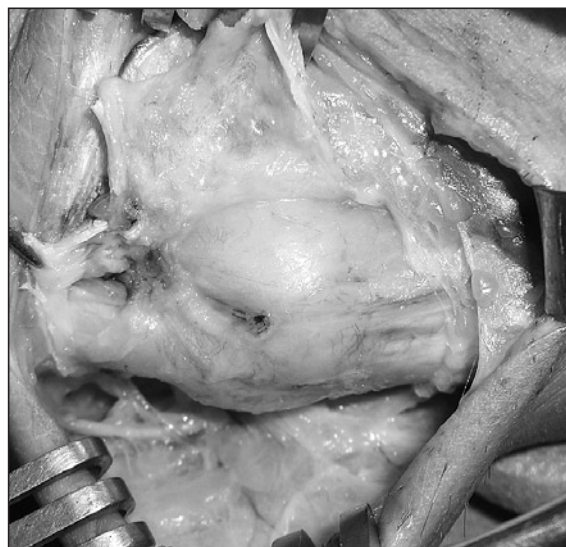


Figura 1: Vaina osteofibrosa del tendón ECU a modo de bolsa distendida.

tensión, con pruebas complementarias normales, concluyendo, que las manifestaciones clínicas del paciente, podían ser debidas a las 4 semanas de inmovilización, indicando reiniciar el tratamiento rehabilitador. De esta forma, desaparecieron los signos inflamatorios externos, mejoró el dolor, la movilidad y la fuerza, y fue dado de alta, al mes de reiniciar la rehabilitación, y a 3,5 meses del traumatismo inicial, con molestias leves en la zona cubital de la muñeca, expresadas en los movimientos de giro.

A los 20 días del alta, y tras la reincorporación a su puesto de trabajo, el paciente acudió nuevamente a consulta, por seguir con dolor en el lado cubital de la muñeca, sobre el extremo distal del cúbito. Siendo evidente, a la exploración, un resalte del ECU con el movimiento de pronosupinación, de forma que se desplazaba hacia volar con la supinación y se reducía con la pronación del antebrazo, lo que le ocasionaba dolor, que se irradiaba hacia la musculatura dorsal del antebrazo. Ante la falta de mejoría, a pesar de haber reanudado la rehabilitación otra vez, con un diagnóstico ya evidente de luxación recidivante del tendón ECU de la muñeca izquierda, se decidió la intervención quirúrgica a los 6 meses del traumatismo.

La intervención se realizó a través de una incisión en L, sobre el dorso de la extremidad distal del cúbito, con posterior apertura del retináculo

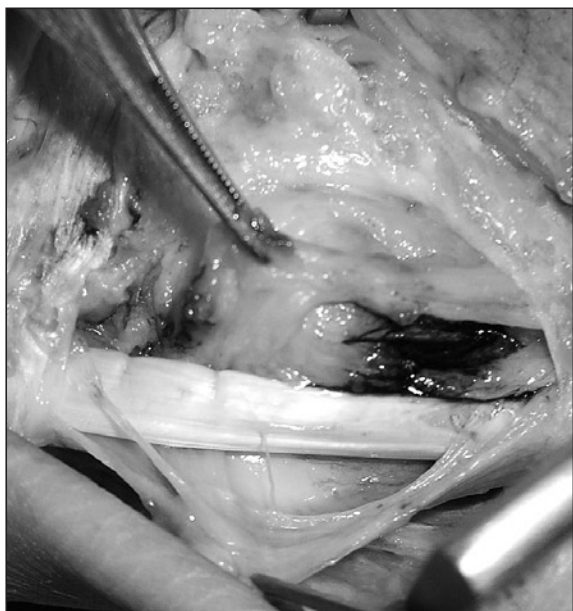

Figura 2: Incisión sobre el margen radial.

extensor, a través de una incisión longitudinal sobre su lado cubital, habiendo localizado y respetado previamente la rama sensitiva dorsal del nervio cubital. Se observó, como la vaina osteofibrosa propia del tendón ECU, situada en profundidad al LAD, se encontraba distendida y con aspecto inflamatorio (**Figura 1**), lo que permitía, que el tendón del ECU, se desplazase libremente dentro de esta vaina, con los movimientos de pronosupinación. Para la reconstrucción y esta-

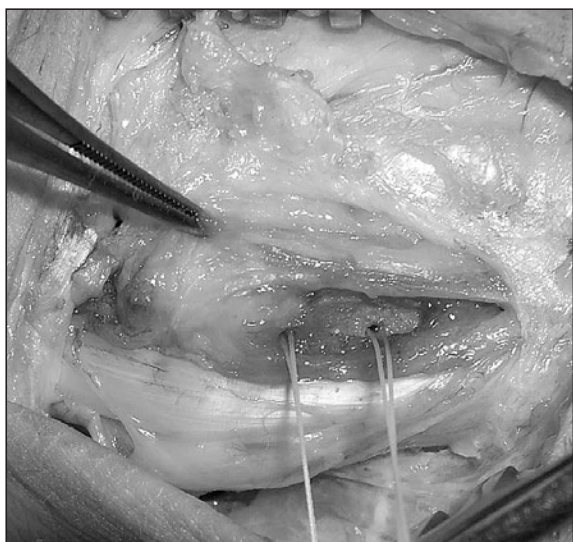


Figura 3: Cruentación ósea. Miniarpones de sutura, en el margen radial del surco del tendón.

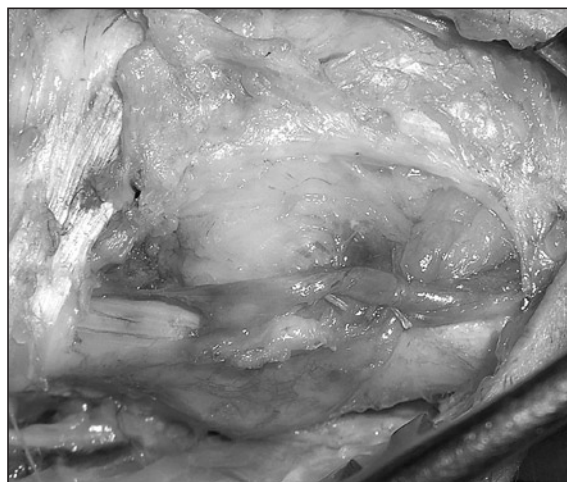

Figura 4: Reconstrucción de la vaina osteofibrosa.

bilización del tendón, se abrió longitudinalmente la corredera del ECU, a nivel del margen radial de su inserción, en el surco del tendón sobre el extremo distal del cúbito (**Figura 2**), reinsertándola nuevamente, previa cruentación ósea del margen radial, para profundizarlo y favorecer así la unión de la vaina al hueso, con dos mini arpones reabsorbibles de 1,3mm Microfix de Mittek® y sutura irreabsorbible de 3/0 de Ethibon (**Figuras 3, 4**), con posterior cierre anatómico de la corredera propia del ECU y del LAD.

Tras la intervención, se inmovilizó con una férula de yeso, que se retiró a las 4 semanas, indicando entonces iniciar ejercicios de movilización pasiva durante una semana, y posterior inicio de la rehabilitación a las 5 semanas de la cirugía, para movilización pasiva y activa, así como ejercicios de potenciación.

La rehabilitación se mantuvo hasta el alta del paciente, tras 4 semanas de rehabilitación y 9 semanas de la cirugía. Fue dado de alta por curación, a casi 8 meses del accidente, con recuperación de todos los rangos de movimientos, sin dolor y con buena fuerza (**Figura 5**), reincorporándose a su puesto de trabajo habitual. El paciente manifestaba estar muy satisfecho, con el resultado obtenido.

DISCUSIÓN

La luxación o subluxación del tendón ECU, es uno de los diagnósticos diferenciales a tener

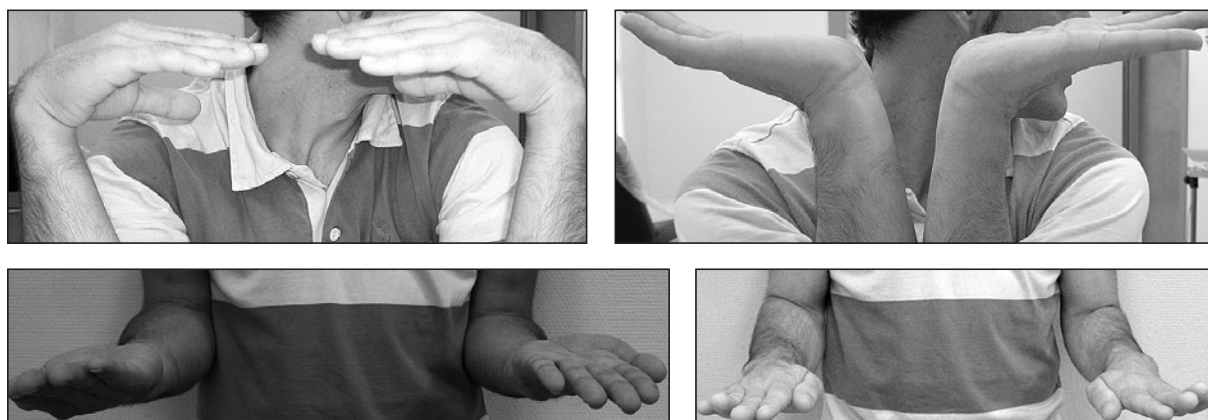

Figura 5: Resultado a las 9 semanas tras la cirugía.

en cuenta, ante la existencia de dolor en el lado cubital de la muñeca¹⁰. Dolor que puede ser incapacitante, por la limitación que origina para la pronación y la supinación¹¹.

Dentro de las posibles lesiones del tendón ECU en el lado cubital de la muñeca (tenosinovitis, tendinopatías, luxaciones, subluxaciones, rupturas), la luxación aislada del ECU es rara, por lo que puede pasar frecuentemente desapercibido su diagnóstico⁵. Como ocurrió en el caso clínico presentado, en el que inicialmente se pensó y descartó otras etiologías más frecuente (tendinitis, inestabilidad de la articulación radiocubital distal, lesión del fibrocartílago triangular), y en el que el diagnóstico se hizo de forma retrospectiva, ante la evolución clínica, estudio del mecanismo de la lesión en supinación, pero sintomatología dolorosa que aparece en pronación, y con normalidad de las pruebas complementarias, lo que nos llevó a pensar finalmente, en esta causa más rara de lesión del tendón ECU.

La lesión del tendón ECU suele asociarse a otras lesiones del lado cubital (rupturas del fibrocartílago triangular y rupturas del ligamento lunotriquetal), o también, frecuentemente, a factores predisponentes para su lesión (tendones accesorios, pseudoartrosis de la estiloides cubital, adelgazamiento de la vaina del ECU)¹².

Cuando aparece de forma aislada, suele ser de causa traumática, por traumatismos directos, o por un estrés repetitivo de la muñeca o de rotación del antebrazo, con la muñeca en flexión y desviación cubital. De ahí, que se haya descrito

esta lesión, más frecuentemente, entre los deportistas y atletas, sobre todo, en deportes como el tenis o el golf^{1, 13}.

La lesión ocurre por una hipersupinación del antebrazo, desviación cubital y flexión palmar de la muñeca, lo que conlleva la contracción activa del músculo ECU, pudiéndose reproducir la luxación del tendón ECU, al repetir este movimiento de forma voluntaria^{4, 14}.

En este caso, llama la atención, que siendo la luxación del tendón del ECU, una lesión que cuando es debida a un traumatismo, éste debe ser de cierta importancia, se viera afecta su muñeca no dominante, lo que se puede explicar, por la fuerza que debe realizar para fijar las mangueras a los tanques de vino, con un movimiento de giro de las muñecas en sentido horario y, por tanto, de hipersupinación e inclinación cubital para la muñeca izquierda, no dominante.

Clínicamente, los pacientes con luxación del tendón ECU, no manifiestan dolor espontáneo, sino que a la inspección y palpación, se observa, como la supinación del antebrazo, con la muñeca en flexión palmar y cubital, causa el deslizamiento del tendón ECU, más allá de la cabeza del cúbito, hacia la cara volar; y como con la vuelta a la posición neutra, el tendón ECU se reduce a modo de chasquido, manifestando dolor en ese momento¹.

Spinner y Kaplan, estudiando la relación del tendón ECU con la estabilidad de la articulación radiocubital distal (ARCD)⁹, describieron las características anatómicas del sexto compartimento, observando que el tendón ECU, posee

una vaina osteofibrosa propia, profunda al LAD, que envuelve al tendón ECU, y que mantiene al tendón en su posición normal, siendo los primeros en determinar, a partir de las autopsias realizadas, que la luxación del tendón ECU, sólo ocurría ante la ruptura o distensión, de esta vaina osteofibrosa, a pesar de que el retináculo extensor permaneciera intacto.

Por otro lado, en el estudio por RM de las muñecas reumáticas, es las que las rupturas tendinosas son un problema frecuente, se ha observado, que el índice radiocubital, se correlaciona significativamente, con la luxación volar del ECU sólo en supinación y no en pronación, de tal forma, que la subluxación de la ARCD era indicativo, cuando la muñeca estaba supinada, de luxación volar del ECU¹⁵.

Las pruebas complementarias pueden ser normales. Las radiografías¹, RM y ecografía, son pruebas que no siempre van a ser predictivas de la dirección de la inestabilidad¹⁰. Suelen ser de utilidad, para descartar la existencia de lesiones asociadas o factores predisponentes para la aparición de estas lesiones. En este sentido, teniendo en cuenta, que la inestabilidad del tendón, sólo es apreciable con la supinación del antebrazo, se ha propuesto la utilización de la ecografía dinámica, como un método eficaz y no invasivo, para diagnosticar las subluxaciones del tendón ECU¹⁶.

Aunque, algunos autores, han sugerido el tratamiento de las lesiones agudas mediante la inmovilización, con el antebrazo en pronación y la muñeca en desviación radial y dorsiflexión, durante 6 semanas^{3,13}, se ha observado, en los casos intervenidos quirúrgicamente, que existía una considerable separación, entre los dos lados de la ruptura de la vaina osteofibrosa, sin importar la posición de la muñeca, lo que sugiere, la imposibilidad de curación anatómica de la vaina, con la simple inmovilización¹⁷. Además, el tratamiento incruento en estadios agudos, no previene la evolución a una luxación habitual, fuente de una permanente limitación funcional¹³.

A partir de lo ocurrido con el paciente de este caso clínico, podemos confirmar, la ineficacia del tratamiento incruento y rehabilitador para este tipo de lesiones, que efectivamente, no impidió la evolución hacia una luxación recidivante del tendón ECU. Habiendo propuesto, inicialmente, este tratamiento, pensando en otras

posibles causas de dolor en el lado cubital de la muñeca, se observó en el seguimiento clínico, la falta de mejoría del paciente, a pesar del tratamiento incruento, con persistencia de molestias en el lado cubital, con los movimientos de giro, y la reaparición de la sintomatología, de forma más incapacitante, tras haber suspendido el tratamiento rehabilitador. Por tanto, la luxación del tendón ECU, se hizo más evidente, a medida que transcurría el tiempo, sin proceder a la reparación de la lesión.

Por tanto, el tratamiento quirúrgico, que consiste habitualmente en la reconstrucción de la vaina osteofibrosa del tendón ECU, es el que se debe considerar, en caso de luxación sintomática del tendón ECU, incluso en los casos agudos^{2,14,17}, con lo que se obtienen, generalmente, resultados satisfactorios^{3,4,14,16,17}, con recuperación de un rango normal de movilidad de antebrazo y muñeca (en flexo-extensión, desviación radial y cubital, y pronosupinación), con mejoría de la fuerza de prensión, sin dolor, y retorno a su anterior actividad. Además, los pacientes se expresan, generalmente, satisfechos con los resultados obtenidos y la desaparición de los síntomas¹⁴.

Inoue et al, inicialmente, clasificaron las lesiones de la vaina del tendón ECU, en dos tipos, añadiendo, posteriormente, un tercer tipo lesional, y proponiendo además, el tipo de tratamiento quirúrgico, que consideraban indicado, en cada uno de los tipos de lesiones descritas^{14,18}:

- Tipo A: ruptura del margen cubital de la vaina osteofibrosa, en cuyo caso, la rotura de la vaina se queda superficial a tendón ECU, y que se trata mediante la reconstrucción de la vaina, usando una parte del retináculo extensor
- Tipo B: ruptura del margen radial de la vaina osteofibrosa, con lo que la rotura de la vaina se encuentra en el lado cubital del surco, debajo del tendón ECU, y que se trata mediante la sutura directa de la vaina, por encima del tendón
- Tipo C: ruptura del periostio del lado cubital del cúbito, en continuidad con la vaina osteofibrosa, formando una bolsa, en la que el tendón fácilmente se luxa, que se tratara mediante la inserción del periostio.

MacLennan et al.¹⁶, proponen la utilización de una técnica de reconstrucción anatómica de la

vaina del tendón ECU, mediante la utilización de 2 a 3 anclajes de sutura, que los autores colocan a lo largo del margen ulnar del surco del tendón, que previamente se ha profundizado, para garantizar la unión de la vaina del tendón al hueso.

Según la clasificación de Inoue et al.^{14,18}, el tipo lesional hallado en la cirugía de este paciente, consideramos que puede ser un Tipo C, con distensión de la vaina y formación de una especie de bolsa, que hace que el tendón, se pueda mover libremente dentro de ella, con la pronosupinación del antebrazo. Igual, que en la publicación de Mac Lennan et al.¹⁶, utilizamos anclajes de sutura intraóseos o miniarpones, previa cruentación del hueso, en el lugar dónde se implantaron, en este caso, en el margen radial del surco del tendón, sobre el dorso del extremo distal del cúbito, para favorecer la unión de la vaina del tendón al hueso y también, porque

consideramos, que da más seguridad en la reparación realizada.

Con el tratamiento quirúrgico, la resolución del cuadro fue más precoz y satisfactoria, tras 4 semanas de inmovilización y 5 de rehabilitación, 9 semanas en total, al que habíamos obtenido, con el tratamiento sólo incruento y rehabilitador, que se realizó durante casi 6 meses, independientemente de que este tipo de tratamiento se iniciara sin pensar, en el diagnóstico de una luxación recidivante del tendón ECU. También, al igual que en las publicaciones revisadas, sobre el tratamiento quirúrgico de este tipo de lesión^{3,4,14,16,17}, independientemente de la técnica de reconstrucción utilizada, obtuvimos un resultado satisfactorio, con desaparición del dolor y recuperación de la fuerza y de la movilidad, además de manifestarse el paciente satisfecho con el resultado alcanzado, y por poder reincorporarse a su trabajo previo.

BIBLIOGRAFÍA

- Oka Y, Handa A. Recurrent dislocation of the ECU tendon in a golf player: release of the extensor retinaculum and partial resection of the ulno-dorsal ridge of the lunar head. *Hand Surg*, 2001; 6: 227-30.
- Goaid B, Cargouri R, Moula T. Post-traumatic habitual luxation of the extensor carpi ulnaris tendon. *Rev Chir Orthop*, 1989; 75: 345-6.
- Rowland SA. Acute traumatic subluxation of the extensor carpi ulnaris tendon at the wrist. *J Hand Surg Am*, 1986; 11: 809-11.
- Burkhart SS, Wood MB, Linscheid RL. Posttraumatic recurrent subluxation of the extensor carpi ulnaris tendon. *J Hand Surg Am*, 1982; 7: 1-3.
- Eckhard WA, Palmer AK. Recurrent dislocation of extensor carpi ulnaris tendon. *J Hand Surg Am*, 1981; 6: 629-31.
- Carrera A, Forcada P, García-Eliás M, et al. Región dorsal de la muñeca y de la mano: Estructuras subaponeuróticas de la muñeca. En: Atlas de Disección Anatómicoquirúrgica de la Muñeca y de la Mano. Barcelona: Edit Elsevier-Masson, 2007: 91-7.
- Ekenstam F. Osseous anatomy and articular relationships about the distal ulna. *Hand Clin*, 1998; 14: 161-4.
- García-Eliás M. Soft-tissue anatomy and relationships about the distal ulna. *Hand Clin*, 1998; 14: 165-76.
- Spinner M, Kaplan E. Extensor carpi ulnaris: Its relationships to the stability of the distal radio-ulnar joint. *Clin Orthop*, 1970; 68: 124-9.
- Pratt RK, Hoy GA, Bass Franzer C. Extensor carpi ulnaris subluxation or dislocation? Ultrasound measurement of tendon excursion and normal values. *Hand Surg*, 2004; 9: 137-43.
- Carneiro RS, Fontana R, Mazzer N. Ulnar wrist pain in athletes caused by erosion of the floor of the sixth dorsal compartment. *Am J Sports Med*, 2005; 33: 1910-3.
- Allende C, Le Viet D. Extensor carpi ulnaris problems at the wrist-classification, surgical treatment and results. *J Hand Surg Br*, 2005; 30: 265-72.
- Rayan GM. Recurrent dislocation of the extensor carpi ulnaris in athletes. *Am J Sports Med*, 1983; 11: 183-4.
- Inoue G, Tamura Y. Recurrent dislocation of the extensor carpi ulnaris tendon. *Br J Sports Med*, 1998; 32: 172-4.
- Egi T, Inui K, Koike T, et al. Volar dislocation of the extensor carpi ulnaris tendon on magnetic resonance imaging is associated with extensor digitorum communis tendon rupture in rheumatoid wrist. *J Hand Surg Am*, 2006; 31: 1454-60.
- MacLennan AJ, Nemeček NM, Waitayawinyu T, et al. Diagnosis and anatomic reconstruction of extensor carpi ulnaris subluxation. *J Hand Surg Am*, 2008; 33: 59-64.
- Loty B, Mennier B, Mazas F. Isolated traumatic dislocation of the extensor carpi ulnaris tendon. *Rev Chir Orthop*, 1986; 72: 219-22.
- Inoue G, Tamura Y. Surgical treatment for recurrent dislocation of the extensor carpi ulnaris tendon. *J Hand Surg Br*, 2001; 26: 556-9.