

Tratamiento de la artrosis trapecio-metacarpiana mediante artroplastia total tipo ARPE. Modificación técnica

C. SIMÓN PÉREZ⁽¹⁾, J. I. RODRÍGUEZ MATEOS⁽²⁾, C. PÉREZ PASTOR⁽³⁾,
M. Á. MARTÍN FERRERO⁽⁴⁾.

HOSPITAL CLÍNICO UNIVERSITARIO. VALLADOLID

(1)F.E.A. DE TRAUMATOLOGÍA Y CIRUGÍA ORTOPÉDICA

(2)F.E.A. CIRUGÍA PLÁSTICA Y RECONSTRUCTIVA

(3)RESIDENTE DE TRAUMATOLOGÍA Y CIRUGÍA ORTOPÉDICA

(4)JEFE DE SECCIÓN DE MANO Y NERVIOS PERIFÉRICOS. PROFESOR TITULAR DE TRAUMATOLOGÍA Y CIRUGÍA ORTOPÉDICA DE LA UNIVERSIDAD DE VALLADOLID

Correspondencia:

Dra. Clarisa Simón Pérez

Hospital Clínico Universitario de Valladolid

Servicio de Traumatología y Cirugía Ortopédica

Avda Ramón y Cajal s/n, 47005. Valladolid

Teléf.: 983420000 ext.: 276

e-mail: simonclarisa@yahoo.es

Se presenta un estudio prospectivo protocolizado de los resultados obtenidos tras el tratamiento quirúrgico de la artrosis trapecio-metacarpiana mediante la artroplastia total no cementada tipo ARPE®. Ciento cuarenta artroplastias tipo ARPE® fueron colocadas en 126 pacientes. Ciento treinta y dos muñecas corresponden a mujeres (94,3%) y 8 a hombres (5,7%) con una edad media de 58,1 años (rango: 39-79). Con seguimiento promedio de 53,8 meses (rango: 24-102), observamos una mejora importante del dolor según la escala analógica visual, 3 muñecas (2,1%) tiene una puntuación 4, 19 muñecas (13,6%) tiene una puntuación 3, 42 muñecas (30%) tiene una puntuación 2, 51 muñecas (36,4%) tiene una puntuación 1 y 25 muñecas (17,9%) tiene una puntuación 0. La movilidad promedio de la articulación trapecio-metacarpiana fue de 21,7° de antepulsión, 34,2° de retropulsión, abducción 31,9° y aducción 23,5° medida según los criterios de la Internacional Federation of Societies for Surgery of the Hand y una oposición según la escala de Tubiana de 7 en un 95,7% de las muñecas. El valor

A prospective study is presented with the results obtained after surgical treatment of trapezio-metacarpal arthroplasty un-cemented ARPE®.

One hundred and forty ARPE joint replacement prosthesis were implanted in 126 patients. One hundred and thirty-two cases were female (94.3%) and 8 were male (5.7%) with an average age of 58.1 years (range: 39-79). Average follow-up was 58.8 months (range 24-102). A significant improvement in pain rating on a visual analogue scale was observed, 3 wrists (2.1%) had a score of 4, 19 wrists (13.6%) had a score of 3, 42 wrists (30%) had a score of 2, 51 wrists (36.4%) had a score of 1 and 25 wrists (17.9%) had a score of 0. Average range of movement of the trapezio-metacarpal joint was 21.7° of antepulsion, 34.2° of retropulsion, abduction was 31.9° and adduction 23.5°, measured following the criteria of the International Federation of Societies for Surgery of the Hand. Grip strength was 26.5 Kg, key pinch was 9.2 kg, and pinch strength 8.6 kg and the length of the thumb was preserved in all cases except one.

promedio de la fuerza de puño fue de 26,5 kg, de la fuerza lateral de 9,2 kg y de la fuerza de pinza de 8,6 kg y conservaron la longitud normal del pulgar todas las muñecas intervenidas excepto una. La recuperación postoperatoria de los pacientes fue rápida y con mínimo dolor postoperatorio. Las complicaciones que se produjeron fueron 6 luxaciones (4,3%), una falsa vía del vástago (0,7%) y 2 fracturas del borde radial del trapecio intraoperatorias sin repercusión clínica (1,4%). Cinco de las 7 complicaciones graves, 4 luxaciones y la falsa vía del vástago metacarpiano se produjeron en los primeros 22 pacientes intervenidos (curva de aprendizaje). Las pequeñas desalineaciones de los componentes protésicos se toleran sin que exista una repercusión clínica en los pacientes, sobre todo las del vástago metacarpiano. Existe una supervivencia a medio plazo (5-8 años) del 100% de los implantes en nuestra serie. Un 92,9% expresaron estar satisfechos con la intervención y un 96,4% volvería a operarse con la misma técnica si fuera necesario. El valor medio obtenido tras la realización del cuestionario Disability of the Arm, Shoulder and Hand fue de 17,2. La evaluación a medio plazo de la artroplastia total no cementada tipo ball-socket de ARPE® confirma que puede ser una alternativa quirúrgica en la artrosis trapecio-metacarpiana tipo III de Eaton y Littler, teniendo en cuenta el período de aprendizaje.

Palabras clave: artrosis trapecio-metacarpiana, artroplastia total, ARPE®.

Postoperative recovery was quick and with minimal pain. Complications observed were 6 dislocations (4.3%), one malposition of the stem (0.7%) and 2 intra-operative fractures of the radial side of the trapezium without clinical consequences (1.4%). Five of the 7 significant complications took place within the first 22 cases operated on (learning curve). Small mal-alignment of the implant are tolerated without clinical repercussions for the patients, in particular the metacarpal stem.

Mid term survival (5-8 years) is 100% of the implants in this series. Of our patients, 92.9% were satisfied with the procedure and 96.4% would choose the same technique again. The average value of the DASH questionnaire was 17.2. The midterm results of the uncemented arthroplasty ARPE® confirms that this is an alternative in the management of trapezio-metacarpal arthrosis grade Eaton-Littler III, bearing in mind the learning curve.

Key words: trapezio-metacarpal arthrosis, total arthroplasty, ARPE®.

Rev. Iberam. Cir. Mano – Vol. 35 • Núm. 2 • Noviembre 2007 (39-51)

INTRODUCCIÓN

El pulgar es el más importante de los dedos de la mano, por su movilidad, su fuerza y sus relaciones privilegiadas con los otros dedos, que le permiten oponerse a cada uno de ellos y a la palma¹.

La rizartrosis es el cambio degenerativo de la articulación trapecio-metacarpiana² (TMC), constituye una enfermedad muy habitual, especialmente en mujeres mayores de 50 años. Cerca del 30% de las mujeres posmenopáusicas presentan cambios degenerativos radiográficos en la articulación TMC, aunque algunas son asintomáticas²⁻⁴. Menos frecuentemente esta enfermedad afecta a los hombres (menos del 10%)³.

A menudo es bilateral, con predominio en la mano dominante.

Es una patología muy incapacitante, ya que produce dolor a la movilización del pulgar, disminución de la fuerza, pérdida de destreza en la pinza, limitación de la movilidad y deformidad progresiva de la columna del pulgar por aducción del primer dedo, subluxación radial de la base del primer metacarpiano y la consiguiente hiperextensión de la articulación metacarpofalangica⁵.

Una vez realizado el diagnóstico de artrosis TMC deberá aplicarse el tratamiento más idóneo. Este debe ser individualizado y consensuado con el paciente, explicando ventajas e inconvenientes de las técnicas propuestas⁴.

Antes de considerar la cirugía debería realizarse un tratamiento conservador previo. La utilización de uno u otro método va a depender fundamentalmente del dolor, parámetro subjetivo, que a veces no está ligado con los hallazgos radiográficos observados⁶.

La indicación principal de la cirugía es el paciente con artrosis sintomática de la base del pulgar en el que el tratamiento conservador ha fracasado.

Existen numerosas y específicas técnicas quirúrgicas; la elección de una u otra técnica viene determinada, entre otros factores, por la edad del paciente y la funcionalidad que debe ejercer su mano en sus actividades diarias, el estadio radiográfico de la enfermedad y la experiencia del cirujano sobre cada técnica en particular^{2, 4}.

La clasificación de Eaton y Littler está destinada a hacer una elección terapéutica racional entre los diferentes métodos en función de los estadios evolutivos radiológicos⁷.

Fue Gervis en 1949 el primer autor que describió una solución terapéutica definitiva de esta patología mediante la exéresis del trapecio⁸.

A partir de este momento han surgido múltiples variedades de tratamiento de la artrosis TMC con sus ventajas e inconvenientes, dependiendo de las circunstancias individuales de cada paciente y de cada enfermedad, no existiendo un consenso entre los especialistas de la técnica más idónea.

Una de las técnicas más utilizada en la actualidad para este tipo de patología es la exéresis completa del trapecio con reconstrucción ligamentosa e interposición de tejido blando.

Las artroplastias TMC también se han empleado para esta patología. Existen numerosos modelos, las primeras artroplastias utilizadas fueron las cementadas, De la Caffinière en 1973, los cuales permitían una conservación de la movilidad, fuerza de puño y pinza y evitaban el acortamiento del primer metacarpiano con un periodo de recuperación muy rápido, sin cerrar puertas en caso de fracaso a otras alternativas terapéuticas⁹, pero tienen el inconveniente de los problemas de aflojamiento sobre todo en la interfase cemento-hueso, las luxaciones y como cualquier prótesis al fracaso con el tiempo¹⁰.

El implante ideal debe permitir una reconstrucción articular anatómica, debe ser biocom-

patible, con un periodo de supervivencia largo, no cementado para evitar los problemas frecuentes de descementación o aflojamiento en la interfase cemento-hueso y no debería constituir la última solución terapéutica posible en caso de fracaso¹¹.

Las artroplastias de superficie de recubrimiento permiten una reconstrucción anatómica de la silla bicóncava de la articulación TMC pero tienen peores resultados porque precisan de un sistema ligamentoso sano para mantener la estabilidad de la prótesis, el cual no existe en caso de la rizartrosis ya que se lesiona al inicio de esta enfermedad¹².

La artroplastia total TMC tipo ARPE® fue diseñada en 1991 por J.J. Comtet y puede ser descrita como una prótesis de tipo esférico o rótula (ball and socket), directa, no cementada y no constreñida¹¹⁻¹³.

La fijación intraósea primaria es asegurada por un diseño anatómico de los componentes y el efecto press-fit, y la fijación secundaria por el recubrimiento de hidroxiapatita de la cúpula y el vástago metacarpiano. Este tipo de artroplastia parece ser el más evolucionado debido a todas las características y modificaciones introducidas para permitir un periodo de supervivencia a largo plazo¹⁴.

El objetivo de este estudio es evaluar si con este tipo de técnica se consiguen buenos resultados y determinar las modificaciones en la vía de acceso, técnica quirúrgica y cuidados postoperatorios que favorecen el éxito de la misma.

MATERIAL Y MÉTODO

Realizamos un estudio prospectivo protocolizado de todos los pacientes intervenidos de artrosis del pulgar mediante artroplastia total TMC no cementada tipo ARPE®, en la Unidad de Cirugía de la Mano del Hospital Clínico Universitario de Valladolid por el mismo cirujano, en el periodo comprendido entre julio de 1999 y diciembre del 2005, y con un seguimiento promedio de 53,8 meses (rango: 24-102).

A todos los pacientes se les realizó un protocolo preoperatorio y un seguimiento postoperatorio inmediato, a los 3 meses y una vez al año desde la colocación del implante. En es-

tos se hizo un estudio clínico y radiográfico exhaustivo.

Se estudiaron 140 artroplastias totales TMC no cementadas tipo ARPE® en 126 pacientes. De las muñecas intervenidas 132 corresponden a mujeres (94,3%) y 8 a hombres (5,7%). Con edades comprendidas entre 39-79 años con una edad media de 58,1 años. Su mano dominante fue la mano derecha en 124 pacientes (98,4%) y la mano izquierda en 2 pacientes (1,6%). La mano operada fue la derecha en 59 pacientes (46,8%), la izquierda en 53 pacientes (42,1%) y bilateral en 14 pacientes (11,1%). Todos los pacientes recibieron tratamientos previos, AINES, férulas, infiltración y rehabilitación.

El dolor de los pacientes fue evaluado preoperatoriamente según la escala analógica visual del dolor siendo de 6 en 7 muñecas (5%), de 7 en 38 muñecas (27,1%), de 8 en 45 muñecas (32,1%), de 9 en 32 muñecas (22,9%) y de 10 en 18 muñecas (12,9%). El valor medio de la fuerza de puño preoperatoria fue de 18,4 kg, la fuerza de pinza entre el pulpejo del primer y segundo dedo fue de 6,9 kg y el valor medio de la fuerza lateral fue de 6,6 kg. La movilidad promedio preoperatoria obtenida fue de 18° de antepulsión, 27° de retropulsión, 20° de aducción y 25° de abducción.

De las muñecas intervenidas, 59 (42,2%) presentaban otras patologías asociadas, que se resolvió en el mismo acto quirúrgico, como síndrome del túnel carpiano, dedos en resorte, tumores, enfermedad de De Quervain o enfermedad de Dupuytren.

La etiología de la rizartrrosis fue en 105 muñecas (75%) por artrosis primaria o esencial, en 34 muñecas (24,3%) por artrosis múltiple en otras articulaciones del aparato locomotor, en 1 muñeca (0,7%) por artritis reumatoide. Presentaban hiperextensión de la metacarpofalángica <10° 12 manos (8,6%) y 128 manos (91,42%) no presentaban afectación de la articulación metacarpofalángica.

Los criterios de inclusión del trabajo fueron pacientes tratados de artrosis TMC tipo III o IV de la clasificación de Eaton-Litler⁷, con sintomatología superior a 3 meses hasta años de evolución, que no mejora con el tratamiento conservador (AINES, rehabilitación, férulas u ortesis inmovilizadoras, infiltraciones...),

mediante artroplastia total no cementada tipo ARPE® con una evolución mínima de 24 meses. Se descartan: trabajadores manuales intensos y jóvenes, displasia grave del trapecio, déficit óseo en el trapecio, insuficiencia ósea importante, afectación >10° hiperextensión metacarpofalángica y graves artrosis peritrapeciales.

Para la evaluación clínica del dolor utilizamos la escala analógica visual del dolor (EVA) que puntúa de 0 (no dolor) a 10 (dolor insoponible). La movilidad fue medida mediante un goniómetro estándar partiendo de la posición neutra del dolor (10° de abducción y 30° de antepulsión respecto al eje del antebrazo) según los criterios de la Internacional Federation of Societies for Surgery of the Hand (IFSSH).¹⁵ La oposición se determinó según la cotación de Tubiana¹ con valores del 1 al 7 dependiendo donde alcanzaba el extremo distal del pulgar en máxima oposición. La fuerza fue medida de forma estandarizada mediante un dinamómetro Jamar (Jamar Hydraulic Hand Dynamometer) con el paciente sentado, con el brazo al lado del cuerpo, codo flexionado a 90° y en antebrazo en rotación neutra. Todas las mediciones se realizaron tres veces utilizando para este estudio el valor máximo medido.

Para la evaluación de las radiografías preoperatorias se utilizó la clasificación de Eaton-Litler⁷ de las muñecas intervenidas, 131 muñecas (93,6%) tenían una artrosis TMC tipo III y 9 muñecas (6,4%) tenían una artrosis TMC tipo IV. Se midió la subluxación TMC inferior de la carilla articular de la base del primer metacarpiano, para ello en una proyección radioló-

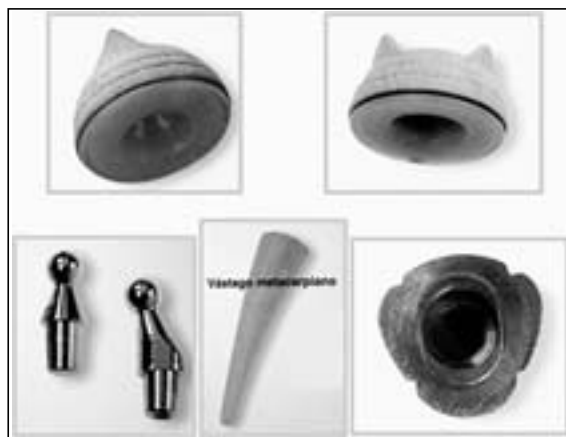

Figura 1: Componentes de la artroplastia ARPE®.

Tabla I - CARACTERÍSTICAS DE LA ARTROPLASTIA TRAPECIO-METACARPIANA TIPO ARPE®

Características	Prótesis de ARPE
Tipo de prótesis	Rótula, esférica o «ball and socket»
Centro de rotación	1, directo (en el trapecio)
Arco de movilidad	120°, no constreñida, se puede acomodar a las posibles variaciones de la inclinación del trapecio
Cemento	No cementada, recubierta de hidroxiapatita
Vástago metacarpiano	Aleación titanio recubierto de hidroxiapatita Adaptación anatómica: Curvatura palmar, Sección triangular, varios tamaños: 7, 8, 9,10, incremento de la anchura de la parte proximal
Cúpula del trapecio	Forma hemisférica con plano aplanado y 3 puntas triangulares. Aleación titanio recubierto de hidroxiapatita. Polietileno de alta densidad. 2 tamaños de 9 y 10 mm de diámetro. Collar de la cúpula que permite un mecanismo de soporte en el hueso periférico cortical
Efecto press-fit	Vástago: Forma cónica de la parte proximal del vástago Cúpula: componente interno ligeramente mayor que las superficies óseas
Dirección del cuello inclinado	La diáfisis del metacarpiano se sitúa lateral respecto al trapecio. El centro de rotación de la articulación no coincide con el eje longitudinal de la diáfisis del metacarpiano
Varios tamaños de longitud del cuello	Adecuar la longitud de la prótesis a la resección ósea y asegurar una tensión correcta de las partes blandas para conseguir un balance correcto entre la estabilidad y la movilidad
Cuello	Acero inoxidable. Ensamblaje cónico. 2 tipos de cuello: recto e inclinado. 2 longitudes: largo y mediano
Modularidad y versatilidad	Varios tamaños de cada uno de sus componentes, lo cual permite múltiples combinaciones de acuerdo a la morfología de la articulación para conseguir una buena movilidad y estabilidad

gica lateral para la articulación TMC se divide la base del metacarpiano en tres partes y se observa qué porcentaje se encuentra externo al margen radial del trapecio, en 55 muñecas (39,3%) fue menor de un tercio, en 83 muñecas (59,3%) fue entre un tercio y dos tercios y en 2 muñecas (1,4%) fue mayor de dos tercios. La presencia de osteofito cubital se observó en 102 TMC (72,9%). Se observó una displasia o alteraciones del trapecio en 86 muñecas (61,4%).

La artroplastia total TMC tipo ARPE®, es una prótesis modular y versátil, con diferentes tamaños del vástago metacarpiano, cuello y cúpula del trapecio. El cuello puede ser recto o inclinado. El par de fricción es metal-plástico. Y la cúpula esta hecha de polietileno con aleación de titanio recubierto de hidroxiapatita¹¹⁻¹³ (**Figura 1**).

La prótesis ha sido modificada desde 1991 en lo siguiente (**Tabla I**):

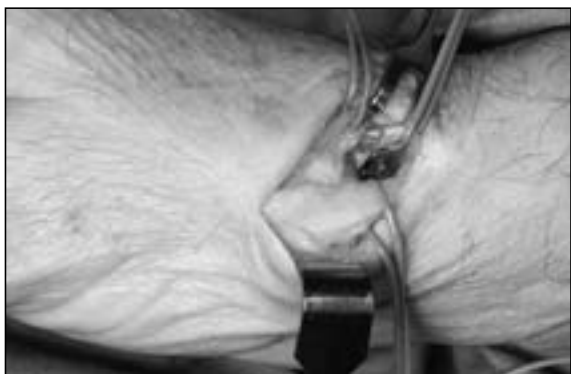


Figura 2: Acceso postero-externo. Separación del extensor pollicis brevis hacia dorsal, el abductor pollicis longus hacia palmar y de la arteria radial dorsal.

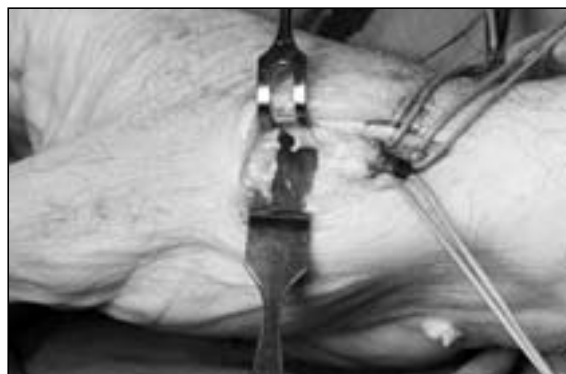

Figura 3: Visión de la trapezio-metacarpiana tras la osteotomía del metacarpiano.

- La anchura de la parte proximal del vástago metacarpiano ha sido incrementada para mejorar el soporte mecánico a este nivel.
- El tamaño de cuello corto ha sido eliminado para evitar el contacto con la cúpula durante la abducción completa y el aflojamiento del componente trapezoidal.
- El diseño del metal de la cúpula ha sido modificado después de un test mecánico experimental comparativo.

La técnica quirúrgica actualmente utilizada es por la vía de acceso postero-externa, aunque en los primeros 100 implantes utilizamos la vía antero-externa como aconsejaba su diseñador.

La vía postero-externa consiste en una incisión longitudinal dorsal siguiendo el eje del primer metacarpiano en la línea media del metacarpiano centrado nivel de la articulación TMC de unos 3 cm. Localización de las ramas sensitivas del nervio radial de forma sistemática que son separadas y protegidas (**Figura 2**). Localización del *extensor pollicis brevis* y del *abductor pollicis longus* que son separados, hacia dorsal el *extensor pollicis brevis* y el *abductor pollicis longus* hacia palmar. Localización de la rama dorsal de la arteria radial para protegerla durante la intervención. En casos de artrosis TMC difíciles aconsejamos disecar el recorrido completo de la rama dorsal hasta la parte distal del trapecio para evitar su lesión (**Figura 2**). Se realiza una artrotomía media realizando dos colgajos uno de base dorsal y otro de base palmar, respetando la inserción del tendón del *abductor pollicis longus*, preservando los colgajos capsulo-periostí-

cos despegados del metacarpiano y el trapecio para posteriormente poder reconstruirlos. Se realiza una osteotomía con sierra mecanizada frontal de la base del primer metacarpiano, comenzando por el lado radial en la parte más proximal de la base, con una angulación de 45° con el plano horizontal y con mayor resección de hueso en el lado cubital de alrededor de 5 mm. (**Figura 3**). Se inicia el fresado de la cavidad medular del primer metacarpiano con un punzón para progresivamente fresarlo con raspas de talla creciente hasta llegar al hueso cortical, siguiendo la dirección según el plano de la uña. Se coloca el vástago de prueba que habitualmente suele ser el del nº 8 ó 9. Separamos el metacarpiano con un Hoffman pequeño y así obtenemos una visión completa del trapecio en toda su cara distal. Resecamos los osteofitos periféricos y localizamos el centro geométrico del trapecio. En este punto se rompe la esclerosis con un punzón y será el centro de la cavidad que albergará la cúpula. Se amplía el orificio del punzón mediante cucharillas de creciente calibre hasta poder albergar en él la fresa pequeña correspondiente al instrumental que proporciona la casa comercial (**Figura 4**). Una vez fresado el orificio de la cúpula, se coloca el componente de prueba en él y se coloca el cuello. Se reduce la prótesis de prueba y se comprueba la longitud del pulgar, la angulación del cuello, la movilidad y la estabilidad de la artroplastia. Se cambia los implantes por los implantes definitivos, las marcas radiales del vástago tienen que seguir la dirección de la uña del pulgar y el cotilo con una inclinación de unos 20° en sentido radial y

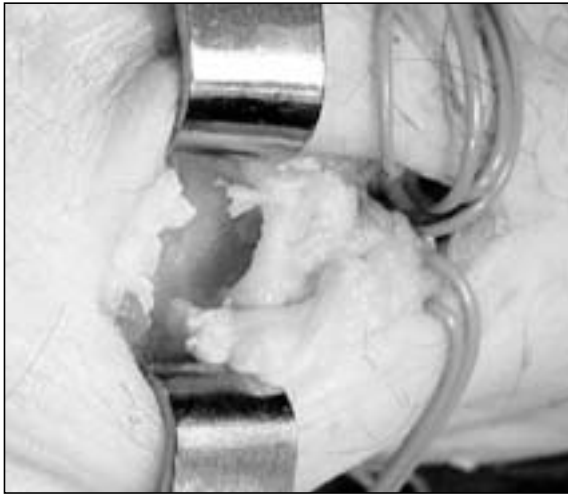

Figura 4: Visión del fresado de la cúpula en el trapecio.

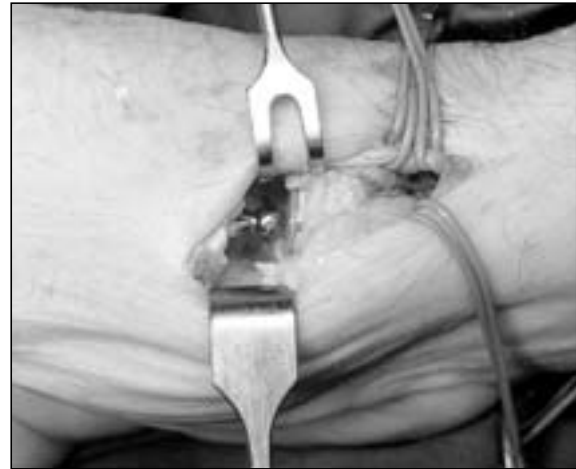

Figura 5: Resultado final de la artroplastia tipo ARPE®.

neutro en sentido palmar o dorsal. El cotilo definitivo para implantarlo nos ayudamos de dos pinzas de Kocher y una vez centrado lo impacamos en la dirección deseada, siempre abrazando el trapecio con los dedos del ayudante para evitar problemas de rupturas o estallidos (Figura 5). Después, se comprueba la estabilidad y la movilidad del implante definitivo. Cierre por planos reconstruyendo la cápsula articular, drenaje aspirativo y piel con sutura reabsorbible.

Cuidados postoperatorios: Se coloca una férula de yeso palmar bien almohadada inmovilizando la columna del pulgar durante 3 semanas. Al colocar el vendaje no se debe traccionar del pulgar para evitar la luxación de la prótesis. No hay que quitarlo para hacer curas a no ser que exista sintomatología de mucho dolor o inflamación.

ción del pulgar para evitar la luxación de la prótesis. No hay que quitarlo para hacer curas a no ser que exista sintomatología de mucho dolor o inflamación.

RESULTADOS

Todos los pacientes fueron intervenidos en régimen de Cirugía Mayor Ambulatoria, con anestesia troncular y pauta antibiótica previa a la intervención quirúrgica.

El dolor postoperatorio inmediato fue mínimo en todos los pacientes excepto en dos, uno

Tabla II - COMPARACIÓN DEL DOLOR SEGÚN LA EVA ENTRE EL PREOPERATORIO Y POSTOPERATORIO

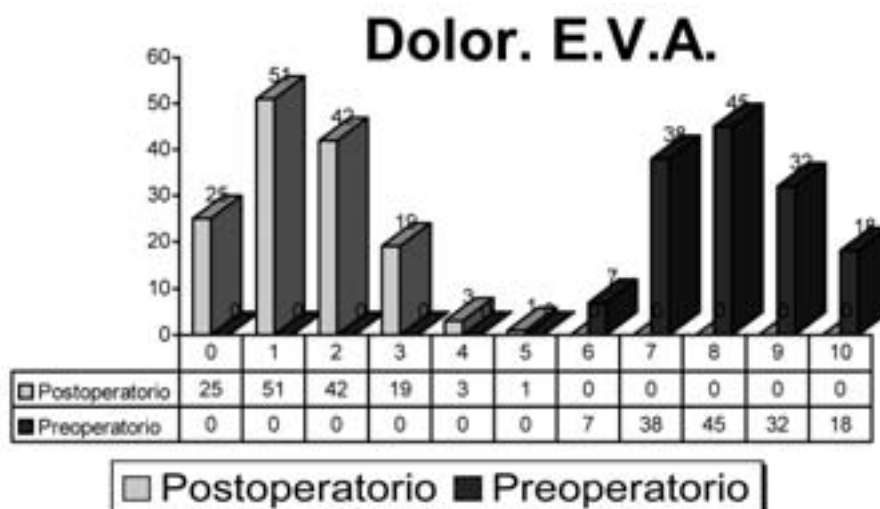


Tabla III - MOVILIDAD EN LA ÚLTIMA REVISIÓN

MOVILIDAD	ANTEPULSIÓN	RETROPULSIÓN	ABDUCCIÓN	ADUCCIÓN
	140	140	140	140
Media	21,7	34,2	31,9	23,5
Mínimo	17	15	22	10
Máximo	26	40	47	27

Tabla IV - OPOSICIÓN EN LA ÚLTIMA REVISIÓN SEGÚN LA ESCALA DE TUBIANA¹

TUBIANA	Frecuencia	Porcentaje
5	1	0,7
6	5	3,5
7	134	95,8
Total	140	100

Tabla V - FUERZA DE PUÑO EN LA ÚLTIMA REVISIÓN

FUERZA PUÑO	n= 140
Medio	26,5
Mínimo	9
Máximo	54

Tabla VI - FUERZA TRÍPODE, PINZA Y PINZA LATERAL EN LA ÚLTIMA REVISIÓN

	Fuerza trípode	Fuerza pinza	Fuerza lateral
Medio	9	8,5	9,3
Mínimo	5	5	5
Máximo	16	18	18

por una mala colocación de la férula de yeso (0,7%), otro por que se luxó la prótesis al colocar el vendaje y no nos dimos cuenta hasta la primera revisión.

Respecto a la evaluación del dolor, fuerza y movilidad en su última revisión: El dolor de los pacientes fue evaluado según la escala EVA del dolor comparándolo con el dolor preoperatorio según se muestra en la **Tabla II**. La movilidad obtenida viene detallada en la **Tabla III**¹⁵. La oposición la medimos según la escala de Tubiana¹ con los siguientes resultados (**Tabla IV**). La circunducción fue normal en 134 manos (95,7%) y parcial en 6 manos (4,3%). La fuerza de puño medida en la última revisión fue la referida en la **Tabla V**. La fuerza de pinza lateral, pinza trípode y pinza pulpejo 1º-2º dedo medida en la última revisión fue la referida en la **Tabla VI**. El índice carpometacarpiano medio obtenido fue de 0,79¹⁴.

No se observaron modificaciones de los resultados radiográficos respecto a los obtenidos en el postoperatorio inmediato. No se observaron signos de osteólisis radiográficos en la última revisión (**Figura 6**).

La valoración subjetiva del paciente en su última revisión tras la cirugía fue excelente en 64 pacientes (45,7%), buena en 66 pacientes (47,1%) y regular en 10 pacientes (7,1%). A la pregunta de ¿volvería a operarse de la misma patología tras los resultados obtenidos? 135 pacientes dijeron que sí (96,4%) y 5 pacientes que no (3,6%). Respecto al cuestionario DASH (Disability of the Arm, Shoulder and Hand)¹⁶, realizado a todos los pacientes, presentó un valor medio de 17,2 (rango: 2,1-43,3).

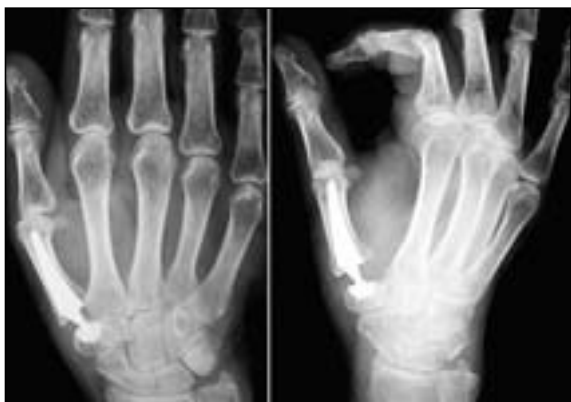

Figura 6: Resultado radiológico de la artroplastia tipo ARPE®.

COMPLICACIONES

Se realizó un análisis radiológico de los componentes de la artroplastia con el fin de valorar las posibles desalineaciones de los componentes protésicos.

Respecto a la profundidad de la cúpula en el trapecio, 139 cúpulas del trapecio se sitúan al borde del mismo (99,3%) y solo se observó una cúpula profundizada en el trapecio (0,7%). Respecto a la orientación de la cúpula del trapecio en sentido radio-cubital se observó la cúpula centrada en 114 artroplastias (81,4%), con desviación radial en 11 pacientes (7,9%) y con una desviación cubital en 15 pacientes (10,7%).

Respecto a la orientación de la cúpula del trapecio en sentido dorso-palmar se observó la cúpula centrada en 119 artroplastias (85%), con desviación dorsal en 4 pacientes (2,9%) y con una desviación palmar en 17 pacientes (12,1%). Respecto a la profundidad del vástago en el metacarpiano las 140 artroplastias se sitúan al borde del metacarpiano (100%).

No existía oblicuidad del vástago en 110 artroplastias (78,6%), en 29 artroplastias se observa oblicuidad del vástago (20,7%) y en 1 artroplastia una falsa vía del vástago (0,7%).

Solo en 3 pacientes la desalineación de los implantes, cúpula del trapecio, tuvo repercusión clínica al producirse la luxación de la prótesis.

Respecto a las complicaciones postoperatorias:

- No existió ninguna complicación general
- No existieron ninguna necrosis cutánea, hematoma o infección.

- Seis luxaciones protésicas (4,3%), una luxación producida al poner el vendaje en el quirófano que fue detectada al retirar el drenaje, se reintervino cambiando el cuello largo por medio al observar la prótesis algo constreñida; una luxación al retirar la férula de yeso antes de tiempo para curar la herida quirúrgica por tracción del pulgar precisando una reducción abierta; una luxación por falta de resección del osteofito cubital realizando reducción abierta con resección del osteofito cubital y cambio del cuello recto por inclinado; una luxación por desalineación del cótilo en un trapecio displásico con déficit de reserva ósea que la paciente no quiso reintervenirse para la reducción y 2 luxaciones postraumáticas, en una se realizó una reducción cerrada y en la otra una reducción abierta con cambio del cótilo por uno de mayor tamaño e injerto óseo esponjoso.
 - Dos fracturas del borde radial del trapecio intraoperatorios sin repercusión clínica (1,4%).
 - Una falsa vía del vástago metacarpiano (0,7%) la paciente no quiso reintervenirse.
 - Cuatro manos operadas presentaban molestias en la cicatriz (2,8%), por neuritis de la rama sensitiva del nervio radial, que fue desapareciendo a lo largo del tiempo, excepto en una paciente que todavía tiene molestias en la zona de la cicatriz (0,7%).
- Ninguno de los implantes ha tenido que ser retirado hasta el momento actual.

DISCUSIÓN

Hasta hace unos años no se le daba ninguna solución terapéutica definitiva a la artrosis TMC y su tratamiento era sintomático mediante inmovilización y analgesia. Fue a partir de los años cincuenta cuando empezaron a aparecer soluciones quirúrgicas con las que se conseguía suprimir el dolor y mejorar la funcionalidad del pulgar y con ello de toda la mano.

Las primeras soluciones eran muy simples y consistían en la extirpación del trapecio^{2, 4, 8}. Después se sustituía el trapecio por un ovillo

tendinoso del *flexor carpi radialis*, lo cual mejoraba la funcionalidad¹⁷. Luego aparecieron las tenosuspensiones, Burton-Pellegrini¹⁸, Zancolli¹⁹, Brunelli²⁰, Eaton- Litle⁷, Schecker²¹, en las que utilizando tendones de vecindad se intenta mantener la longitud y la fuerza del pulgar^{7, 18-21}.

Paralelamente se realizaba, y se sigue realizando en trabajadores de fuerza, la artrodesis TMC, consiguiendo mantener la longitud del pulgar y mejorar la fuerza, pero con los problemas de reducción de la movilidad del pulgar y de la aparición artrosis escafo-trapecio-trapezoidea con los años, pues existe una sobrecarga de esta articulación²²⁻²⁵.

Swanson propuso el uso de espaciadores de silicona lo cual evitaba la migración proximal del metacarpiano, favorecía una rápida recuperación y se conseguía una buena pinza del pulgar. Pero se publicaron numerosos casos de subluxación, rotura y de reacciones adversas a la silicona²⁶⁻²⁹.

En los años setenta aparecieron las artroplastias protésicas, de las que se toma como referencia la prótesis de De La Caffinière¹⁴. Con ellas, se conseguía mantener la longitud y apariencia del pulgar, la precisión de los movimientos y la fuerza de la pinza, no obstante se trataba de prótesis cementadas y constreñidas, con los inconvenientes de aflojamiento con el tiempo que esto supone. Asimismo, su autor refiere que hay que seleccionar muy bien los pacientes y realizar una técnica quirúrgica sistemática y precisa para conseguir buenos resultados¹⁴.

En 1991 Comtet diseñó una prótesis de tipo esférica, como la de De La Caffinière, pero con las ventajas de ser no cementada y no constreñida, lo cual mejoraba los resultados a largo plazo, en cuanto al aflojamiento, pero podían existir luxaciones¹².

En 1999, después de realizados múltiples procedimientos quirúrgicos sobre la artrosis TMC que tratábamos en el Servicio, nos inclinamos a colocar este tipo de implante porque consideramos que podía mejorar los resultados de esta enfermedad. Desde el principio, nos dimos cuenta que es importante delimitar unos criterios de inclusión para evitar las posibles complicaciones de esta técnica.

Los criterios de inclusión son en artrosis TMC tipo III de la clasificación de Eaton y Litle⁷, con buena calidad ósea en pacientes con actividad manual moderada¹⁴. Esta indicación no se debe plantear jamás de entrada, solo por fracaso de otros tratamientos.

Las contraindicaciones a la reconstrucción por una artroplastia TMC son trabajadores manuales intensos y jóvenes, displasia grave del trapecio o insuficiencia ósea importante del trapecio, afectación de la articulación metacarpofalángica con más de 10 grados de hiperextensión, graves artrosis peritrapezial¹⁴.

La mayoría de las complicaciones se deben a un error en la indicación y/o en la técnica quirúrgica. Otra consideración a tener en cuenta es que existe una curva de aprendizaje importante, ya que 5 de las 7 complicaciones graves, 4 luxaciones y la falsa vía del vástago metacarpiano se produjeron en los primeros 22 pacientes intervenidos.

Es precisa una técnica rigurosa y sistemática¹⁴. Nuestra experiencia en la utilización de estos implantes nos ha permitido introducir diferentes modificaciones tanto en la vía de acceso, como en la técnica quirúrgica que mejoran la colocación y el resultado a largo plazo de los implantes.

Empezamos colocando el implante por vía antero-externa como aconsejaba su diseñador, el Dr. Comtet. Al poco tiempo nos dimos cuenta que por esta vía la colocación del vástago se encontraba limitada por el borde palmar del trapecio y ello nos obligaba a forzar demasiado las raspas del vástago para no lesionar el referido borde palmar del trapecio. El resultado fue la colocación de algunos vástagos oblicuos con el extremo pegando a la cortical dorsal del metacarpiano. Circunstancia esta que no altera la funcionalidad del implante, pero que a la larga no tiene que ser beneficiosa.

Realizábamos, asimismo por consejo del diseñador, dos osteotomías paralelas, una en el primer metacarpiano de unos 3 mm., perpendicular a su eje longitudinal, y otra en el trapecio que resecaba los dos bordes de la silla de montar hasta el hueso subcondral.

A pesar de realizar osteotomía en los dos huesos, la visión general del trapecio era limitada y el espacio para la colocación de la cú-

pula era insuficiente. Esto provocaba algunas maniobras faltas de precisión para la colocación exacta de una cúpula press-fit. En algunas, aunque pocas ocasiones, tuvimos que lamentar roturas del borde palmar o radial del trapecio al colocar la cúpula. Tampoco nos parecía correcto dejar la cúpula rodeada de hueso esponjoso sin ningún apoyo firme en hueso subcondral, pues a lo largo del tiempo podría movilizarse.

La osteotomía del metacarpiano nos parecía insuficiente al ver algunos controles radiográficos, y comprobar clínicamente, que chocaban las bases del primero y segundo metacarpiano, con el riesgo de una posible luxación.

El punto central de fresado del orificio para la cúpula se calculaba con un cuello especial que se colocaba sobre la prueba del vástago y que tenía forma de punzón. Con este punzón se horadaba el aludido centro presionando axialmente sobre el dedo pulgar. Esta maniobra era totalmente imprecisa porque podía variarse el centrado según se colocara el pulgar en una u otra posición. También abandonamos pronto esta práctica y la sustituimos por la búsqueda del centro geométrico del trapecio reseca los osteofitos que pueden alterar sus dimensiones reales.

No obstante, hay que decir que a pesar de las dificultades enumeradas, todas ellas podían solventarse con pericia quirúrgica y por la vía antero-externa hemos colocado 100 de los 140 implantes y los resultados finales son excelentes.

Estas modificaciones son:

- La vía de acceso postero-externo es superior, en nuestra experiencia, a la vía antero-externa que preconizaba el diseñador¹⁴, porque permite una exposición perfecta de la articulación y una preparación más adecuada de las superficies articulares, para ello:
 - Es necesario localizar y rechazar las ramas sensitivas del nervio radial, determinar los tendones del *extensor pollicis brevis* y del *abductor pollicis longus* y localizar la rama dorsal de la arteria radial.
 - Tallar la cavidad medular del metacarpiano en buena posición. Esto era más dificultoso en la vía antero-externa al

chocar la raspa o el implante con el trapecio. De esta manera, se evitan las desalineaciones del metacarpiano oblicuadas en sentido radio-cubital.

- Tener una buena visión del trapecio en su conjunto y una gran accesibilidad para la colocación de la cúpula del trapecio¹⁴.
- Modificaciones en la osteotomía del metacarpiano:
 - La osteotomía de la base del metacarpiano preconizada por Comtet es de unos 2 mm y perpendicular al eje longitudinal del metacarpiano. Actualmente realizamos una osteotomía del metacarpiano oblicua a 45°, sin resección en el lado radial y con mayor resección de hueso en el lado cubital, que nos permite movilizar mejor la base del metacarpiano, nos da mayor accesibilidad a la hora de colocar los componentes protésicos y además evita el choque entre el primero y segundo metacarpianos en los movimientos de aducción y retropulsión del pulgar¹⁴.
- Modificaciones en la preparación del trapecio:
 - La vía de acceso pósterio-externo nos facilita más la visualización de la superficie articular del trapecio y nos permite una mejor localización del centro geométrico del mismo, así como el fresado y la orientación de la cúpula¹⁴.
 - Es importante la resección de los osteofitos alrededor del trapecio para no confundirse en la localización de su centro geométrico.
 - Resecar el osteofito cubital con el fin de evitar el choque del implante con este que puede luxar la prótesis¹⁴.
 - Al principio realizábamos una osteotomía de 2-3 mm del trapecio que progresivamente hemos ido disminuyendo y actualmente no llevamos a cabo para preservar el hueso cortical subcondral donde se apoya la cúpula protésica.
- La utilización de cuello inclinado favorece una reconstrucción más anatómica y una biomecánica de la articulación protésica similar a la articulación TMC normal.

- La inmovilización postoperatoria se ha ido reduciendo cada vez más para dejar libres las articulaciones no implicadas.

Nuestro estudio demuestra que estas artroplastias tienen buenos resultados en cuanto al aspecto estético y longitud del pulgar, la movilidad, fuerza de puño y pinza, precisión de la pinza, alivio del dolor y grado de satisfacción de los pacientes aproximándose a los valores de la población normal.

Otra ventaja de esta técnica es la recuperación rápida de estos pacientes (6-8 semanas), con mínimo dolor postoperatorio inmediato.

En la mayoría de estos pacientes no precisan de fisioterapia postoperatoria para la recuperación funcional, recuperando por si solos la movilidad de la articulación.

Existe una supervivencia a medio plazo (5-8 años) del 100% de los implantes en nuestra serie.

Las pequeñas desalineaciones de los componentes protésicos se toleran sin que exista una repercusión clínica en los pacientes, sobre todo las del vástago metacarpiano.

En caso de fracaso de la prótesis se pueden aplicar cualquiera de las otras opciones terapéuticas, trapecectomía, artroplastia de resección-interposición, artroplastia de resección-suspensión, gracias a que las resecciones óseas son mínimas. En caso de no poder extirpar el vástago porque se encuentre bien integrado en el metacarpiano, puede dejarse pues se trata de un implante modular.

CONCLUSIONES

La evaluación a medio plazo de la artroplastia total no cementada tipo ball and socket de ARPE® confirma que puede ser una alternativa quirúrgica en la artrosis TMC tipo III de Eaton y Littler⁷, teniendo en cuenta el período de aprendizaje.

Para obtener un buen resultado es necesario conocer las posibles complicaciones que pueden aparecer, utilizar la vía de acceso, técnica quirúrgica y cuidados postoperatorios idóneos.

BIBLIOGRAFÍA

1. Tubiana R. Architecture and Functions of the hand. En: The Hand. Tubiana R (Ed). Vol. 4. Paris: Masson, 1981; 65-73.
2. Saffar P. Arthritis of the base of the thumb. En: The Hand. Tubiana R (Ed). Vol. 5. Philadelphia: W. B. Saunders Company, 1993; 395-417.
3. Armstrong AL, Hunter JB, Davis TRC. The prevalence of degenerative arthritis of the base of the thumb in postmenopausal women. J Hand Surg Br, 1994; 19: 340-1.
4. Proubasta IR, Itarte JP, Lamas CG et al. Artrosis de la base del pulgar. Arthros, 2004; 1: 9-22.
5. Pellegrini VD. Osteoarthritis of the thumb trapeziometacarpal joint: a study of the pathophysiology of articular cartilage degeneration. II. Articular wear pattern in the osteoarthritic joint. J Hand Surg Am, 1991; 16: 975-82.
6. Tomaino MM, King J, Leit M. Thumb basal joint arthritis. En: Green's Operative Hand Surgery. 5ª Ed. Vol. 1. New York: Elsevier, Churchill Livingstone, 2005; 461-485.
7. Eaton R, Littler JW. Ligament reconstruction for the painful thumb carpometacarpal joint. J Bone Joint Surg Am, 1973; 55: 1655-61.
8. Gervis WH. Excision of the trapezium for osteoarthritis of the trapezio-metacarpal joint. J Bone Joint Surg Br, 1949; 31: 537-9.
9. De la Caffinière JY. Prothèse totale trapézométacarpienne. Rev Chir Orthop, 1974; 60: 299-308.
10. Chakrabarti AJ, Robinson HN, Gallagher P. De la Caffinière thumb carpometacarpal replacements. J Hand Surg Br, 1997; 22: 695-8.
11. Brutus JP, Kinnen L. Remplacement prothétique total trapézométacarpienne au moyen de la prothèse ARPE dans le traitement de la rhizarthrose: notre expérience á court terme dans une série personnelle de 63 cas consécutifs. Chir Main, 2004; 23: 224-8.
12. Comtet JJ. ARPE Protheses. Hand Artroplasties, London: Martin-Dunitz, 2000; 249-56.
13. Isselin J. Prothèse ARPE: resultants preliminaires. Chir Main, 2001; 20: 89-92.
14. De la Caffinière JY. Facteurs de longévité des prothèses totales trapézométacarpiennes. Chir Main, 2001; 20: 63-7.
15. Atlas de anatomía de superficie y de movilidad articular. Terminology for Hand Surgery, IFSSH, International Federation of Societies for Surgery of the Hand, Haucourt Health Sciences, 2001; 5: 108-113.

16. Rosales RS, Delgado EB, Dies de la Lastra-Bosch I. Evaluation of the Spanish version of the DASH and carpal tunnel syndrome health-related quality-of-life instruments: cross-cultural adaptation process and reliability. *J Hand Surg Am*, 2002; 27: 334-43.
17. Froimson AI. Tendon arthroplasty of the trapeziometacarpal joint. *Clin Orthop*, 1970; 70: 191-9.
18. Burton RI, Pellegrini VD Jr. Surgical management of basal joint arthritis of the thumb: Part II. Ligament reconstruction with tendon interposition arthroplasty. *J Hand Surg Am*, 1986; 11: 324-32.
19. Zancolli EA, Zancolli ER, Cagnone JC. Rizartrrosis del pulgar. Tratamiento quirúrgico en estados iniciales y tardíos. *Rev Iberamer. Cir Mano*, 2000; 27: 8-18.
20. Brunelli G, Monini L, Brunelli F. Stabilization of the trapeziometacarpal joint. *J Hand Surg Br*, 1989; 14: 209-12.
21. Scheker LR. Artroplastia de suspensión dinámica en la osteoartritis trapecio-metacarpiana. *Rev Iberamer Cir Mano*, 2000; 27: 19-30.
22. Carroll RE. Arthrodesis of the carpometacarpal joint of the thumb. A review of patients with a long postoperative period. *Clin Orthop*. 1987; 220: 106-110.
23. Fulton DB, Stem PJ. Trapeziometacarpal arthrodesis in primary osteoarthritis: a minimum two-year follow-up study. *J Hand Surg Am*, 2001; 26: 109-14.
24. Muller GM. Arthrodesis of the trapecio-metacarpal joint for osteoarthritis. *J Bone Joint Surg Am*, 1949; 31: 540-2.
25. Rosello MI, Bertolotti P, Costa M et al. Tratamiento quirúrgico della rizoartrosi: L'artrodesi. La rizoartrosi. Monografie della Societa Italiana di Chirurgia della Mano. Fidenza-Parma: Casa Editrice Mattioli, 1996; 95-103.
26. Lluch A. Silicone spacer. *Hand Arthroplasties*. London: Martin-Dunitz, 2000; 27.
27. Peimer CA. Long-term complications of trapeziometacarpal silicone arthroplasty. *Clin Orthop.*, 1987. 220: 86-98.
28. Swanson AB, de Groot Swanson G, Watermeier JJ. Trapezium implant arthroplasty. Long term evaluation of 150 cases. *J Hand Surg Am*, 1981, 6: 125-41.
29. Swanson AB. Silicone -rubber implants for replacement of arthritic or destroyed joint in the hand. *Surg Clin North Am*, 1968; 48: 1113-7.