

Artrodesis radiocarpiana con exéresis del piramidal y del polo distal del escafoides como tratamiento de la artrosis radiocarpiana secundaria a fracturas de radio distal

J. L. ORBAY⁽¹⁾, I. GARCÍA CEPEDA⁽²⁾, I. INDRIAGO⁽³⁾

⁽¹⁾DIRECTOR DEL MIAMI HAND CENTER (USA)

⁽²⁾SERVICIO CIRUGÍA ORTOPÉDICA Y TRAUMATOLOGÍA. HOSPITAL VIRGEN DE LA VEGA. SALAMANCA

⁽³⁾COORDINADOR ACADÉMICO Y DIRECTOR DEL LABORATORIO DE ARTROSCOPIA DEL MIAMI HAND CENTER (USA)

Correspondencia:

Dr. Ignacio García Cepeda

Avda. Raimundo de Borgoña, nº 1, portal 6, 1º A

37005 Salamanca

Tel.: 679 450 628

e-mail: ignaciocepeda@hotmail.com

Introducción:

En el tratamiento quirúrgico de la artropatía degenerativa de la articulación radiocarpiana, se han descrito multitud de intervenciones, ninguna de las cuales ha conseguido unas características similares a la muñeca contralateral.

El objetivo del estudio es comprobar los beneficios de asociar la exéresis del piramidal y del polo distal del escafoides en la artrodesis radioescafosemilunar.

Material y métodos:

Realizamos un estudio retrospectivo de 26 pacientes intervenidos mediante artrodesis radioescafosemilunar con exéresis del polo distal del escafoides y del piramidal para tratar la artrosis radiocarpiana que padecían. La edad media de estos pacientes era de 43,5 años (rango 25-68). Todos ellos tenían historia previa de fractura del extremo distal del radio, siendo el periodo de seguimiento medio de 45 meses (rango 18-72). La valoración de cada paciente se realizó midiendo el rango de movilidad, la

Introduction:

There are many procedures described in the surgical treatment of the degenerative arthropathy of the wrist-joint. However, their results have never been as good as those of the contralateral wrist.

The objective of our study is to assess the benefits of combining the excision of the triquetral bone and the scaphoid distal pole in case of radio-scaphoid-lunate arthrodesis.

Material and methods:

We carried out a retrospective study with 26 patients who underwent radio-scaphoid-lunate arthrodesis with excision of the scaphoid distal pole and the triquetral bone, in order to treat the wrist arthrosis they suffered. The average age of the patients was 43.5 years (range 25-68). They all presented a previous record of distal radius fracture, with a mean tracking period of 45 months (range 18-72). The assessment of each patient was done measuring the range of motion, the pressure strength, the pain and the radiological confirmation of the fusion.

fuerza de prensión, el dolor y la confirmación radiológica de la fusión.

Resultados:

El arco de movilidad objetivado fue de 45° de extensión, 36° de flexión, 26° de desviación cubital y 15° de desviación radial. La fuerza obtenida fue del 72%, comparándola con la muñeca contralateral. Diecinueve pacientes presentaron un alivio completo del dolor después de la operación, 4 refirieron un dolor leve y 3 un dolor moderado. No se observó la aparición, en ninguno de los pacientes, de signos radiológicos degenerativos en la articulación mediocarpiana ni de pseudoartrosis.

Discusión y conclusiones:

Partiendo de la premisa que cualquier intento de solucionar quirúrgicamente la artropatía degenerativa de la articulación radiocarpiana va a ir acompañado de una limitación de la movilidad, la resección del polo distal del escafoides junto con la del piramidal en la artrodesis radioescafosemilunar, aumenta la movilidad sin disminuir la estabilidad, produciendo al mismo tiempo un alivio del dolor junto con una disminución significativa de la morbilidad.

Palabras clave: *Artrodesis parcial, Artrosis Radiocarpiana, Exéresis escafoides, Exéresis piramidal.*

Results:

The range of motion registered was 45° in extension, 36° in flexion, 26° in cubital deviation and 15° in radial deviation. We registered a strength of 72%, compared with the contralateral wrist. Nineteen patients presented a total absence of pain after surgery, 4 patients presented mild pain, and 3 patients presented moderate pain. None of the patients presented pseudoarthrosis or degenerative radiological signs in the wrist joint.

Discussion and conclusions:

We start from the hypothesis any attempt of treating the degenerative arthropathy of the wrist joint surgically is accompanied by a reduction in the mobility. The resection of the scaphoid distal pole and the triquetral bone in the radio-scaphoid-lunate arthrodesis increases mobility without reducing the stability. It also alleviates pain and significantly reduces morbidity.

Keywords: *Partial arthrodesis, Wrist arthrosis, Excision of the scaphoid, excision of the triquetral bone.*

Rev. Iberam. Cir. Mano – Vol. 35 • Núm. 1 • Mayo 2007 (23-30)

INTRODUCCIÓN

La artrosis radiocarpiana es una patología de origen fundamentalmente traumático o inflamatorio y que en ocasiones produce dolor incapacitante al paciente. Fracturas intraarticulares con leve desplazamiento pueden producir, con el transcurso del tiempo, cambios degenerativos en la articulación radiocarpiana¹. Inicialmente el tratamiento se basa en medidas conservadoras como muñequeras, infiltraciones con corticoesteroides, baños con parafina y antiinflamatorios no esteroideos (AINE)². Una vez que estas medidas no han conseguido aliviar el dolor se debe pasar al tratamiento quirúrgico, el cual tiene pocas opciones de conseguir mantener el movimiento, la fuerza, eliminar el dolor y ser duradero al mismo tiempo. Dentro del tratamiento quirúrgico se han descrito muchas posibilidades como:

— Los implantes de silicona, que si bien al principio lograban reducir el dolor y aumentaban el rango de movimiento, producían, en un alto porcentaje de casos, una sinovitis junto con la tendencia a la subluxación en el transcurso del tiempo³⁻⁵.

— La carpectomía proximal, la cual permite un arco de movimiento muy amplio pero necesita una articulación entre el semilunar y la fosa del semilunar del radio distal que este libre de artrosis. Aún cumpliendo con esta premisa, se han descrito algunos casos con una importante inestabilidad residual en la muñeca⁶⁻⁷.

— La artroplastia total de muñeca, panacea en otras articulaciones, pero que en la muñeca y especialmente en sujetos con altas demandas funcionales, no ha resultado ser válida, a pesar de conservar un buen arco de movimiento y eliminar el dolor^{2, 8}.

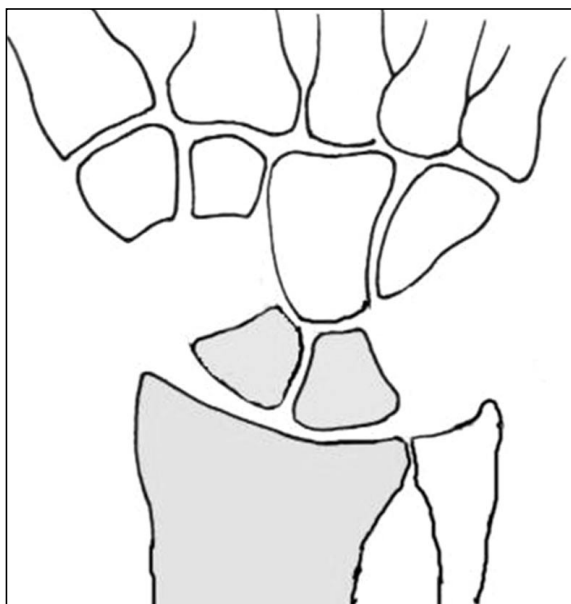


Figura 1: Esquema ilustrativo.

— La denervación de la muñeca, con la que no se han conseguido resultados favorables en fracturas del extremo distal del radio antiguas ni en artrosis evolucionadas⁹.

— La artrodesis total de muñeca, que fija las articulaciones artrósicas, es una alternativa casi definitiva. Sin embargo, presenta el gran inconveniente de limitar, en gran medida, el movimiento global de la mano al mismo tiempo que se pierde fuerza. Por ello, es rechazada por la mayoría de los pacientes a pesar de que elimina el dolor y estabiliza la articulación.

Parece más lógico entonces, en aquellos casos con artrosis limitada a la articulación radiocarpiana, con la articulación mediocarpiana normal, fusionar solamente parte de la primera fila del carpo al radio y no sacrificar el movimiento que realiza la articulación mediocarpiana. Lo más importante, antes de realizar esta operación, es valorar el estado de la articulación entre el hueso grande y el semilunar, porque va a ser la encargada de cumplir la función que tenía la articulación radiocarpiana. Este procedimiento debe incluir la exéresis del piramidal y del polo distal del escafoides para aumentar el rango de movimiento, disminuir la frecuencia de artrosis en la articulación mediocarpiana, aliviar el conflicto cinemático cubito-

carpiano y minimizar la frecuencia de complicaciones (**Figura 1**).

Por lo tanto, el objetivo de nuestro estudio fue realizar un procedimiento quirúrgico que no limitara de forma incapacitante la movilidad ni la fuerza, que aportara estabilidad, eliminase el dolor, que permitiera una recuperación precoz y que mejorara globalmente los resultados obtenidos con las técnicas habituales utilizadas para la misma patología.

MATERIAL Y MÉTODOS

Se estudiaron 26 pacientes, de los que 18 eran hombres y 8 mujeres, con una edad media de 43,5 años (rango 25-68) en el momento de la operación. Todos los casos fueron intervenidos en el Miami Hand Center (USA) entre Febrero de 1998 y Octubre de 2004. El plazo de tiempo transcurrido, desde la fractura del extremo distal del radio hasta la intervención quirúrgica, osciló entre 0 y 24 meses. Los pacientes presentaban dolor y limitación funcional en la muñeca, con diagnóstico clínico y radiológico de artrosis radioescafosemilunar, sin evidencia radiológica, ni bajo visión directa en el acto quirúrgico, de cambios degenerativos en la articulación entre hueso grande y semilunar. El seguimiento postoperatorio se realizó al mes, a los 2 y 3 meses, al año, y a los 2 y 4 años de la intervención, con una media de 45 meses (intervalo 18-72 meses).

La valoración de los pacientes se realizó midiendo bilateralmente en el preoperatorio y en el seguimiento evolutivo, el rango de movilidad con un goniómetro, la fuerza de prensión con un dinamómetro de Jamar y el dolor con la escala analógica visual (EAV)¹⁰, junto con la confirmación radiológica de la fusión mediante las proyecciones estándar anteroposterior y lateral. El resultado obtenido globalmente en cada paciente se clasificó según el sistema de Minami y Ogino¹⁰, en excelente, bueno, regular y malo, añadiéndole además, el resultado radiológico, según se consiguiese, o no, la artrodesis. (**Tabla I**).

Tabla I - VALORACIÓN CLÍNICO-RADIOGRÁFICA DE LOS RESULTADOS POSTOPERATORIOS (ADAPTADA DE MINAMI Y OGINO¹⁰)

Clasificación	Fusión	Dolor	Movimiento	Fuerza
Excelente	Artrodesis	Ninguno	> 50%	> 70%
Bueno	Artrodesis	Leve	50-30%	70-50%
Regular	Artrodesis	Moderado	30-20%	50-30%
Malo	Seudoartrosis	Intenso	< 20%	< 30%

TÉCNICA QUIRÚRGICA

Se realiza una incisión dorsal sobre la muñeca en la línea media. Después de disecar cuidadosamente los dos colgajos de piel para evitar lesionar las ramas sensitivas de los nervios radial y cubital, se abre longitudinalmente el retináculo extensor a nivel del tercer compartimiento. Para exponer la cápsula articular radiocarpiana dorsal, se luxa y retrae el tendón del *extensor pollicis longus* y los extensores del carpo (*extensor carpi radialis longus y brevis*) hacia el lado radial, mientras que el *extensor indicis proprius* y el *extensor digitorum communis* se retraen cubitalmente. A continuación, se realiza una incisión transversal sobre la capsula dorsal en la articulación entre semilunar, polo proximal de escafoides y radio, y una segunda incisión transversal sobre la articulación medio-carpiana para evaluar la articulación entre el hueso grande y semilunar. Se reseca el polo distal del escafoides, el piramidal y las superficies articulares del radio distal, del polo proximal del escafoides y del semilunar, hasta llegar a hueso esponjoso. Seguidamente, y con el fin de conservar la longitud de la muñeca, se rellena el espacio radioescafosemilunar con injerto de hueso proveniente del piramidal y del polo distal del escafoides resecaos. Se fija temporalmente, con agujas de Kirschner, las articulaciones radio-polo proximal del escafoides y radiosemilunar, y se verifica radiográficamente la correcta posición para la artrodesis. Una vez confirmada la orientación, se sustituyen las agujas de Kirschner por 2 tornillos canulados de 3 mm. pasados desde el reborde radial del radio hacia la articulación, haciendo agarre en el polo pro-

ximal del escafoides y el semilunar, respectivamente. Las cabezas de los tornillos se introducen lo máximo posible para que no interfieran con los tendones extensores (**Figura 2**).

En el postoperatorio se inmoviliza al paciente con yeso braquiopalmar durante 2 semanas, bloqueando la pronosupinación y, a continuación, durante 4 semanas más, con yeso antebraquiopalmar. A partir de ese momento, se le indica una férula de uso a tiempo parcial y se le permite hacer movimientos pasivos y activos controlados a partir de las 6 semanas, momento en el que se da inicio la fisioterapia asistida.

RESULTADOS

La movilidad media obtenida fue de 45° de extensión (rango 52-30), 36° de flexión (rango 45-22), 26° de desviación cubital (rango 35-15) y 15° de desviación radial (rango 20-8), y en

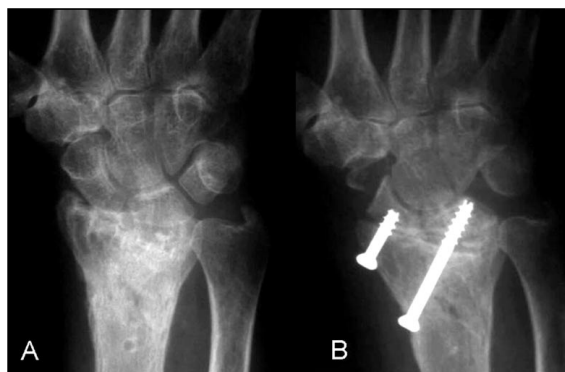

Figura 2: Artrosis radiocarpiana secundaria a una fractura del radio distal. A) radiografía anteroposterior preoperatoria. B) Control radiográfico a los 6 meses de realizar una artrodesis radioescafosemilunar.

Tabla II - DATOS DE LOS PACIENTES

Caso	Género	Edad	Dolor (0-3)*	Seguimiento meses	Rango de movimiento preoperatorio/postoperatorio			
					Flexión	Extensión	Desviación Radial	Desviación Cubital
1	H	39	0	30	30/40	60/50	10/18	25/30
2	H	52	0	48	25/35	45/45	20/15	15/25
3	H	57	0	56	35/42	60/50	5/18	20/30
4	H	66	1	64	25/30	45/38	20/10	15/22
5	M	40	0	51	30/36	40/50	10/15	20/27
6	H	25	0	20	35/45	45/52	15/20	30/35
7	H	68	2	54	15/22	25/30	15/8	10/15
8	H	35	0	50	40/44	40/50	10/20	25/34
9	H	54	1	72	25/30	50/40	15/10	15/20
10	M	33	0	50	35/40	55/48	10/20	25/30
11	H	55	2	60	20/25	50/35	15/10	20/17
12	H	28	0	40	30/40	45/50	15/20	20/30
13	H	45	0	46	30/38	35/45	5/15	15/25
14	M	29	0	18	35/40	40/49	10/15	25/30
15	M	53	2	51	25/25	45/34	15/10	20/15
16	H	47	0	38	30/40	55/51	5/18	20/30
17	H	38	0	36	35/41	45/52	10/15	25/30
18	H	53	0	45	25/35	40/48	5/15	15/25
19	M	45	1	50	25/30	50/40	15/10	20/20
20	H	35	0	40	30/40	55/48	10/15	20/28
21	M	38	0	48	35/40	45/45	10/15	20/28
22	H	26	0	38	40/45	40/50	15/20	30/30
23	H	44	0	41	30/38	50/45	10/18	25/34
24	H	35	1	54	25/30	45/40	20/10	15/22
25	M	45	0	40	40/35	40/40	10/15	15/20
26	M	46	0	30	25/30	35/45	15/15	20/24

*Escala de dolor de Minami y Ogino¹⁰: 0 = ausente, 1 = leve, 2 = moderado, 3 = intenso.

cuanto a la fuerza, se obtuvo un valor medio del 72% (56% preoperatorio) comparado con la muñeca contralateral (rango 62-79%) (Tabla II).

Durante el seguimiento postoperatorio se valoró radiológicamente la presencia de signos precoces de artrosis mediocarpiana como la esclerosis subcondral y el estrechamiento del es-

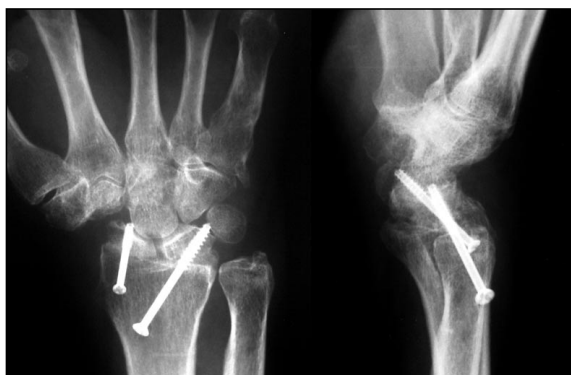

Figura 3: Radiografías anteroposterior y lateral del paciente reintervenido por excesiva longitud del tornillo.

pacio articular, sin que se observara ningún caso de aparición de cambios degenerativos en dicha articulación. Tampoco hubo ningún paciente que presentara ni clínica ni radiológicamente conflicto cubitocarpiano.

Todos los pacientes refirieron mejoría de su dolor después de la operación. De los 26 pacientes, 19 presentaron un alivio completo de la sintomatología dolorosa, 4 un dolor leve y 3 un dolor moderado. Asimismo, no se evidenció radiológicamente pseudoartrosis en ninguno de los casos. Sin embargo, uno de los pacientes presentó un retardo de consolidación, que se trató conservadoramente con estimulador óseo (Exogen system Smith&Nephew) consiguiendo la fusión a los 3,5 meses. También se observó en el control radiológico postoperatorio de un paciente, que uno de los tornillos atravesaba la articulación entre el hueso grande y el semilunar. En ese caso el paciente fue reintervenido para cambiar el tornillo, sin que se evidenciara artrosis en la articulación mediocarpiana en el seguimiento (**Figura 3**). Todos los pacientes, que eran trabajadores en activo se reincorporaron a su trabajo habitual a los 4 meses de la intervención.

El resultado obtenido, según la escala anteriormente descrita fue de excelente en 18 casos, bueno en 5 y regular en 3.

DISCUSIÓN

Las artrodesis parciales en la muñeca se basan en eliminar las superficies articulares artrósicas que son la causa del dolor¹¹⁻¹⁵, estabilizar

el déficit ligamentoso que en ocasiones existe, preservar un arco de movimiento útil, y utilizar las superficies articulares intactas restantes para redistribuir la carga⁶. La artrodesis radioescafosemilunar es una técnica que consigue aliviar el dolor y limitar menos la movilidad que la artrodesis total, pero que presenta el inconveniente de una tasa importante de complicaciones, que hay que asumir. En este sentido, Meyerdieks y Mosher⁸ midieron la pérdida de movilidad en cadáveres en las artrodesis radio-carpianas y la cuantificaron en un 55% comparado con el 27% de las artrodesis entre la primera y la segunda hilera del carpo. Estos valores “in vivo” aumentarían más por la cicatrización de los tejidos blandos^{8, 16}. Posteriormente, los estudios de Bach⁶, Minami¹⁰ y Nagy¹⁷ cuantificaron la movilidad residual que dejaba el procedimiento y la preocupante tasa de complicaciones que observaron en cuanto a la aparición de artrosis mediocarpiana, fractura de escafoides y pseudoartrosis. Por todo ello, se introdujeron modificaciones a la técnica original con el fin de minimizar estos problemas. Y así, McCombe et al.¹⁶ en cadáveres, y la serie de García-Elías et al.¹⁸, demostraron que la exéresis del polo distal del escafoides no sólo disminuye la frecuencia a largo plazo de artrosis mediocarpiana sino que aumenta la flexión y la desviación radial de la muñeca. Esto es debido a que la fijación del escafoides al radio produce un problema cinemático importante a nivel de la articulación escafo-trapezio-trapezoidea, de tal forma que se produce un bloqueo de gran parte del movimiento que puede hacer la mediocarpiana, que se soluciona al reseca el polo distal del escafoides. A este gesto quirúrgico nosotros le hemos añadido la exéresis del piramidal que impide el conflicto cubitocarpiano, al mismo tiempo que mejora la movilidad y no genera inestabilidad.

Teniendo en cuenta el rango de movilidad necesario para desarrollar la mayoría de las actividades, establecido por Brumfield y Champoux¹⁹ (10 de flexión y 35 de extensión) y por Palmer et al.²⁰ (5 de flexión, 30 de extensión, 10 de desviación radial y 15 de desviación cubital), los resultados de nuestra serie superan esos niveles mínimos y mejora la movilidad de otras series publicadas^{6, 10, 17}, gracias a la exé-

resis del piramidal y del polo distal del escafoides, respectivamente.

Comparado con el trabajo de Nagy y Büchel¹⁷ y Bach et al.⁶ no hemos encontrado una tasa de complicaciones tan alta como estos autores. La modificación que hemos realizado a la técnica impide que el polo distal del escafoides bloquee sobre todo la flexión y la desviación radial¹⁸, al mismo tiempo que disminuye la frecuencia de aparición de cambios degenerativos en la articulación mediocarpiana. Además, se impide la aparición de fracturas en la cintura del escafoides y se obtiene una menor tasa de pseudoartrosis en la articulación radioescafoidea, al recibir menos sobrecarga mecánica. La utilización de tornillos de compresión, también ha colaborado para que definitivamente la tasa de pseudoartrosis disminuya de forma significativa y que no se produzcan las complicaciones derivadas del uso de agujas de Kirschner. Al mismo tiempo, disminuye la necesidad de extraer injerto óseo de la zona metafisaria del radio o de otra localización, pues se puede obtener a partir del piramidal y del polo distal del escafoides resecado. Por lo tanto, gracias a los cambios introducidos con nuestra técnica, hemos conseguido aumentar el rango de movimiento, disminuir las complicaciones y aliviar el dolor.

La resección del piramidal consigue evitar el conflicto cinemático cubitocarpiano que pue-

de ocurrir al disminuir la longitud del escafoides y el semilunar y que, en muchas ocasiones, puede impedir el alivio del dolor obtenido con la artrodesis. Esto evita tener que realizar otro tipo de procedimiento quirúrgico adicional en la articulación radiocubital distal, con las posibles complicaciones que estos procedimientos puedan producir a largo plazo. En otros trabajos publicados, estos gestos quirúrgicos se llegaban a realizar en más del 50% de los pacientes¹⁷⁻¹⁸ mientras que en nuestros pacientes no lo hicimos en ningún caso. A pesar de que el mayor peligro sería la inestabilidad que puede producir, ésta no se produce, y al mismo tiempo mejora el arco de movilidad.

En el seguimiento de cuatro años, no hemos observado ningún caso de aparición de cambios artrósicos en la articulación entre el hueso grande y el semilunar, ni conflicto cinemático cubitocarpiano, aunque es preciso tener estudios a mas largo plazo para verificarlo.

En conclusión, partiendo de la premisa que cualquier intento de solucionar quirúrgicamente la artrosis radiocarpiana va a ir acompañado de una limitación de la movilidad, la modificación que proponemos de la artrodesis radioescafosemilunar aumenta la movilidad sin disminuir la estabilidad, produce alivio del dolor y con una clara disminución de la morbilidad.

BIBLIOGRAFÍA

- Knirk JL, Jupiter JB. Intra-articular fractures of the distal end of the radius in young adults. *J Bone Joint Surg Am*, 1986; 68: 647-59.
- Murray PM. Radioscapholunate arthrodesis. *Hand Clin*, 2005; 21: 561-6.
- Swanson AB. Silicone rubber implants for the replacement of the carpal scaphoid and lunate bones. *Orthop Clin North Am*, 1970; 1: 299-309
- Khoo CTK. Silicone synovitis, the current role of silicone elastomer implants in joint reconstruction. *J Hand Surg Br*, 1993; 18: 687-92.
- McAuliffe J, Dell P, Jaffe R. Complications of intercarpal arthrodesis. *J Hand Surg Am*, 1993; 19: 1121-8.
- Bach AW, Almquist EE, Newman DM. Proximal row fusion as a solution for radiocarpal arthritis. *J Hand Surg Am*, 1991; 16: 424-31.
- Jebson PJ, Hayes EP, Engber WD. Proximal row carpectomy: a minimum 10-year follow-up study. *J Hand Surg Am*, 2003; 28: 561-9.
- Meyerdieks EM, Mosher JF, Werner FW. Limited wrist arthrodesis: a laboratory study. *J Hand Surg Am*, 1987; 12: 526-9.
- Schweizer, A, Von Kanel O, Kammer E. Long-term follow-up evaluation of denervation of the wrist. *J Hand Surg Am*, 2006; 31: 559-64.
- Minami A, Ogino T, Minami M. Limited wrist fusions. *J Hand Surg Am*, 1988; 13: 660-7.
- Taleisnik J. Subtotal arthrodesis of the wrist joint. *Clin Orthop*, 1984; 187: 81-8.
- Watson HK, Goodman ML, Johnson TR. Limited wrist arthrodesis. Part II: intercarpal and radiocarpal combinations. *J Hand Surg Am*, 1981; 6: 223-32.
- Malerich MM, Clifford J, Eaton B. et al.; Distal scaphoid resection arthroplasty for the treatment of degenerative arthritis secondary to scaphoid nonunion. *J Hand Surg Am*, 1999; 24: 1196-205.

14. Taleisnik J. Combined radiocarpal arthrodesis and midcarpal (lunocapitate) arthroplasty for treatment of rheumatoid arthritis of the wrist. *J Hand Surg Am*, 1987; 12: 1-8.
15. Inoue G, Tamura Y. Radiolunate and radioscapolunate arthrodesis. *Arch Orthop Trauma Surg*, 1992; 111: 333-5.
16. McCombe D, Ireland DCR, McNab I. Distal scaphoid excision after radioscapoid arthrodesis. *J Hand Surg Am*, 2001; 26: 877-82.
17. Nagy L, Büchler U. Long-term results of radioscapolunate fusion following fractures of the distal radius. *J Hand Surg Br*, 1997; 22: 705-10.
18. Garcia-Elias M, Lluch A, Ferreres A. Treatment of radiocarpal degenerative osteoarthritis by radioscapolunate arthrodesis and distal scaphoidectomy. *J Hand Surg Am*, 2005; 30: 8-15.
19. Brumfield RH, Champoux JA. A biomechanical study of normal functional wrist motion. *Clin Orthop*, 1984; 187: 23-25.
20. Palmer AK, Werner FW, Murphy D, Glisson R. Functional Wrist motion: a biomechanical study. *J Hand Surg Am*, 1985; 10: 39-46.