Lipoma como etiología del síndrome interóseo posterior. Presentación de un caso clínico

N. Cortabarría[1], R. Graciano[2], M. Londinsky[3], T. Camarot[4], V. Franco[5], L. Larrosa[6]

[1]*Ex Residente.*
[2]*Asistente.*
[3]*Profesor Adjunto. Cátedra de Cirugía Plástica y Quemados (Prof. Carlos Carriquiry).*
[4]*Profesora Agregada.*
[5]*Asistente. Cátedra de Física Médica y Rehabilitación (Prof. Juan Lacuague).*
[6]*Asistente. Cátedra de Imagenología (Prof. Nelson Di Trapanni).*
Hospital de clínicas. Universidad de la República. Montevideo. Uruguay.

Correspondencia:
Rivera 3519/202.
CP 11 600
Montevideo. Uruguay.
Tel: (598) 2 628 79 64
Fax: (598) 2 916 82 41
E- mail: nacoriz@gmail.com

Los tumores benignos de tejido adiposo o lipomas son los tumores de partes blandas más frecuentes en la edad adulta. Su localización más habitual es el tejido subcutáneo pudiendo localizarse intermusculares, intramusculares o aquellos que crecen en contacto con el hueso o parosteales. Este último se presenta con una frecuencia de 0,3% de todos los lipomas. El síndrome compresivo del nervio interóseo posterior no traumático ocurre con mayor frecuencia por un atrapamiento a nivel de la arcada de Frohse pero se describen como etiologías posibles las tumoraciones, entre ellas los lipomas como los más frecuentes. El lipoma parosteal que se localiza en el sector proximal del radio es posible causa de parálisis del nervio interóseo posterior por sus relaciones específicas anatómicas en el área. Richmond en 1953 fue el primero en publicar un caso de lipoma de estas características como causa de síndrome interóseo posterior, desde entonces publicaciones esporádicas agregan casos en la literatura internacional consultada e introducen las peculiaridades de la patología. Describiremos un caso clínico de la Cátedra de Cirugía Plástica y

Lipomas are the most common benign soft-tissue tumors in adulthood. They are most commonly subcutaneous but can also be found in deeper structures. In these cases, they can be classified as intermuscular, intramuscular, and parosteal. Parosteal lipomas make up 0.3% of all lipomas. Non traumatic paralysis of the posterior interosseous nerve has been reported to be due to compression by the arcade of Frohse and by several tipes of masses among others. Parosteal lipoma around the proximal radius can cause nerve involvement due to specific anatomical relationships in the area. Richmond in 1953 first described such situation. Since then few cases have been reported. We present 1 patient with paralysis of the posterior interosseous nerve caused by a parosteal lipoma of the proximal radius. We discuss some features of the clinical presentation, clinical workup and results with a review of the literature.

Quemados del Hospital de Clínicas y discutiremos las características de la enfermedad, los estudios paraclínicos y los resultados obtenidos de acuerdo al análisis bibliográfico.

Palabras clave: *síndrome del interóseo posterior.* ***Palabras clave:*** *posterior interosseous syndrome.*

Rev. Iberam. Cir. Mano - Vol. 34 • Núm. 1 • Abril 2006 (38-41)

INTRODUCCIÓN

El lipoma es el tumor benigno de partes blandas más frecuente de la edad adulta. Se presentan superficiales o subcutáneos, los más habituales, o profundos a nivel intermuscular, intramuscular, o parosteal, descritos por Seering como lipomas periostales en 1836. En 1888 Power acuña el término de lipoma parosteal dado que se encuentran en contigüidad con el periostio pero que no necesariamente tiene su origen en él[1, 2]. Constituyen el 0,3% de todos los lipomas[3, 4] y aparecen en relación a la diáfisis de los huesos largos. La primera publicación referida a lipoma parosteal en el cuello del radio fue realizada por Smith en 1868 y en 1953 Richmond lo reporta como etiología de un caso de parálisis del nervio interóseo posterior (NIP)[5]. Desde entonces unos autores se citan a otros en forma cronológica y agregan casos propios a la casuística internacional. En 1979 se recopilan 12[6] y en 2002 31 casos[7].

Analizaremos las generalidades del tema a través de un caso clínico asistido en nuestro Hospital.

Figura 1: Déficit motor.

CASO CLÍNICO

Paciente varón de 64 años, hipertenso crónico, fumador, guitarrista, diestro, que consulta por imposibilidad en la extensión activa de las articulaciones metacarpofalángicas de los 4 últimos dedos y en la extensión del pulgar de la mano derecha de 3 meses de evolución, sin antecedentes traumáticos. Al examen físico presentaba compromiso de los músculos del territorio del NIP. Sensibilidad normal. No se palpaban tumoraciones. Con el diagnóstico clínico presuntivo de síndrome interóseo posterior (SIP) se solicita un estudio electromiográfico que lo confirma **(Figura 1).** En la ecografía de partes blandas de codo se aprecia la presencia de una tumoración en el sector proximal del antebrazo en contacto con el radio, ovoidea, bien delimitada, de ecoestructura heterogénea que mide 35 x 15 x 18 mm, compatible con un lipoma. Se solicita una tomografía axial computada (TAC) que confirma el hallazgo y sus características **(Figura 2).**

Con el diagnóstico etiológico de lipoma parosteal del sector proximal del radio se inter-

Figura 2: Corte tomográfico que muestra el lipoma en forma más significativa (Flecha).

Figura 3: Marcación del abordaje anterior braquio-antebraquial amplio.

viene quirúrgicamente a los 6 meses de la consulta realizándosele la resección del mismo por un abordaje anterior **(Figuras 3, 4).** A los 18 meses de comenzados los síntomas el paciente recupera la función motora perdida reinsertándose en su actividad laboral **(Figura 5).**

DISCUSIÓN

La presencia de un lipoma parosteal del sector proximal del radio se asocia con un 30 a 50% con afectación nerviosa[3, 4, 8] comprimiendo el NIP por un doble mecanismo: directo y en la arcada de Frohse[9]. Son lipomas «problemáticos» de White y Hanna[10]: porque generan discomfort, interferencia mecánica o pueden causar alteraciones nerviosas por compresión. Aparecen entre la cuarta y sexta década de vida siendo su presentación clínica variable. Este tumor de lento crecimiento, cuando comprime puede iniciarse con dolor en antebrazo o sector lateral del codo antes de la aparición del SIP, pero este precede en la mayoría de los casos al diagnóstico clínico del lipoma[11]. Es aleatorio el músculo afectado en primer lugar pero de progresar la compresión se comprometerá la movilidad de los dedos y finalmente de la muñeca.

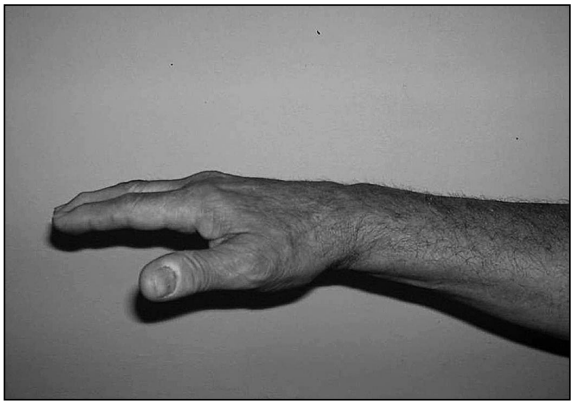

Figura 5: Recuperación de la función motora.

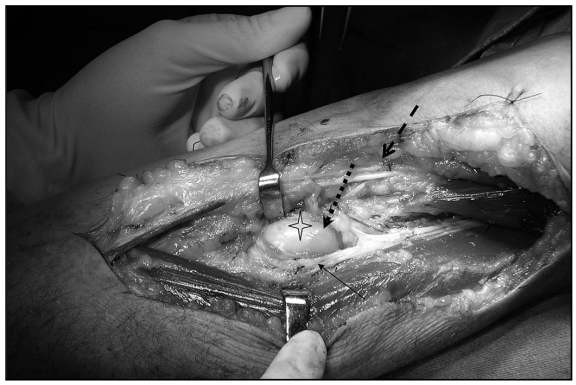

Figura 4: Lipoma entra fibras del músculo supinador corto. Lipoma. Nervio interóseo posterior. Arcada de Frohse. Rama cutánea del n. músculo cutáneo.

Como el tumor puede no ser evidente al examen inicial, debe sospecharse y guiar así la valoración paraclínica locorregional. La radiografía sigue siendo un método muy efectivo[9], a veces permite observar una imagen radiolúcida característica del lipoma[12] y sobre todo valora el polo óseo donde se pueden observar cambios hasta en un tercio de los casos como excrecencias[4]. Se mencionan además la ecografía de partes blandas, la resonancia nuclear magnética y la TAC, sabiendo que estos estudios son complementarios.

En cuanto al abordaje quirúrgico para SIP en presencia de lipoma se prefiere el anterior, por presentar como ventaja principal mejor exposición del NIP con menor riesgo de lesionarlo[7].

Luego de una cirugía temprana el pronóstico es bueno; es de esperar la recuperación en casi todos los casos incluso 18 y hasta 24 meses luego de comenzados los síntomas[4, 7].

Si bien es una patología poco frecuente, ante la presencia de síntomas compresivos, debe considerarse al lipoma dentro del diagnóstico diferencial. Recomendamos realizar radiografía y ecografía ante la sospecha de este tumor, ya que pueden ser suficientes para el diagnóstico.

BIBLIOGRAFÍA

1. Moom N, Marmor L. Parosteal lipoma of de proximal part of the radius. J Bone Joint Surg (A) 1964; 46: 608-614.
2. Murphey MD, Jhonson DL, Bathia PS. Parosteal lipoma: MR Imaging characteristics. Am J Radiol 1994; 162: 105-110.
3. Lidor C, Lotem M, Hallel T. Parosteal lipoma of the proximal radius: a report of five cases. J Hand Surg (A) 1992; 17: 1095-1097.
4. Nishida J, Shimamura T, Ehara S et al. Posterior interosseous nerve palsy caused by parosteal lipoma of proximal radius. Skeletal Radiol 1998; 27: 375-379.
5. Phalen GS, Kendrick JI, Rodriguez JM. Lipoma of the upper extremity. Am J Surg 1971; 121: 298.306.
6. Blakemore ME. Posterior interosseous nerve paralysis caused by a lipoma. J R Coll Surg Edinb 1979; 24: 113-116.
7. Fitzgerald A, Anderson W, Hooper G. Posterior interosseous nerve palsy due to parosteal lipoma. J Hand Surg (B) 2002; 27:535-537.
8. Wu KT, Jordan FR, Eckert Ch. Lipoma, a cause of paralysis of deep radial (posterior interosseous) nerve: Report of a case and review of the literature. Surg 1974; 75:790-795.
9. Hashizume H, Nishida K, Naba Y et al. Non-traumatic paralysis of the posterior interosseous nerve. J Bone Joint Surg (B) 1996; 78: 771-776.
10. White WL, Hanna DC. Troublesome lipomata of the upper extremity. J Bone Joint Surg (A) 1962; 44: 1353-1359.
11. Barber KW, Bianco AJ, Soule EH et al .Benign extraneural soft-tissue tumors of the extremities causing compression of nerve. J Bone Joint Surg (A) 1962; 44:98-104.
12. Leffert RD. Lipomas of the upper extremity. J Bone Joint Surg (A) 1972; 54:1262-1266.