

Tratamiento artroscópico de las lesiones tipo 1B del fibrocartílago triangular

C. DE JOSÉ REINA⁽¹⁾, M. DEL CERRO GUTIÉRREZ⁽²⁾, A. RÍOS LUNA⁽¹⁾,
F. LÓPEZ MARTÍN⁽¹⁾, J. DE LAS HERAS SÁNCHEZ-HEREDERO⁽¹⁾,
J. MONTOYA ADARRAGA*

⁽¹⁾MÉDICO INTERNO RESIDENTE.

⁽²⁾MÉDICO ADJUNTO. SECCIÓN DE CIRUGÍA DE LA MANO.

DEPARTAMENTO DE CIRUGÍA ORTOPÉDICA Y TRAUMATOLOGÍA.

HOSPITAL GENERAL UNIVERSITARIO GREGORIO MARAÑÓN. MADRID.

Correspondencia:

Carlos de José Reina

Departamento de Cirugía Ortopédica y Traumatología. HGU Gregorio Marañón

C/ Doctor Esquerdo, 46. Madrid 28007

Teléfono: 91 586 84 26/27. Fax: 91 586 84 29

e-mail: carjore@terra.es

El complejo del fibrocartílago triangular (CFCT) desempeña un papel fundamental en la biomecánica de la muñeca. Actúa absorbiendo y transmitiendo cargas, y sirve como punto de pivote para la rotación del radio y del carpo alrededor del cúbito, por lo que funciona como centro de rotación del antebrazo. Además constituye el principal elemento estabilizador de la articulación radiocubital distal. Estudios histológicos han demostrado que la parte central del CFCT, también denominada disco articular, es avascular, mientras que su periferia está bien vascularizada, por lo que las lesiones de esta porción tienen mayor capacidad de regeneración. Las lesiones del CFCT constituyen una causa primaria de dolor en el lado cubital de la muñeca y de inestabilidad de la articulación radiocubital distal. Su tratamiento ha incluido una serie de medidas conservadoras así como un número variable de técnicas quirúrgicas, entre las que destacan en los últimos años el desbridamiento artroscópico en las lesiones centrales, y la reinserción artroscópica en las lesiones periféricas. Presentamos un estudio retrospectivo sobre los resultados del tratamiento artroscópico de las lesiones periféricas tipo 1B, realizado en 10 pacientes que fueron intervenidos quirúrgicamente en nuestro departamento entre los meses de febrero de 1999 y enero de 2002. Se realizó una reinserción artroscópica mediante técnica dentro-afuera y sutura en pull-out, obteniéndose resultados excelentes en 7 casos, buenos en 2 y malos en 1.

Palabras clave: Fibrocartílago triangular, tratamiento artroscópico, muñeca.

The triangular fibrocartilage complex (TFCC) plays an important role in the biomechanics of the wrist. It acts by absorbing and transmitting loads, and serves as a pivot point for the rotation of the radiocarpal unit around the ulnar axis, and so it works as a centre of rotation for the forearm. It is also the main stabilising element of the distal radioulnar joint. Histological studies have shown that the central part of the TFCC, also known as the articular disc, is avascular, while its periphery is well vascularised, and so lesions in this section have a greater regeneration ability. TFCC lesions are a primary cause of pain in the ulnar side of the wrist and instability of the distal radioulnar joint. Treatment for this has included a series of conservative measures as well as a variable number of surgical techniques, particularly in recent years arthroscopic debridement in central lesions and arthroscopic reinsertion in peripheral lesions. We present a retrospective study of the results of arthroscopic treatment of type 1B lesions, carried out on 10 patients who were operated on in our department between February 1999 and January 2002. Arthroscopic reinsertion was carried out using the internal-external and pull-out suture technique, with excellent results being obtained in 7 cases, good results in 2, and an unfavourable result in 1 case.

Key words: Triangular fibrocartilage, arthroscopic treatment, wrist.

INTRODUCCIÓN

El complejo del fibrocartilago triangular (CFCT) es una estructura anatómica fibrosa que se origina en la escotadura sigmoidea distal del radio y se inserta en la base del 5º metacarpiano con conexiones en la fovea cubital, estiloides cubital, semilunar, piramidal y ganchoso. Consta de una parte central horizontal, el fibrocartilago triangular propiamente dicho o disco articular, el cual se une periféricamente a varios ligamentos longitudinales (ligamentos ulnolunar y ulnotriquetral), dorsales y volares (ligamentos radiocubitales) que sirven para estabilizar la articulación radiocubital distal, y a la vaina del extensor carpi ulnaris. Estudios histológicos han demostrado que la parte central del CFCT es avascular, mientras que su 10-40% periférico está bien vascularizado, a expensas de la arteria cubital y de la arteria interósea anterior (de Araujo, Poehling y Kuzma, 1996; Cober y Trumble, 2001; Osterman, 1998; Palmer y Syracuse, 1989; Skie et al., 1997). El CFCT es el mayor contribuyente a la estabilidad de la articulación radiocubital distal y un importante estabilizador de la articulación cubitocarpiana. En condiciones normales y con una varianza cubital neutra, aproximadamente el 80-85% de la transmisión de cargas se realiza a través de la articulación radiocarpiana y el 15-20% a través del CFCT y articulación cubitocarpiana. El aumento de la varianza cubital incrementa la transmisión de cargas del CFCT y disminuye el espesor del disco articular y puede causar desgarros por atricción. En los movimientos de rotación de la muñeca se produce una transmisión de cargas dinámicas debido a que la pronación de la muñeca causa una varianza positiva relativa con aumento de la carga, mientras que la supinación crea un efecto contrario (de Araujo, Poehling y Kuzma, 1996; Chou y Lee, 2001; Cober y Trumble, 2001; Osterman, 1998; Palmer y Syracuse, 1989; Zachee, De Smet y Fabry, 1993).

El mecanismo de producción más habitual en las lesiones del CFCT consiste en una compresión axial del carpo en extensión y pronación, como suele ocurrir en las caídas con la mano extendida. Otros mecanismos de producción im-

plican fuerzas de rotación bruscas con carga cubital como ocurre en el golf o en algunos deportes de raqueta. Además, se pueden producir lesiones del CFCT cuando se aplican fuerzas de tracción sobre la parte cubital de la muñeca o antebrazo, y en asociación con fracturas distales del radio (Cober y Trumble, 2001; Osterman, 1998; Palmer y Syracuse, 1989). Se ha demostrado que en estas fracturas la lesión de partes blandas más frecuentemente hallada es la lesión del CFCT (Lindau, Adlercreutz y Aspenberg, 2000). Además se ha encontrado una asociación de lesión del CFCT en el 53% de fracturas extraarticulares y en el 35% de fracturas intraarticulares de la extremidad distal de radio que requirieron tratamiento quirúrgico (Richards et al., 1997). En ocasiones, no existe un antecedente traumático evidente.

Los pacientes con frecuencia son diagnosticados de esguince de muñeca que no evoluciona satisfactoriamente. Los síntomas incluyen dolor en la cara cubital de la muñeca, frecuentemente con chasquido y aumento del dolor en la pronación y supinación y edema doloroso a la palpación distal a la estiloides cubital. Los síntomas suelen ser mecánicos, mejorando con el reposo y empeorando con la carga axial. Puede haber una disminución de la fuerza de prensión. El test de compresión del CFCT es una maniobra de provocación que resulta en una respuesta dolorosa notoria. Consiste en la realización de una compresión axial, con desviación cubital e hiperextensión (de Araujo, Poehling y Kuzma, 1996) (**Figura 1**). Debe explorarse la articulación radiocubital distal en busca de inestabilidad. Ésta se pone de manifiesto median-



Figura 1. Test de impactación cubital que provoca dolor con la hiperextensión, desviación cubital y compresión axial de la muñeca.

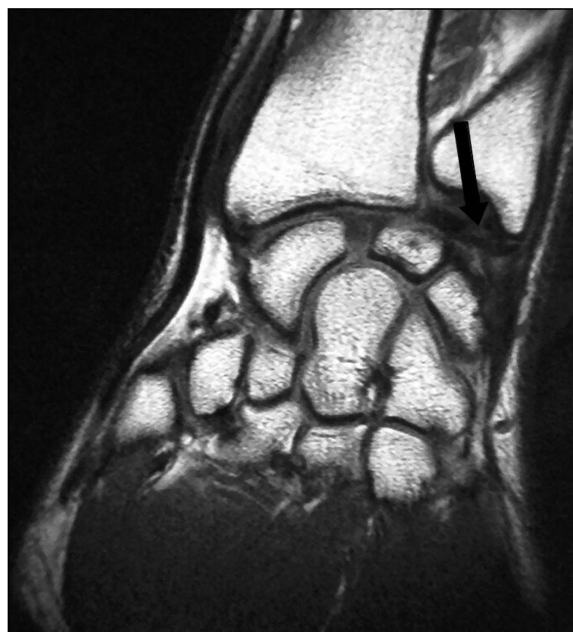

Figura 2. Corte coronal de RMN en el que se muestra una rotura en su inserción cubital (flecha).

te el «signo de la tecla de piano» si la cabeza del cúbito se mueve libremente en el plano dorso-palmar.

Hay que realizar un diagnóstico diferencial con aquellas patologías que causan un dolor en la zona cubital del carpo, como fundamentalmente son los cambios degenerativos de la articulación radiocubital distal, las fracturas del piramidal y del pisiforme, la artrosis pisotriquetral, la subluxación del tendón ECU y la rotura del ligamento lunotriquetral.

Los estudios de imagen complementarios incluyen radiografías simples con rotación neutra en proyecciones anteroposterior y lateral. Estas nos aportan información sobre el alineamiento carpiano, la articulación radiocubital distal, varianza cubital, morfología de la estiloides cubital y presencia o ausencia de fractura en la extremidad distal del radio. Debido a que con frecuencia las desinserciones cubitales del CFCT pasan desapercibidas y a que los desgarros periféricos no son bien diferenciados de los desgarros centrales, la artrografía de triple inyección no es una prueba precisa en la localización de las roturas (Corso et al., 1997; Palmer y Syracuse, 1989; Potter et al., 1997; Resnick, 1996). Además, se ha demostrado un alto índice de patrones artrográficos patológicos y de forma bilateral en pacientes asintomá-

ticos (Herbert y Faithfull, 1990; Trumble et al., 1997). Asimismo la artrografía no permite determinar el tamaño de la rotura, el grado de inestabilidad o si existen cambios condrales o sinovitis asociadas. Para de Araujo, Poehling y Kuzma (1996), la artrografía tiene un 9% de falsos positivos y un 14% de falsos negativos cuando se compara con la artroscopia.

La RMN es una prueba fundamental para el diagnóstico siempre que contemos con un Servicio de Radiología con experiencia suficiente en este tipo de imágenes. En los últimos años, la RMN se ha convertido en la prueba de imagen más usada en el diagnóstico de las lesiones del CFCT. Los cortes en T2 muestran mejor el líquido sinovial mientras que en los cortes en T1 se muestra el material inflamatorio con una señal más intensa (Figura 2). Diversos estudios demuestran que la RMN tiene una sensibilidad del 90% para detectar desinserciones radiales y lesiones centrales, disminuyendo esa precisión en el diagnóstico de las desinserciones cubitales (Osterman, 1998; Skahen et al., 1990). Corso et al. (1997) encontraron una sensibilidad del 65% en un estudio de lesiones cubitales del CFCT. Blazar et al. (2001) resaltan en su estudio la importancia de la experiencia del radiólogo para identificar la presencia y localización anatómica de una lesión del CFCT, mediante el empleo de la RMN. Así demuestran que con una adecuada experiencia se pueden conseguir porcentajes de sensibilidad del 86% y de especificidad del 96%, con una precisión para el diagnóstico de la lesión y su localización en torno al 70%. Potter et al. (1997) demuestran una precisión para el diagnóstico de la lesión de un 97% y para la localización de la misma de un 92%.

Se han publicado algunos estudios en los que se comparan estas técnicas complementarias de imagen con la artroscopia. En ellos se confirma que la artroscopia es más precisa y constituye el patrón estándar para detectar y caracterizar las lesiones del CFCT. La artroscopia permite determinar la localización y el tamaño de la lesión, e identificar si existe una sinovitis asociada, así como lesiones ligamentosas y condrales. La principal ventaja de la artroscopia es que tiene posibilidades diagnósticas y terapéuticas. Pese a ser el método de diagnósti-

Tabla I - CLASIFICACIÓN DE PALMER DE LAS LESIONES DEL CFCT

TIPO I: Traumáticas	A) <i>Perforación central</i> B) <i>Avulsión del borde cubital</i> — <i>Con fractura de la estiloides cubital</i> — <i>Sin fractura de la estiloides cubital</i> C) <i>Avulsión distal</i> D) <i>Avulsión del borde radial con o sin fractura</i>
TIPO II: Degenerativas	A) <i>Desgarro del CFCT</i> B) <i>Desgarro del CFCT y condromalacia del semilunar o cabeza cubital (o ambas)</i> C) <i>Perforación del CFCT y condromalacia del semilunar o cabeza cubital (o ambas)</i> D) <i>Igual que C y perforación del ligamento lunotriquetral.</i> E) <i>Igual que D y artrosis cubitocarpiana</i>

co más preciso su principal desventaja reside en que su uso requiere una técnica invasiva (Palmer y Syracuse, 1989; Weiss et al., 1996).

Existen múltiples clasificaciones de este tipo de lesiones. Entre ellas, la más completa y la más utilizada es a nuestro juicio la de Palmer (**Tabla I**).

El tratamiento inicial de las lesiones agudas del CFCT en las que no existen signos de inestabilidad y en las que no hay alteraciones en la Rx simple, debe ser conservador, mediante inmovilización durante 4 semanas, antiinflamatorios, infiltraciones locales con corticoides, etc. Si tras un mínimo de tres meses de tratamiento conservador persiste la sintomatología deben realizarse estudios diagnósticos complementarios como la RMN, artrografía o artroscopia. Si inicialmente existen signos clínicos o radiológicos de inestabilidad, o si tras un período de tratamiento conservador persisten los síntomas de forma suficiente para interferir las actividades de la vida diaria, está indicada la realización de una artroscopia, que puede orientar el diagnóstico y permitir realizar el tratamiento correspondiente (Osterman, 1996). En general se admite que el tratamiento quirúrgico de las lesiones traumáticas (Tipo I) es el desbridamiento artroscópico en las lesiones tipo IA y IC y una re inserción mediante sutura artroscópica en las lesiones periféricas tipo IB y ID.

MATERIAL Y MÉTODO

Presentamos un estudio retrospectivo realizado en nuestro departamento, en el que se incluyen 10 pacientes diagnosticados de lesión tipo IB del CFCT, que fueron intervenidos quirúrgicamente mediante sutura artroscópica, entre los meses de febrero de 1999 y enero de 2002. El tiempo de seguimiento medio fue de 25 meses r: (12-46). 7 pacientes eran hombres y 3 mujeres. La media de edad fue de 25,3 años r: (16-42). En 5 casos la lesión se localizó en el lado derecho y en otros 5 en el lado izquierdo. En 5 pacientes la lesión se diagnosticó en el lado dominante. La mayoría de casos (7) se relacionaron con un antecedente traumático objetivable, sobre todo con traumatismos deportivos, que se recogieron en 4 pacientes. El tiempo medio desde el traumatismo hasta la realización de la sutura artroscópica fue de 20,8 meses r: (2-48). Lesiones asociadas se apreciaron en 2 pacientes, ambos tenían fracturas o epifisiolisis distales de radio y cúbito (**Figura 3**). Ninguno de los pacientes de la serie presentaba inestabilidad de la articulación radiocubital distal. Preoperatoriamente se realizaron RMN complementarias en 6 pacientes, 5 de las cuales fueron informadas por el Departamento de Radiología de rotura cubital del CFCT. En el paciente con el hallazgo negativo en RMN y en los restan-

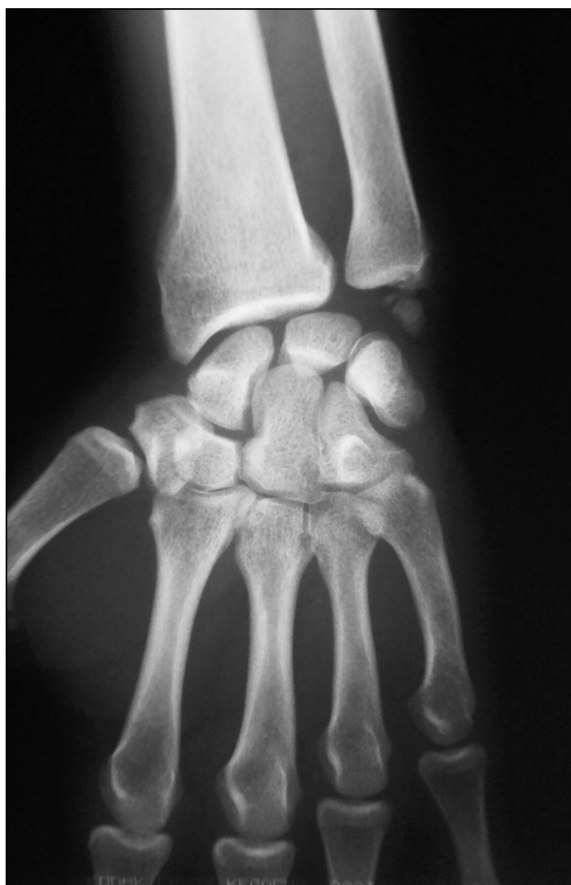

Figura 3. Paciente que sufrió traumatismo deportivo con fractura de la extremidad distal de radio y de la apófisis estiloides cubital. Esta fractura fue tratada ortopédicamente y evolucionó hacia la pseudoartrosis de la estiloides cubital.

tes 4 pacientes que no tenían estudio de imagen complementario, se llegó al diagnóstico mediante artroscopia diagnóstica.

La técnica se realiza con el paciente en decúbito supino y bajo anestesia general o con bloqueo axilar. Se ajusta el manguito de isquemia en el brazo y posteriormente se coloca el miembro superior en una torre de tracción para artroscopia, con dediles dispuestos en los dedos 2º y 3º (**Figura 4**). Se aplica una tracción de 14 libras. Con un lápiz dermatográfico se dibujan todas las referencias anatómicas, incluyendo el tubérculo de Lister, los tendones extensores, la estiloides del cúbito y el cubital posterior. Estas referencias nos ayudan a localizar los portales artroscópicos. Una vez hecho esto, se introduce una aguja intramuscular a nivel del portal 3-4 con una inclinación de 15º de distal a proximal y otra a nivel del portal

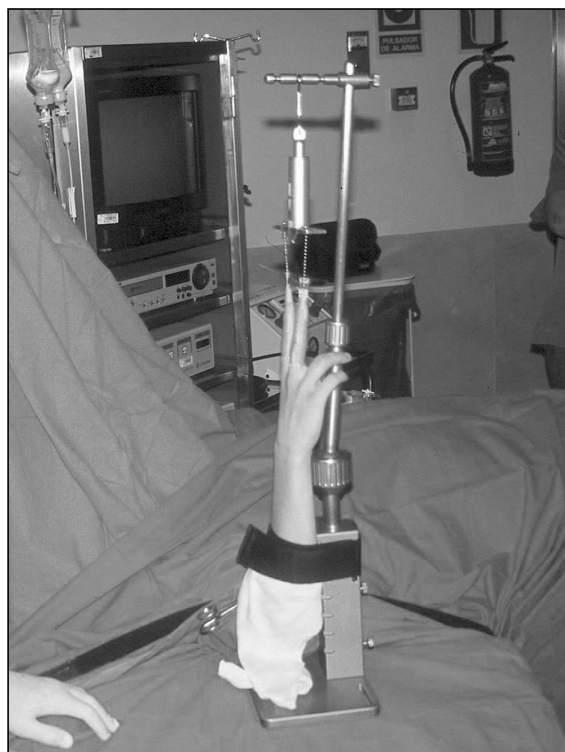

Figura 4. Miembro superior colocado, con los dediles en 2º y 3º dedos, en la torre de tracción de artroscopia.

6U o 6R. Posteriormente se distiende la articulación radiocarpiana con 10 cc de suero salino y a continuación se hace una incisión de 4-5 mm con bisturí en el lugar de los portales a utilizar. Después se realiza una disección roma y se introduce el trócar y la vaina del artroscopio y el artroscopio en el portal 3-4 (**Figura 5**). A través del portal 6R introducimos un gancho palpador para verificar la integridad del CFCT, mediante la confirmación del «efecto trampolín» o sensación de rebote elástico bajo el palpador presente en los CFCT indemnes,



Figura 5. Ver texto.

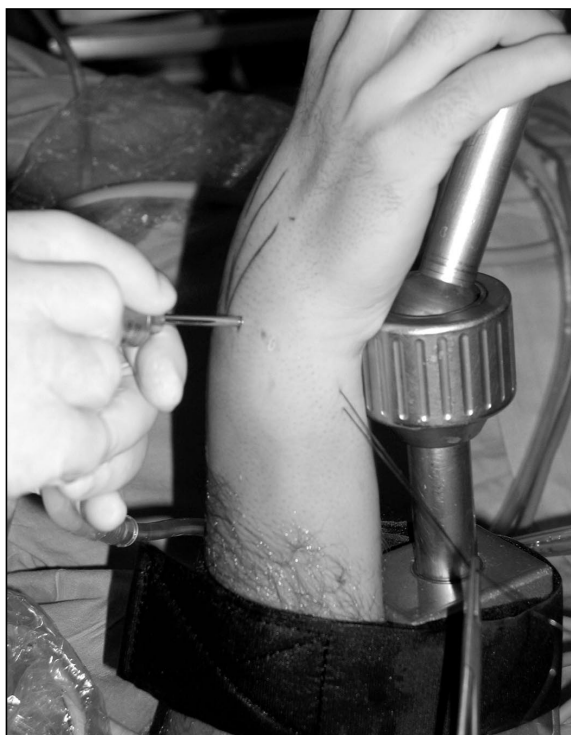

Figura 6a. Ver texto.

y el terminal motorizado para realizar una resección de la sinovial si es preciso. Una vez localizada la desinserción periférica del CFCT, se introduce una aguja para uso epidural de 18-20 G de punta roma, a través del portal 6R. Esta aguja se pasa a través del borde libre del desgarró del CFCT, y se saca por la piel palmar de la parte cubital del carpo, siempre teniendo en cuenta el trayecto del nervio cubital y de su rama sensitiva dorsal, que separamos hacia medial traccionando del FCU. Posteriormente enhebramos a través del orificio distal de la aguja, un PDS de 2-0, retiramos la aguja de su inserción en el CFCT y volvemos a introducirla en el CFCT en un punto situado a una distancia de 4-5 mm de la primera localización. Sacamos la aguja nuevamente a través de la piel palmar de la parte cubital del carpo, traccionamos del hilo para sacarlo completamente a través de la aguja y anudamos en la piel con un punto de colchonero horizontal apoyado en una gasa (**Figura 6**). A continuación los pacientes son inmovilizados con una férula posterior o con un yeso braquiopalmar en supinación durante 4 a 6 semanas. Una vez retirada la inmovilización se inicia un programa de tratamiento rehabilitador.

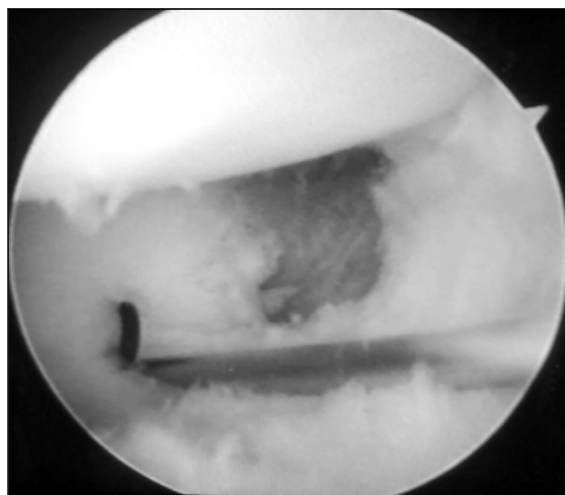


Figura 6b.

RESULTADOS

Para la valoración funcional de los resultados utilizamos la escala modificada de muñeca de la Clínica Mayo (Cooney, 1987), que valora dolor (0-25 puntos), estado funcional (0-25 puntos), rango de movilidad (0-25 puntos) y fuerza de presión (0-25 puntos). Los rangos obtenidos son excelente, 91-100 puntos; bueno, 80-90 puntos; regular, 65-79 puntos; y malo, menos de 65 puntos (**Tabla II**). Se obtuvieron 7 resultados excelentes, 2 buenos y 1 malo. La puntuación media postoperatoria fue de 85 puntos, frente a los 55 puntos de media en el preoperatorio. El paciente con resultado malo, tuvo una puntuación total de 50. Una vez terminado el período de inmovilización y concluido el tratamiento rehabilitador, este enfermo refería dolor moderado, con un rango de movilidad del 80% y una fuerza de presión del 75% con respecto al lado sano. Por ello demandaba continuar tratamiento por nuestro servicio, por lo que fue infiltrado con corticoides en 2 ocasiones. Pese a esto, refería persistencia del dolor, e incapacidad para trabajar, por lo que al año de la primera cirugía se realizó una artroscopia diagnóstica y una osteotomía de acortamiento cubital. Una vez consolidada la osteotomía y retirado el material de osteosíntesis, el paciente se encontraba en la misma situación funcional que al principio, requiriendo continuamente informes clínicos para intentar obtener una incapacidad, por lo que pensamos que se podía tratar de un rentista laboral.

Tabla II - ESCALA MODIFICADA DE MUÑECA DE LA CLÍNICA MAYO

PUNTOS	DEFINICIÓN
Dolor	
• 25	Sin dolor
• 20	Leve, ocasional
• 15	Moderado (tolerable)
• 0	Severo e intolerable
Estado funcional	
• 25	Regreso al trabajo habitual
• 20	Trabajo restringido
• 15	Capaz de trabajar, sin empleo
• 0	Incapacidad para trabajar
Movilidad	Movilidad total Porcentaje del normal
• 25	• >120° • 90-100
• 20	• 100-119° • 80-89
• 15	• 90-99° • 70-79
• 10	• 60-89° • 50-69
• 5	• 30-59° • 25-49
• 0	• 0-29° • 0-24
Fuerza de prensión	Porcentaje del normal
• 25	90-100
• 15	75-89
• 10	50-74
• 5	25-49
• 0	0-24
Excelente, 91-100 puntos; bueno, 80-90 puntos; regular, 65-79 puntos; malo <65 puntos.	

La única complicación hallada en el postoperatorio fue una parálisis de la rama interósea anterior del nervio mediano, que se recuperó completamente en 6 meses de forma espontánea. Probablemente su causa sea debida a un exceso de tracción en posición horizontal sin control dinamométrico, ya que inicialmente al carecer de torre de artroscopia, realizábamos la tracción en una mesa ortopédica. Debido a esta complicación las artroscopias se dejaron de hacer en tracción horizontal.

DISCUSIÓN

Las roturas periféricas traumáticas del CFCT pueden ser reparadas, debido a la capacidad para cicatrizar que existe en el tercio periférico

del mismo. Esto permite mantener intactas sus importantes funciones. La reinserción artroscópica es el tratamiento de elección en las roturas periféricas tipo IB del CFCT. Los resultados son más satisfactorios que mediante cirugía convencional que presenta además dificultades técnicas importantes, así como una peor visualización de la lesión. Mediante artroscopia se requieren períodos más cortos de inmovilización y se consiguen mayores rangos de movilidad y fuerza de la muñeca (Hanker, 1991; Trumble et al., 1997). Se han descrito diversas técnicas de reparación artroscópica de las lesiones periféricas cubitales. Las técnicas de sutura de fuera-adentro, modificaciones en su mayoría de las técnicas de reparación meniscal, no son fáciles de realizar, son lentas y algunas dejan un nudo intraarticular (Zachee, De Smet y

Tabla III - TABLA COMPARATIVA DE RESULTADOS SATISFACTORIOS ENTRE DISTINTAS SERIES

AUTOR	AÑO	Nº DE PACIENTES	TIPO DE REPARACIÓN	RESULTADOS EXCELENTES Y BUENOS
Hermansdorfer	1991	11	abierta	8 (72%)
Cooney	1994	5/33	abierta	5 (100%)
De Araujo	1996	17	Artroscópica (dentro-afuera)	16 (94%)
Corso	1997	45 (estudio multicéntrico)	Artroscópica (fuera-adentro)	41 (91%)
Trumble	1997	9/24	Artroscópica (dentro-afuera)	8 (89%)
HGUGM	2003	10	Artroscópica (dentro-afuera)	9 (90%)

Fabry, 1993). Por ello, las técnicas de sutura de dentro-afuera aportan mayor rapidez y sencillez (Skie et al., 1997), además de no precisar de un instrumental especial, ya que la aguja utilizada está disponible habitualmente en quirófano para la realización de punción espinal (McAdams y Hentz, 2002).

Nuestros resultados son equiparables a otros publicados en la literatura (Tabla III). Hermansdorfer et al. publicaron en 1991 un estudio retrospectivo de 11 pacientes diagnosticados de lesión periférica del CFCT, en los que se realizó una reinserción abierta. La edad media de los pacientes fue de 29 años, y período de tiempo medio entre la lesión y la cirugía fue de 19 meses. Los resultados fueron satisfactorios en 8 pacientes y poco satisfactorios en 3. En 1994, Cooney et al. publicaron una revisión de 33 pacientes con lesiones periféricas. Únicamente 5 pacientes presentaban desinserciones cubitales (lesiones tipo IB). En ellos se realizó una reinserción cubital abierta, consiguiéndose 1 resultado excelente y 4 resultados buenos, con una media en la escala de valoración funcional de 83. De Araujo et al. presentaron en 1996 una serie de 17 casos con lesión tipo IB del CFCT, en los que se realizó sutura artroscópica dentro-afuera. La edad media fue de 33 años, y el período medio hasta la cirugía fue de 9 meses. El período de segui-

miento medio fue de 8 meses. 16 pacientes estaban satisfechos o muy satisfechos con el resultado y sólo 1 paciente no lo estaba, debido probablemente a que presentaba una condromalacia de la cabeza cubital y a que se había sometido previamente a una osteotomía de acortamiento cubital. Corso et al. llevaron a cabo en 1997 un estudio multicéntrico que incluía 45 muñecas en 44 pacientes con lesiones periféricas del CFCT. La edad media de los pacientes fue de 32,5 años. El tiempo de seguimiento medio fue de 37 meses. La reparación artroscópica se realizó con una cánula curva y sutura de fuera-adentro. La puntuación media postoperatoria en la escala de valoración funcional fue de 87,5 puntos, frente a los 45,9 puntos del preoperatorio. Se obtuvieron resultados excelentes en 29 pacientes (64,4%), buenos en 12 (26,6%), regulares en 1 (2,2%) y malos en 3 (6,6%). De modo general 42 de los 45 pacientes (93%) tuvieron un resultado satisfactorio, retomando sus actividades laborales y deportivas habituales. De los 3 pacientes que tenían un resultado pobre, uno tenía dolor crónico, y dos tenían disestesias que fueron complicaciones del portal artroscópico. Trumble et al. revisaron en 1997 los resultados del tratamiento artroscópico de 24 pacientes con lesiones del CFCT, 9 de los cuales presentaban lesión tipo IB. La edad media de estos pacientes

fue de 32 años, y el retraso hasta la cirugía de 4 meses. La sutura artroscópica fue de dentro-afuera con cánula de reparación meniscal. En general, los resultados fueron buenos y excelentes en un 89% de casos, regulares en 11% de casos y no hubo malos resultados. Un paciente presentó parestesias en el territorio inervado por la rama sensitiva dorsal del nervio cubital, que duró 4 meses tras la cirugía y que se resolvió completamente de forma espontánea.

La única complicación que se objetivó en nuestra serie, fue una parálisis de la rama interósea anterior del nervio mediano, probablemente en relación con una tracción de muñeca excesiva en posición horizontal durante la artroscopia. Esta complicación no ha sido descrita en ninguna de las series publicadas. En general, las complicaciones más frecuentemente descritas en la literatura, son las parestesias-diestesias en el territorio de la rama sensitiva dorsal del nervio cubital. McAdams y Hentz (2002) informaron en un estudio publicado de 10 cadáveres con lesiones cubitales del CFCT y en los que se realizó una técnica de sutura de dentro-afuera, que en 5 de ellos las suturas salían a ambos lados de la rama sensitiva dorsal del nervio cubital, causando una estrangulación de la misma. Describen que la distancia mínima media entre la sutura más cercana al nervio y éste es de 1,9 mm. Debido a esto, los autores citados recomiendan la realización de una incisión longitudinal en el lado cubital de la muñeca para disecar, identificar y separar la rama sensitiva dorsal del nervio cubital.

En nuestra serie, un único paciente fue so-

metido a una sutura artroscópica del CFCT combinada con una osteotomía de acortamiento cubital. Trumble et al. (1997) recomiendan este tratamiento combinado, cuando ha habido un retraso desde la lesión hasta la cirugía mayor de 6 meses, lo cual causa un alto índice de recurrencia de síntomas, y existe una varianza cubital neutra o positiva.

CONCLUSIONES

Debido a las importantes funciones que el CFCT desempeña en la biomecánica de la muñeca, las lesiones de éste, especialmente aquellas que asientan en su zona periférica, deben ser reparadas. El diagnóstico de estas lesiones es complejo, basándose especialmente en la sospecha clínica y apoyándose en técnicas complementarias de imagen. No todas las lesiones del CFCT requieren tratamiento quirúrgico, únicamente aquellas sintomáticas y que causen inestabilidad de la articulación radiocubital distal. El tratamiento quirúrgico de elección en las desinserciones cubitales es la reinserción artroscópica, que frente a la cirugía convencional abierta, ofrece una mejor visualización de la lesión, una menor necesidad de inmovilización y un mayor rango de movilidad y de fuerza de prensión. La principal complicación en la técnica de sutura de dentro-afuera consiste en la lesión inadvertida de la rama sensitiva dorsal del nervio cubital. Nuestros resultados fueron buenos y excelentes en un 90% de casos, de forma similar a otras series publicadas.

BIBLIOGRAFÍA

- Blazar, P.E.; Chan, P. S.; Kneeland, J. B. *et al.*: The effect of observer experience on magnetic resonance imaging interpretation and localization of triangular fibrocartilage complex lesions. *J. Hand Surg*, 2001; 26 A: 742-748.
- Böhringer, G.; Schädel-Höpfner, M.; Peterman, J. *et al.*: A method for all-inside arthroscopic repair of plamer 1B triangular fibrocartilage complex tears. *Arthroscopy*, 2002; 18 (2): 211-213.
- Chou, C.; Lee, T.: Peripheral tears of triangular fibrocartilage complex: results of primary repair. *Int Orthopaedics*, 2001; 25: 392-395.
- Cober, S. R.; Trumble, T. E.: Arthroscopic repair of triangular fibrocartilage complex injuries. *Orthop Clin North Am*, 2001; 32 (2): 279-294.
- Cooney, W. P.; Bussey, R.; Dobyns, J. H. *et al.*: Difficult wrist fractures. Perilunate fracture-dislocations of the wrist. *Clin Orthop*, 1987; 214: 136-147.
- Cooney, W. P.; Linscheid, R. L.; Dobyns, J. H.: Triangular fibrocartilage tears. *J. Hand Surg*, 1994; 19 A: 143-154.
- Corso, S. J.; Savoie, F. H.; Geissler, W. B.; *et al.*: Arthroscopic repair of peripheral avulsions of the triangular fibrocartilage complex of the wrist: a multicenter study. *Arthroscopy*, 1997; 13 (1): 78-84.
- De Araujo, W.; Poehling, G. G.; Kuzma, G. R.: New tuohy needle technique for triangular fibrocartilage complex repair: preliminary studies. *Arthroscopy*, 1996; 12 (6): 699-703.
- Hanker, G. J.: Diagnostic and operative arthroscopy of the wrist. *Clin Orthop*, 1991; 263: 165-173.
- Herbert, T. J.; Faithfull, R. G.; McCann, D. J. *et al.*: Bilateral Arthrography of the wrist. *J. Hand Surg*, 1990; 15 B: 233-235.
- Hermansdorfer, J. D.; Melbourne, F.; Kleinman, W. B.: Management of chronic peripheral tears of the triangular fibrocartilage complex. *J. Hand Surg*, 1991; 16 A: 340-346.
- Lindau, T.; Adlercreutz, C.; Aspenberg, P.: Peripheral tears of the triangular fibrocartilage complex cause distal radioulnar joint instability after distal radial fractures. *J. Hand Surg*, 2000; 25 A: 464-468.
- Mc Adams, T. R.; Hentz, V. R.: Injury to the dorsal sensory branch of the ulnar nerve in the arthroscopic repair of ulnar-sided triangular fibrocartilage tears using an inside-out technique: a cadaver study. *J. Hand Surg*, 2002; 27 A: 840-845.
- Osterman, A. L.: Wrist arthroscopy: operative procedures. En: Green, DP; *Operative hand surgery*. 4ª ed. Churchill Livingstone, 1998: 207-222.
- Palmer, A. K.: Escisión parcial del complejo del fibrocartilago triangular. En: Gelberman, R. H.: Muñeca. *Marbán Libros*, 1999: 207-218.
- Palmer, A. K.; Syracuse, N. Y.: Triangular fibrocartilage complex lesions: a classification. *J. Hand Surg*, 1989; 14 A: 594-604.
- Potter, H. G.; Asnis-Ernberg, L.; Weiland, A. J. *et al.*: The utility of high-resolution magnetic resonance imaging in the evaluation of the triangular fibrocartilage complex of the wrist. *J. Hand Surg*, 1997; 22 A: 1675-1684.
- Potter, H. G.; Weiland, A. J.; Blazar, P. E.: Magnetic resonance imaging of triangular fibrocartilage complex lesions/ In reply. *J. Hand Surg*, 2002; 27 A: 363-364.
- Richards, R. S.; Bennett, J. D.; Roth, J. H. *et al.*: Arthroscopic diagnosis of intraarticular soft tissue injuries associated with distal radial fractures. *J. Hand Surg*, 1997; 22 A: 772-776.
- Skahen, J. R.; Palmer, A. K.; Levinsohn, E. M.: Magnetic resonance imaging of the triangular fibrocartilage complex. *J. Hand Surg*, 1990; 15 A: 552-557.
- Skie, M. C., Meckhai, A. O.; Deitrich, D. R. *et al.*: Operative technique for inside-out repair of the triangular fibrocartilage complex. *J. Hand Surg*, 1997; 22 A: 814-817.
- Tomaino, M. M.; Weiser, R. W.: Combined arthroscopic TFCC debridement and wafer resection of the distal ulna in wrists with triangular fibrocartilage complex tears and positive ulnar variance. *J. Hand Surg*, 2001; 26 A: 1047-1052.
- Trumble, T. E.; Gilbert, M.; Vedder, N.: Arthroscopic repair of the triangular fibrocartilage complex. *Arthroscopy*, 1996; 12 (5): 588-597.
- Trumble, T. E.; Gilbert, M.; Vedder, N.: Isolated tears of the triangular fibrocartilage: management by early arthroscopic repair. *J. Hand Surg*, 1997; 22 A: 57-65.
- Trumble, T. E.; Gilbert, M.; Vedder, N.: Ulnar shortening combined with arthroscopic repairs in the delayed management of triangular fibrocartilage complex tears. *J. Hand Surg*, 1997; 22 A: 807-813.
- Zachee, B.; De Smet, L.; Fabry, G.: Arthroscopic suturing of TFCC lesions. *Arthroscopy*, 1993; 9 (2): 242-243.