

Cisto epidermoide de IV ventrículo: relato de caso

IV Ventricle Epidermoid Cyst: Case Report

Washington Clésio da Silva Ribeiro¹ Ricardo Macedo Camelo¹ Josias Inácio da Silva¹
Moana Vergetti Malta¹ Rafael Costa Camelo¹ Arnon Castro Alves Filho¹
Felipe Gomes de Barros Pontes¹ Adans Soares Porfírio² Daniel Fonseca Oliveira²
Bruno Clécio da Silva Ribeiro³ Alessandro Henrique Rodrigues Ferreira⁴

¹Neurosurgery, Hospital Universitário Professor Alberto Antunes, HUPAA/UFAL, Maceió, Brazil

²Neurosurgery Residency, Hospital Universitário Professor Alberto Antunes, HUPAA/UFAL, Maceió, Brazil

³Medical School, Universidade Federal do Oeste da Bahia, Barreiras, Brazil

⁴Medical School, Hospital Universitário Professor Alberto Antunes, HUPAA/UFAL, Maceió, Brazil

Address for correspondence Washington Clésio da Silva Ribeiro, MD, Serviço de Neurocirurgia, Hospital Universitário Professor Alberto Antunes, Maceió, AL, Brazil (e-mail: washingtonrb@gmail.com).

Arq Bras Neurocir

Resumo

Os cistos epidermóides constituem lesões congênitas, benignas e raras, que correspondem a cerca de 0,2% a 1,8% de todos os tumores intracranianos, sendo que em apenas 5% dos casos localizam-se no quarto ventrículo. Apesar de sua gênese na vida intrauterina, são geralmente diagnosticados entre a terceira e quinta década de vida em decorrência de seu padrão de crescimento muito lento. A imagem ponderada pela difusão da ressonância magnética é fundamental para a formulação do diagnóstico. O tratamento ideal consiste no esvaziamento do conteúdo cístico com ressecção completa da cápsula. Neste trabalho, é descrito um caso de uma paciente de 31 anos de idade com síndrome cerebelar, evoluindo com síndrome de hipertensão intracraniana. A sintomatologia era decorrente de hidrocefalia obstrutiva por cisto epidermoide localizado no interior do quarto ventrículo, confirmado pela anatomia patológica.

Palavras-Chave

- ▶ cisto epidermoide
- ▶ quarto ventrículo
- ▶ hidrocefalia

Abstract

Epidermoid cysts constitute congenital, benign and rare lesions, corresponding to approximately 0.2 to 1.8% of all intracranial tumors. Only 5% of cases located in the fourth ventricle. Despite its genesis in intrauterine life, are usually diagnosed between the third and fifth decade of life due to its very slow growth pattern. The image weighted by the diffusion of the magnetic resonance is essential to formulation of the diagnosis. The ideal treatment of choice is the emptying of the cystic content with complete capsule resection. In this work the case of a 31-year-old female with cerebellar syndrome evolving with intracranial hypertension. The symptomatology was due to obstructive hydrocephaly by an epidermoid cyst located inside the fourth ventricle, confirmed by the pathological anatomy.

Keywords

- ▶ epidermoid cyst
- ▶ fourth ventricle
- ▶ hydrocephalus

received
April 20, 2017
accepted
July 11, 2017

DOI <https://doi.org/10.1055/s-0037-1606260>.
ISSN 0103-5355.

Copyright © by Thieme Revinter
Publicações Ltda, Rio de Janeiro, Brazil

License terms



Introdução

Os cistos epidermoides (CEs) intracranianos consistem de lesões congênitas de crescimento lento. Inicialmente descritos pelo patologista francês Cruveilhier como os “mais belos de todos os tumores”, com base em sua natureza perolada,¹ os CEs são originados a partir de malformações associadas a elementos de superfície da ectoderma do sistema nervoso durante o fechamento do sulco neural, ou a partir da formação de vesículas cerebrais secundárias.²

Por terem crescimento lento, normalmente não se tornam sintomáticos até que o paciente tenha atingido a faixa entre a terceira e quinta décadas de vida. Desenvolvem-se mediante o acúmulo progressivo de queratina e colesterol, produzidos pela própria descamação do epitélio que circunda o cisto.³

Os CEs são de ocorrência rara, perfazendo cerca de 0,2 a 1,8% dos tumores do sistema nervoso central (SNC).¹ Classicamente, estão localizados mais frequentemente nos seguintes sítios: ângulo pontocerebelar (correspondendo à metade dos casos), fossa temporal, e regiões supraselar e quadrigeminal. A implantação na região da cisterna magna e do quarto ventrículo é mais rara.⁴ Aproximadamente 5% dos CEs afetam esta localização.⁵ De acordo com Sengupta e Singh, em 2015, somente cerca de 100 casos de CEs no quarto ventrículo foram relatados.⁶

Estruturalmente, o CE é formado por um tecido branco, perolado, revestido por uma cápsula aderida às estruturas adjacentes. O conteúdo cístico é avascular, e apresenta um material que se assemelha a cera de vela disposta em lamelas concêntricas.⁷ A lesão cresce lentamente, e tem aspecto flexível e deformável, adaptando-se ao espaço em que se desenvolve.⁸

O aspecto tomográfico desta lesão é típico de uma massa extra-axial hipodensa, que não se impregna pelo contraste venoso. Na ressonância magnética, podem apresentar sinal semelhante ou com discreto aumento em relação ao líquido nas ponderações T1 e T2. O principal diagnóstico diferencial é feito em relação ao cisto aracnoide, e a distinção é geralmente feita com sequências de *fluid-attenuated inversion recovery* (FLAIR) e difusão. O cisto aracnoide segue a intensidade de sinal do líquido em todas as sequências, enquanto os tumores epidermoides não são hipointensos no FLAIR, mostrando áreas de hipersinal em relação ao líquido. Nas sequências de difusão, os tumores epidermoides tipicamente têm restrição à difusão, ao contrário do cisto aracnoide.⁹

O tratamento ideal é a remoção do componente cístico com ressecção completa da cápsula, cuidando para não comprometer a condição neurológica do paciente.⁴ Embora o conteúdo do cisto possa ser facilmente aspirável, a remoção total do tumor não é sempre possível em decorrência do fato de que a cápsula geralmente encontra-se aderida a estruturas neurovasculares vizinhas.¹⁰

A meningite asséptica, complicação que pode ocorrer no pós-operatório, pode ser evitada impedindo o extravasamento do conteúdo cístico para o espaço subaracnoide circundante.¹⁰ A irrigação do leito cirúrgico com corticoide tem sido relatada como forma de prevenção da meningite asséptica.¹¹

A taxa de recorrência está entre 1% e 54%, e pode ser evitada desvitalizando os fragmentos remanescentes da cápsula durante a cirurgia.¹¹ A reabordagem cirúrgica é geralmente realizada para descompressão. Degeneração maligna foi relatada em casos de tumores epidermoides recorrentes.⁴

O objetivo deste artigo é justamente relatar um caso de CE da fossa posterior acometendo o interior do quarto ventrículo com extensão para a cisterna magna. Serão descritos sua apresentação, imagem radiológica e manejo cirúrgico.

Relato de Caso

Paciente do sexo feminino, de 31 anos de idade, que iniciou quadro de dismetria, distúrbio de marcha, diplopia e tonturas havia cerca de 1 ano. Evoluiu com cefaleia progressiva nos últimos 3 meses, associada a vômitos e perda de acuidade visual. A tomografia computadorizada de crânio constatou a imagem de uma lesão hipodensa localizada no interior do quarto ventrículo causando hidrocefalia obstrutiva. Inicialmente, a paciente foi submetida a derivação ventrículo-peritoneal, cursando com melhora sintomática após o procedimento, sobretudo no que diz respeito à cefaleia e perda visual. Após a estabilização do quadro neurológico com o tratamento da hipertensão intracraniana em serviço de emergência, a paciente foi encaminhada ao nosso serviço para um estudo radiológico complementar, visando viabilizar a abordagem cirúrgica da lesão.

No exame neurológico de admissão, constatou-se a presença de ataxia da marcha, sinal de Romberg positivo, dismetria mais pronunciada à esquerda, disdiadococinesia, nistagmo e paralisia do sexto par craniano à esquerda.

Verificou-se na ressonância magnética uma formação expansiva extra-axial com epicentro na cisterna cerebelo-bulbar medindo 4,1 cm × 4,9 cm × 4,2 cm, isointensa ao líquido em T1 e T2 (►Figs. 1 e 2). A referida lesão não apresentava realce pós-contraste (►Fig. 1B). A lesão comprimia a ponte, o bulbo, IV ventrículo, e os hemisférios cerebelares, e era mais pronunciada à esquerda. Havia insinuação inferior da lesão ao longo do forame magno por cerca de 9 mm. O sinal heterogêneo no FLAIR e, principalmente, a restrição à difusão tornaram possível a indicação de CE como a principal hipótese diagnóstica (►Fig. 3).

A paciente foi submetida a craniectomia suboccipital para acesso à fossa posterior. Após a abertura da dura-máter, foi constatada lesão de aspecto esbranquiçado e perolado emergindo pela fissura cerebelo-bulbar (►Fig. 4). Foi então realizado o esvaziamento da lesão que ocupava o interior do IV ventrículo (►Fig. 5). O procedimento cirúrgico transcorreu sem intercorrências.

O pós-operatório evoluiu de forma satisfatória, com melhora da sintomatologia prévia. O resultado do exame anatomopatológico foi consistente com CE. A paciente recebeu alta hospitalar no 11º dia pós-cirúrgico. Em consulta de retorno realizada aproximadamente 3 meses após a cirurgia, a mesma já deambulava sem auxílio, mantendo melhora progressiva. O exame de ressonância magnética nesta ocasião revelava esvaziamento completo de lesão localizada no IV ventrículo (►Fig. 6).

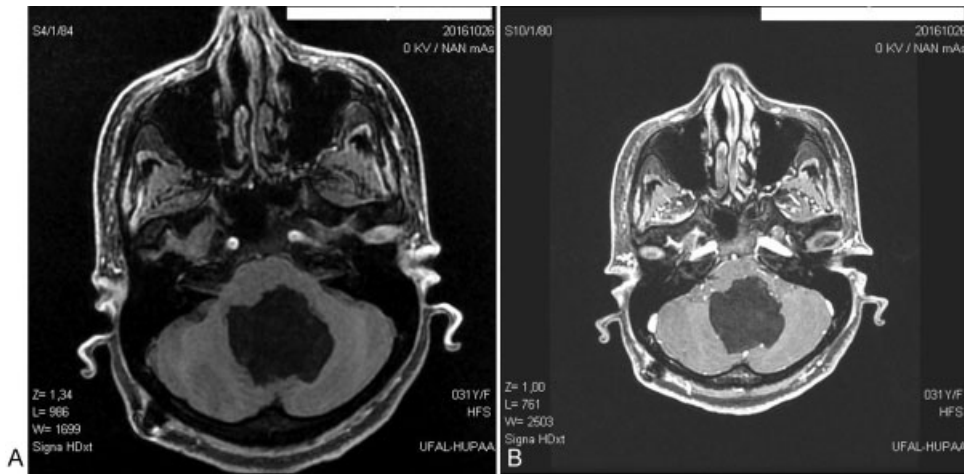


Fig. 1 Ressonância magnética em corte axial evidenciando lesão cística no interior do IV ventrículo, medindo 4,1 cm x 4,9 cm x 4,2 cm. (A) Sequência T1 sem contraste evidenciando lesão hipointensa, levemente heterogênea, e com sinal discretamente maior do que o líquido. (B) Ausência de realce após administração de contraste.

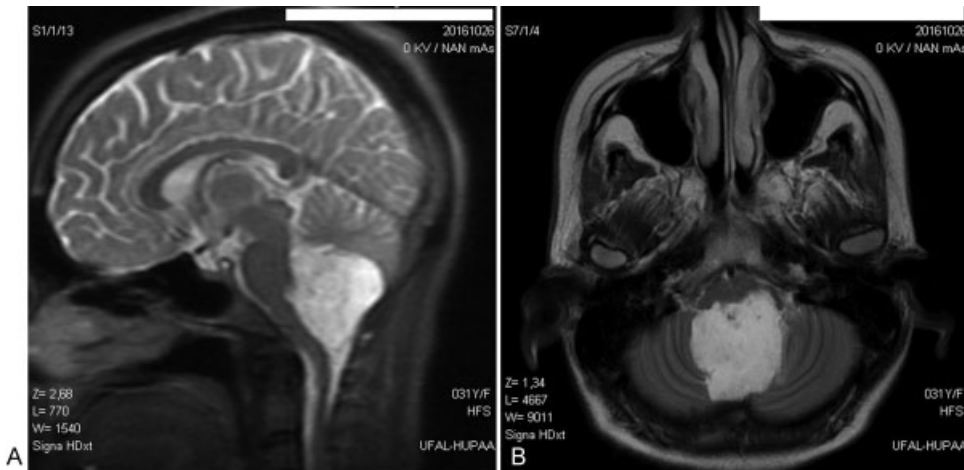


Fig. 2 Ressonância magnética na ponderação T2. A lesão mostra-se hiperintensa, semelhante ao líquido. (A) corte sagital e (B) corte axial.

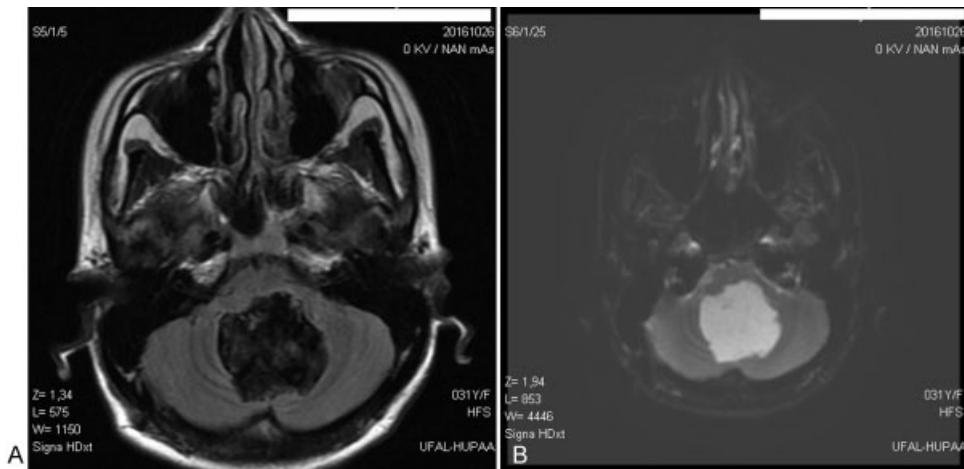


Fig. 3 Ressonância magnética em corte axial. (A) Sinal heterogêneo no FLAIR. (B) Sinal hiperintenso na restrição, tornando o cisto epidermoide a principal hipótese diagnóstica.

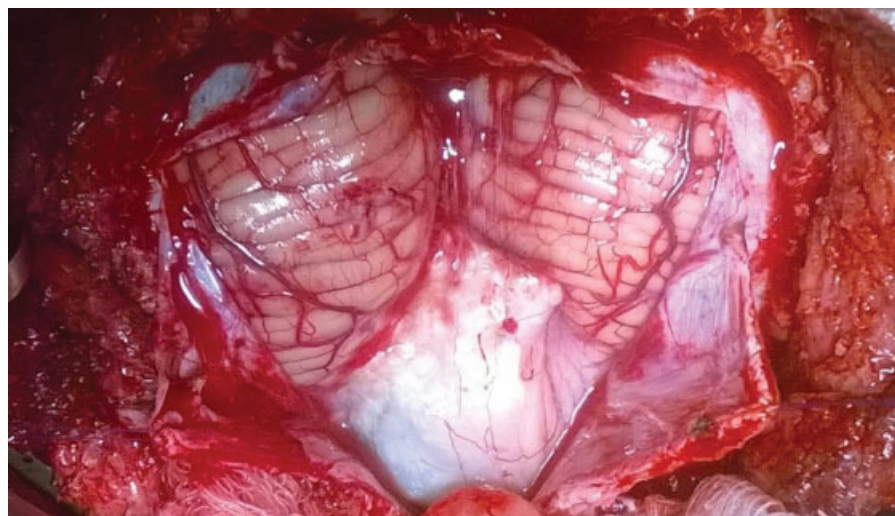


Fig. 4 Achado intraoperatório. Lesão de aspecto esbranquiçado e perolado emergindo pela fissura cerebelobulbar.

Discussão

Os CEs constituem lesões congênitas, benignas e raras. Correspondem a cerca de 0,2% a 1,8% de todos os tumores intracranianos.¹² Há preponderância no sexo feminino. As localizações mais frequentes desses processos são: ângulo pontocerebelar e região parasselar; outras localizações mais raras incluem o tronco cerebral e o quarto ventrículo.¹³ Em apenas 5% dos casos, localizam-se no quarto ventrículo, denotando topografia incomum. Há apenas cerca de 100 casos descritos na literatura nesta localização.^{5,6}

Os CEs são tumores de crescimento muito lento, com um padrão de crescimento semelhante ao das células epidérmicas da pele. Se desenvolvem a partir de elementos remanescentes da epiderme durante o fechamento do sulco neural e a disjunção do ectoderma de superfície com o ectoderma neural, entre a terceira e quinta semanas de vida embrionária.¹¹ Apesar de sua gênese na vida intrauterina, o momento do diagnóstico é estabelecido geralmente entre a terceira e quinta décadas de vida, faixa etária da paciente relatada.

Clinicamente, a síndrome cerebelar é a principal responsável pela sintomatologia inicial, enquanto a síndrome de hipertensão intracraniana é menos comum, uma vez que a hidrocefalia é de

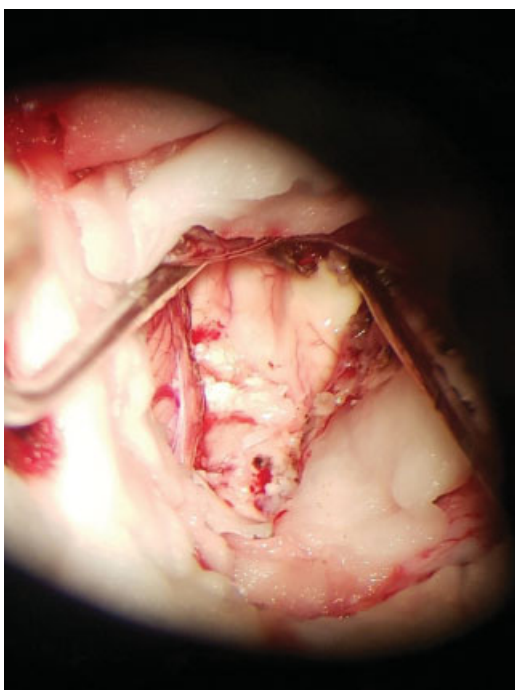


Fig. 5 Achados intraoperatórios. Esvaziamento do cisto, avistando o assoalho do IV ventrículo (ponte e bulbo) na margem profunda da lesão.

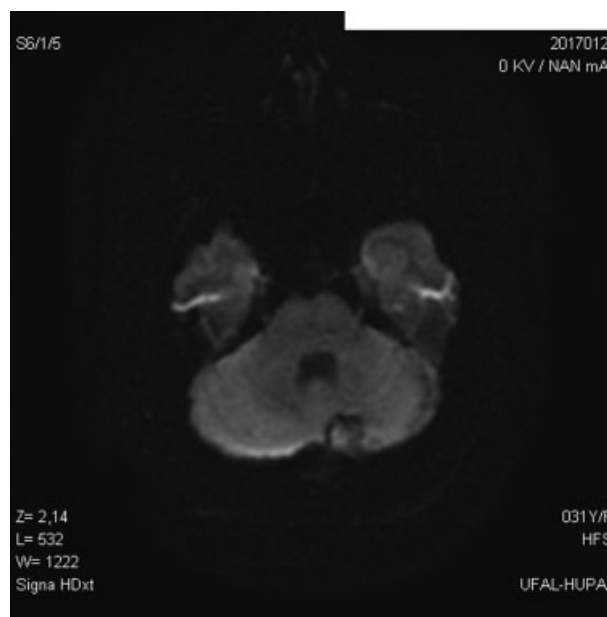


Fig. 6 Ressonância magnética na ponderação da difusão, evidenciando esvaziamento de cavidade cística com restabelecimento anatômico do IV ventrículo.

início tardio, e é vista em menos de 50% dos casos,¹⁴ manifestação presente no caso apresentado. Embora o extravasamento do conteúdo cístico para o espaço subaracnoide tenha se mostrado capaz de provocar meningite asséptica, nenhum sinal de irradiação meníngea foi constatado.

A ressonância magnética pré-operatória foi fundamental para a formulação da hipótese diagnóstica de CE. A lesão não apresentava realce pelo contraste, e demonstrava sinal similar ao líquido nas ponderações T1 e T2; porém, tinha restrição à difusão, diferenciando-se de outras possibilidades diagnósticas, como cistos aracnoides e tumorais.

Dois complicações podem alterar o curso da doença: meningite asséptica e transformação maligna. Para ocorrer meningite asséptica: um simples contato do conteúdo cístico com o líquido pode ser suficiente. O tratamento desta condição inclui punções lombares repetidas e corticoides.¹⁵ Essa situação não foi constatada no caso da paciente em questão.

Por outro lado, a transformação maligna é uma complicação extremamente rara, e, quando presente, está associada com o desenvolvimento de carcinoma de células escamosas. No caso de remoção incompleta da lesão, o crescimento do remanescente tumoral é tão lento quanto o do tumor primitivo, requerendo acompanhamento anual por meio de imagens de ressonância magnética para avaliar o seu potencial de desenvolvimento.¹⁵ Alguns estudos têm apontado a radioterapia como alternativa para o fracasso no tratamento cirúrgico ou a recorrência, podendo ser alcançado por este método o controle tumoral.¹⁶

Conclusão

Os CEs constituem lesões congênitas, benignas e raras, correspondendo a cerca de 0,2% a 1,8% de todos os tumores intracranianos, sendo que em apenas 5% dos casos localizam-se no quarto ventrículo. Apesar de sua gênese na vida intrauterina, são geralmente diagnosticados entre a terceira e quinta década de vida em decorrência de seu padrão de crescimento muito lento. Desenvolvem-se a partir de malformações do ectoderma durante o fechamento do sulco neural, entre a terceira e quinta semanas de vida embrionária. A imagem ponderada pela difusão da ressonância magnética foi fundamental para a formulação do diagnóstico. O tratamento ideal de consiste no esvaziamento do conteúdo cístico com ressecção completa da cápsula, embora não seja sempre possível quando a cápsula estiver firmemente aderida a estruturas importantes. Faz-se necessário acompanhamento radiológico no pós-operatório

para avaliar a recorrência, muito embora a transformação maligna seja rara, e a reoperação tenha, sobretudo, caráter descompressivo, para alívio de sintomas.

Referências

- 1 Patibandla MR, Yerramneni VK, Mudumba VS, Manisha N, Addagada GC. Brainstem epidermoid cyst: An update. *Asian J Neurosurg* 2016;11(03):194-200
- 2 Cambuzzi E, Presa K, Silveira LC, Perondi GE. Epidermoid cyst of the posterior fossa: a case report. *J Bras Patol Med Lab* 2011; 47:79-82 [access in Jan, 2013]. Available at: <http://www.scielo.br/pdf/jbpm/v47n1/11.pdf>
- 3 Ge P, Luo Y, Fu S, Ling F. Recurrent epidermoid cyst with malignant transformation into squamous cell carcinoma. *Neurol Med Chir (Tokyo)* 2009;49:442-444
- 4 Cobbs CS, Pitts LH, Wilson CB. Epidermoid and dermoid cysts of the posterior fossa. *Clin Neurosurg* 1997;44:511-528 This article on PubMed
- 5 Kambe A, Anno Y, Oda N, Shiomi Y, Aoki H, Sasaki A. Reversible bilateral vestibular impairment caused by fourth ventricle epidermoid tumor. *Neurol Med Chir (Tokyo)* 2003;43(04):201-203
- 6 Sengupta SK, Singh P. Cerebellar vermian epidermal cyst. *Med J Armed Forces India* 2015;71(01, Suppl 1):S166-S168
- 7 Oulali N, Moufid F, Ghailan MR, Hosni B. Kyste epidermoïde de la grande citerne et du quatrieme ventricule. *Pan African Medical Journal* 2012;13:19
- 8 Marin H, Vargas MI, Grebici-Guessoum M, et al. Les kystes épidermoïdes du quatrieme ventricule: à propos de quatre cas. *J Neuroradiol* 2002;29(03):146-152
- 9 Forghani R, Farb RI, Kiehl TR, Bernstein M. Fourth ventricle epidermoid tumor: radiologic, intraoperative, and pathologic findings. *Radiographics* 2007;27(05):1489-1494
- 10 Caldarelli M, Colosimo C, Di Rocco C. Intra-axial dermoid/epidermoid tumors of the brainstem in children. *Surg Neurol* 2001;56(02):97-105
- 11 Yaşargil MG, Abernathey CD, Sarioglu AÇ. Microneurosurgical treatment of intracranial dermoid and epidermoid tumors. *Neurosurgery* 1989;24(04):561-567
- 12 Nagasawa D, Yew A, Safaee M, et al. Clinical characteristics and diagnostic imaging of epidermoid tumors. *J Clin Neurosci* 2011;18(09):1158-1162
- 13 Maffazzoni DR, Coutinho LMB, Chemalle IM, Maciel E. Carcinoma originado em cisto epidermoïde intracraniano: registro de caso. *Arq. Neuro-psiQUIATRIA* 1986;44(4):391-394
- 14 Lopes M, Capelle L, Duffau H, et al. Prise en charge chirurgicale des kystes épidermoïdes intracrâniens. A propos de 44 patients et revue de la littérature. *Neurochirurgie* 2002;48(01):5-13
- 15 Cardoso AC, Lemos LEAS, Marques Júnior MASS. Epidermoid Cyst Located in the Fourth Ventricle: Case Report and Review. *Arquivos Brasileiros de Neurocirurgia* 2016;35:174-178
- 16 Davies JM, Trinh VT, Sneed PK, McDermott MW. Radiotherapy for recurrent epidermoid cyst. *J Neurooncol* 2013;112(02):307-313