

Técnica de reconstrucción en roturas recidivantes del tendón patelar

Reconstruction Technique in Recurrent Patellar Tendon Ruptures

Pedro Díaz Allende¹ Andrés Cárdenas López² Alexander Pérez Acevedo¹ Joel Hernández De León¹
Julio Hernández Echazabal¹

¹Servicio de Ortopedia y Traumatología, Hospital Ricardo Valenzuela Sáez, Rengo, Chile

²Médico-Cirujano adjunto, Hospital Ricardo Valenzuela Sáez, Rengo, Chile

Address for correspondence Pedro Díaz Allende, MD, Servicio de Ortopedia y Traumatología, Hospital Ricardo Valenzuela Sáez, Av. Renato Correa Labra 210, Rengo, Chile (e-mail: drpedrodiaz@gmail.com).

Rev Chil Ortop Traumatol 2017;58:59–65.

Resumen

La rotura recidivante del tendón patelar es infrecuente y generalmente asociada a comorbilidad sistémica que altera la interfaz tendón-hueso o a consecuencia de un retorno inadecuado a actividades, previo a completar el proceso de rehabilitación. La reconstrucción quirúrgica se basa en el aumento tendíneo con autoinjertos o aloinjertos. El uso de autoinjertos evita el riesgo de transmisión de enfermedades infecciosas y costos en relación a los aloinjertos y no requiere un segundo tiempo quirúrgico para remover material utilizado en la protección del tendón reconstruido, en el caso de utilizar refuerzos con alambres de cerclaje o cables de acero. Se presenta la reconstrucción del tendón patelar con autoinjerto semitendinoso-gracilis, por ser una técnica validada en la literatura, que restablece la fuerza y la estabilidad del mecanismo extensor de forma costo-efectiva y permite el retorno adecuado a las actividades de la vida diaria.

Palabras Clave

- ▶ recidivante
- ▶ rotura
- ▶ técnica reconstrucción
- ▶ tendón patelar
- ▶ tendón rotuliano

Abstract

Recurrent rupture of the patellar tendon is infrequent and usually associated with systemic comorbidity that alters the tendon-bone interface or as a result of an inadequate return to activities, prior to completing the rehabilitation process. Surgical reconstruction is based on tendon augmentation with autografts or allografts. The use of autografts avoids the risk of infectious diseases and costs in relation to allografts and does not require a second surgical time to remove material used in the protection of the reconstructed tendon, in case of using cerclage wires or steel cables reinforcements. Reconstruction of the patellar tendon with semitendinosus-gracilis autograft is presented as a technique validated in the literature, which restores the strength and stability of the extensor mechanism in a cost-effective way and allows adequate return to activities of daily living.

Keywords

- ▶ knee
- ▶ patellar tendon
- ▶ reconstruction technique
- ▶ recurrent
- ▶ rupture

received
May 6, 2017
accepted
July 28, 2017
published online
August 23, 2017

DOI <https://doi.org/10.1055/s-0037-1606252>.
ISSN 0716-4548.

Copyright © 2017 by Thieme Revinter
Publicações Ltda, Rio de Janeiro, Brazil

License terms



Introducción

Dentro de las lesiones del aparato extensor de rodilla, la rotura del tendón patelar es la menos frecuente, con una incidencia de 0,68/100,000 por año,¹ siendo 6 veces menos frecuente que la fractura de rótula.² En su presentación aguda, se encuentran involucrados mecanismos indirectos de sobrecarga excéntrica del cuádriceps con rodilla en flexión y pie en carga. Epidemiológicamente, se presentan en pacientes activos menores de 40 años y en su mayoría de sexo masculino,³ en relación 4:1. En su etiopatogenia⁴⁻⁸ son importantes el microtrauma repetitivo y la tendinosis sintomática no tratada, las que alteran la estructura del colágeno y la microcirculación local. Factores de riesgo conocidos son la utilización de corticoides locales inyectables o sistémicos orales de uso crónico. En lesiones agudas, la rotura se ubica típicamente en la unión osteotendínea proximal, por lo que el tratamiento se basa en su reinserción al polo inferior de la rótula mediante suturas transóseas, con buenos resultados funcionales y tasas de fallo de un 5% (reparación primaria simple), versus 2% con refuerzo mediante cerclaje de alambre, cable de acero o suturas de alta resistencia no reabsorbibles.⁹

La cirugía de reconstrucción del tendón patelar por fallo en la reparación primaria (recidiva), son en extremo infrecuentes y su prevalencia es desconocida. Se asocian a pacientes con comorbilidades específicas (endocrinopatías, enfermedades inflamatorias sistémicas, insuficiencia renal crónica), que debilitan de forma crónica la interfaz hueso-tendón y mecanismos lesionales de baja energía.¹⁰

Se han propuesto múltiples técnicas de reconstrucción,⁹ donde se destacan: autoinjertos de tendón semitendinoso,¹¹ semitendinoso-gracilis (STG),^{12,13} autoinjerto contralateral de hueso-tendón patelar-hueso (HTH),^{14,15} aloinjerto HTH,¹⁶ aloinjerto de tendón de Aquiles¹⁷⁻¹⁹ y de forma excepcional en la literatura materiales sintéticos.²⁰⁻²³ Sin embargo, aún es controversial el tratamiento de elección, debido principalmente a su baja incidencia y a la inexistencia de estudios biomecánicos y clínicos que comparen las distintas técnicas.

Se presenta la reconstrucción del tendón patelar con autoinjerto STG, por ser una técnica validada en la literatura,^{9,13,24-27} que restablece la fuerza y estabilidad del mecanismo extensor de forma costo-efectiva y permite el retorno adecuado a las actividades de la vida diaria prelesionales, con tasas muy bajas de complicaciones.

Técnica Quirúrgica

Con el paciente bajo anestesia general o regional con sedación, se posiciona en decúbito supino con la extremidad inferior afectada en semiflexión. Se realiza un abordaje sobre la pata de ganso ipsilateral y se obtienen los tendones STG con stripper abierto para preservar su inserción tibial, justificado en la preservación de la vascularidad del injerto, evitando fenómenos de necrosis que retrasen su maduración, reducción de la morbilidad del sitio donante y estabilidad adicional en las etapas iniciales de osteointegración.²⁸

Posteriormente se realiza un abordaje longitudinal anterior de rodilla, idealmente sobre la cicatriz previa si se trata de

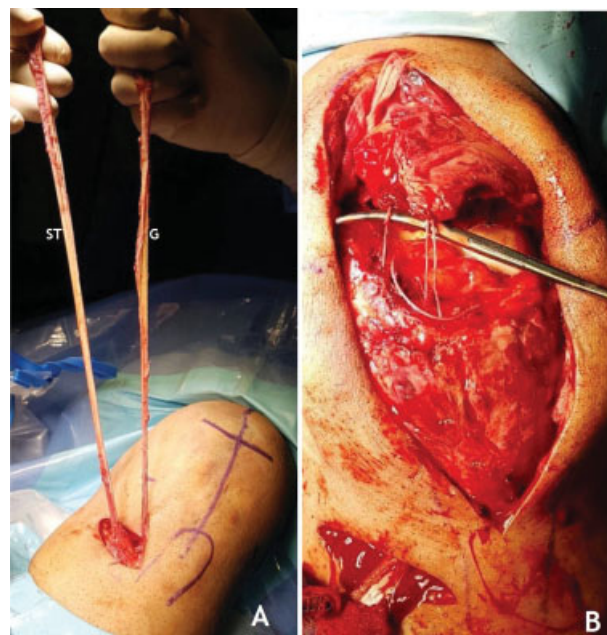


Fig. 1 Abordajes para la cirugía de reconstrucción del tendón patelar. (A) Abordaje sobre la pata de ganso ipsilateral para la cosecha de injertos semitendinoso (ST) y gracilis (G), preservando su inserción tibial utilizando *stripper* abierto. (B) Abordaje longitudinal anterior de rodilla sobre cicatriz previa. Se evidencia el fallo en la reparación primaria a nivel del polo inferior de la rótula.

una revisión por rerotura. La exposición del aparato extensor debe ser amplia, desde el tendón cuadriceps hasta aproximadamente 3cm distal a la tuberosidad anterior de la tibia (TAT), con el fin de realizar una adecuada liberación de adherencias tendíneas (– Fig. 1).

Se prueba la longitud de los autoinjertos STG a través del trayecto que recorrerán para la aumentación. Van der Zwaal y col²⁹ y Jarvela y col³⁰ reportan casos utilizando autoinjerto STG libre y fijación ósea con tornillos bioabsorbibles y grapas. Eso es útil ante injertos cortos, que no logren atravesar el túnel horizontal patelar desde su inserción en la pata de ganso, debiéndolos liberar de ésta y reinsertarlos proximalmente.

La mayoría de las lesiones se ubican inmediatamente por debajo del polo inferior de la rótula, en la interfaz osteotendínea. Se debe realizar el desbridamiento local de la fibrosis y estimulación de la medula ósea mediante decorticación del polo inferior de la rótula con cureta, gubia o fresa, para lograr un mejor ambiente biológico para la cicatrización.

A continuación, se planifica un túnel horizontal sobre el tercio medio de la rótula con la ayuda de un compás tibial de reconstrucción ligamentaria, una aguja guía y una broca canulada de 4,5mm, que posteriormente alojará el paso de los autoinjertos. En ese punto, deben tomarse todas las precauciones para evitar lesionar la superficie articular de la patela. Un segundo túnel óseo de 4,5mm de diámetro se broca de forma oblicua a nivel tibial por sobre la pata de ganso y al menos 2cms posterior a la TAT, en dirección caudo-cefálica y sentido oblicuo, de medial a lateral, asistido con el compás tibial. Esa configuración evita un *killer turn* que estrese el injerto en su salida en la porción lateral de la tibia (– Fig. 2).

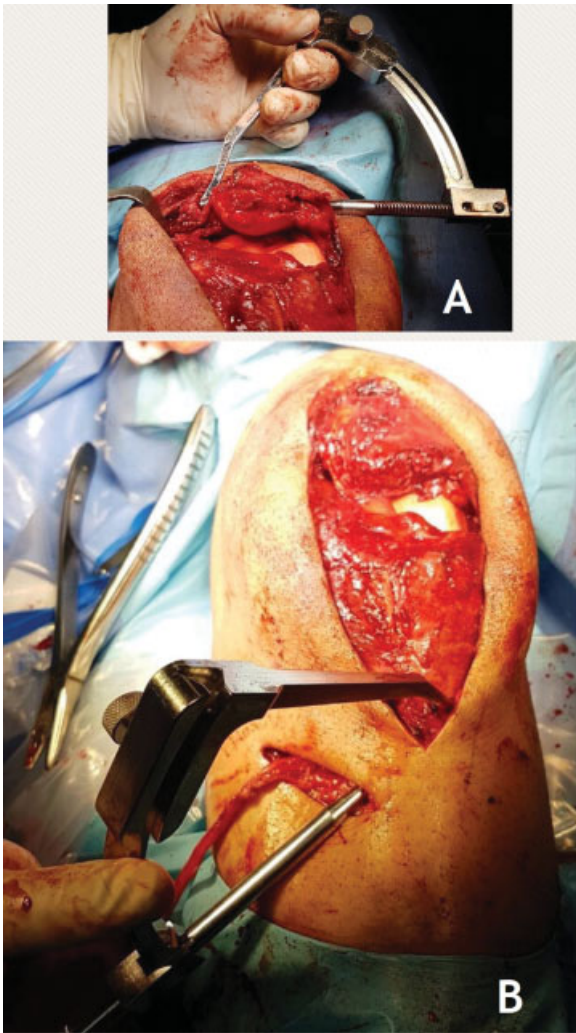


Fig. 2 Preparación de los túneles óseos a nivel patelar (A) y tibial (B) con ayuda de un compás tibial de reconstrucción ligamentaria.

Tras la preparación habitual de los extremos libres de ambos tendones con suturas de alta resistencia n°2, se procede a pasar el injerto semitendinoso, de mayor diámetro y longitud, a través del túnel tibial (de medial a lateral) y luego a través del túnel patelar (de lateral a medial), mediante una aguja guía con ojal (► **Fig. 3**). El injerto gracilis atraviesa el túnel patelar en sentido contrario (de medial a lateral) desde su inserción nativa. Así, el túnel rotuliano queda completamente cubierto. Se estima que el diámetro combinado de esos injertos (duplicados) varía en rangos que fluctúan desde los 4 a 6,5mm.²⁶

En revisiones, se instalan 2 anclas de titanio en el polo inferior de la rótula y se resutura el tendón lesionado con la técnica de Krackow,³¹ para asegurar una adecuada dispersión de las fuerzas a lo largo de la sutura. Las anclas deberían fijarse a aproximadamente 2mm de la superficie articular. El colocarlas más superficialmente incrementa las fuerzas de reacción patelofemoral, alterando la biomecánica articular³²(► **Fig. 4**).

Después de realizar esa configuración rectangular, ambos injertos se tensan y suturan entre sí de forma latero-lateral en

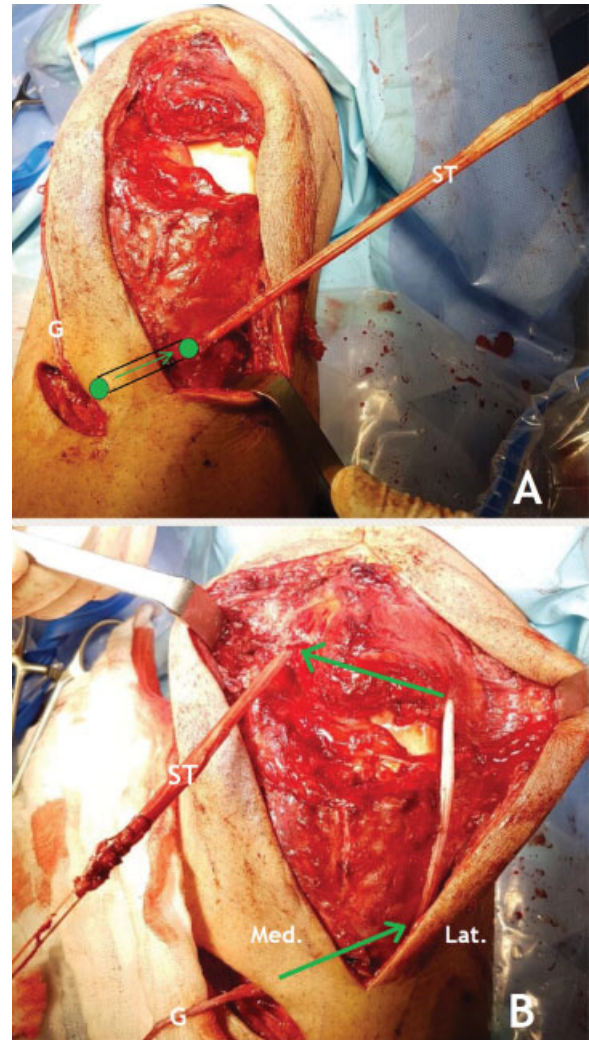


Fig. 3 Trayecto del tendón semitendinoso (ST) a través de los túneles óseos. (A) Paso del ST dentro del túnel tibial (esquemático en flechas verdes), desde su inserción nativa hacia la inserción lateral. (B) Paso del ST dentro del túnel patelar, de lateral (Lat.) a medial (Med.). Abreviaciones: G, tendón gracilis; Lat, lateral; Med, medial; ST, tendón semitendinoso.

30° de flexión de rodilla con sutura irreabsorbible de polipropileno para mejorar la estabilidad del constructo. En esa posición, se asegura que el largo del tendón rotuliano (sin gap lesional visible tras el aumento), sea similar al largo de la patela, preservando así una relación de altura patelar normal según Insall-Savati.³³ Adicionalmente, se puede incluir la extremidad contralateral en el campo quirúrgico para realizar una comparación de la posición final de la patela.

No existen estudios comparativos respecto al tipo de configuración ideal de los injertos en la reconstrucción, describiéndose la técnica rectangular y en “figura en 8.”

El autoinjerto semitendinoso del túnel tibial se fija en 90° de flexión (evitando así una presión excesiva de la rótula sobre la tróclea femoral), con un tornillo interferencial bioabsorbible de 6mm de diámetro para lograr su osteointegración (► **Fig. 5**). Finalmente, se realiza la reparación de los retináculos con una sutura monofilamento reabsorbible de poliglactina n°1 y un punto en cruz. Se inmoviliza la extremidad en extensión

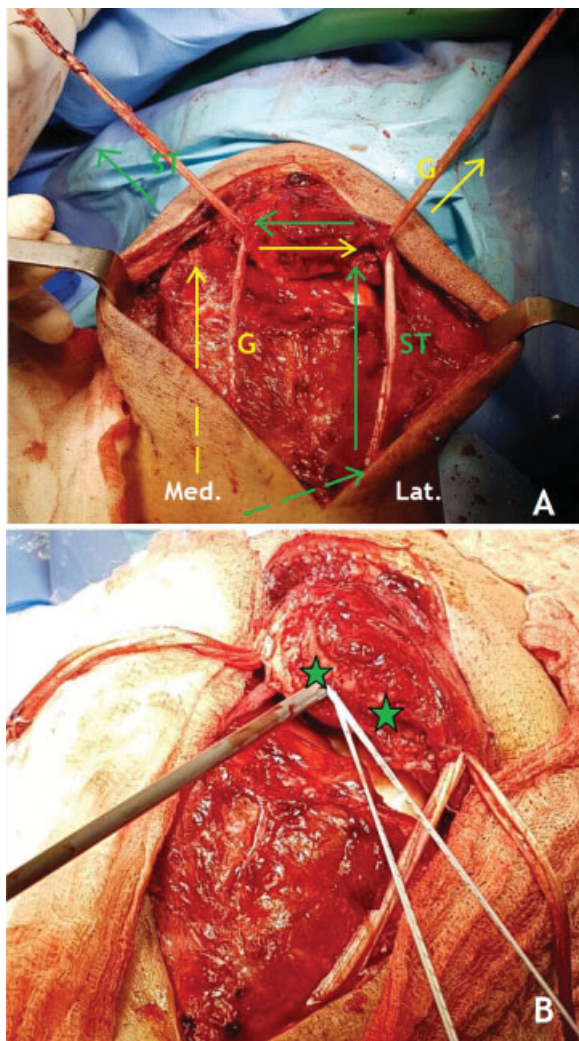


Fig. 4 (A) Configuración de la reconstrucción del tendón patelar con los autoinjertos semitendinoso (ST, en verde) y gracilis (G, en amarillo). Las flechas indican el trayecto de cada injerto y su dirección. (B) Refuerzo en la reconstrucción mediante anclas al polo inferior de la rótula. Se instalan 2 anclas al polo inferior de la rótula, equidistantes entre sí (las estrellas verdes indican los puntos de inserción). Se realiza la sutura con la técnica de Krackow al tendón patelar.

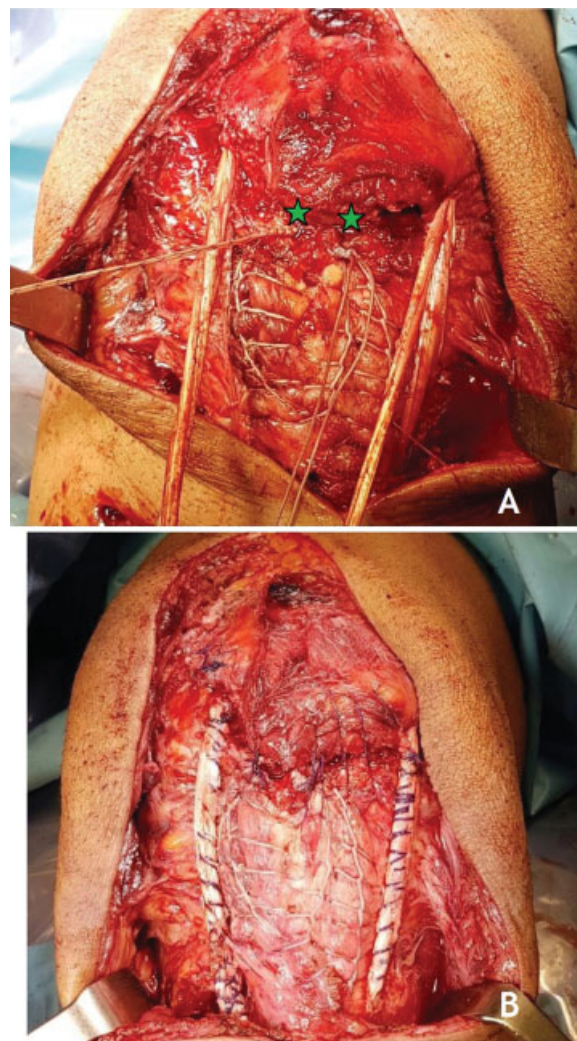


Fig. 5 Proceso final de reconstrucción. (A) Primero se anudan las anclas (estrellas verdes) en la extensión de la rodilla para lograr una buena coaptación de la interfaz tendón patelar-hueso. (B) En 30° de flexión de la rodilla, se procede a tensar los injertos de forma simétrica a cada lado de la rótula y tras comprobar que el tracking en flexo extensión es adecuado, se suturan entre sí de forma latero-lateral. Se flexa la rodilla en 90° para instalar un tornillo bioabsorbible de 6 mm de diámetro en el túnel tibial.

completa con una órtesis de rodilla con rango articular graduado.

La rehabilitación²⁵ comienza al día siguiente con marcha asistida, 2 bastones y carga de peso a tolerancia. Inicialmente, se bloquea la rodilla en extensión completa por 2 semanas. Después se progresa gradualmente, con el objetivo de lograr una movilidad articular entre 0°-90° durante las primeras 6 semanas. Se debe educar desde el comienzo ejercicios isométricos de cuádriceps. Después de 6 semanas, se progresa hacia rangos completos de movilidad y fortalecimiento concéntrico de cuádriceps. Los ejercicios en fase excéntrica se autorizan desde la duodécima semana, trote a partir del sexto mes y retomar actividades deportivas tras 9 meses de rehabilitación, demostrando rangos completos de movilidad articular y al menos un 85% de la fuerza cuadrípital contralateral en el test isocinético.

Discusión

La reconstrucción del tendón patelar con el uso de autoinjertos ipsilaterales de STG es segura, efectiva y validada desde el punto de vista clínico y funcional.^{9,25-27} Además, es un constructo de resistencia probada^{34,35} (la configuración en doble banda aporta una resistencia máxima a la carga de 2330N), que asegura una integración adecuada de los injertos.²⁸ Estos últimos, al ser cosechados rutinariamente en la reconstrucción del ligamento cruzado anterior, permiten realizar una cirugía técnicamente reproducible, pese a la infrecuencia de esta patología.

Existen estudios de seguimiento a mediano plazo que respaldan la técnica descrita,²⁵ con buenos resultados respecto a la movilización precoz, recuperación funcional y retorno a actividades de la vida diaria, con mínimas

complicaciones locales. Pese a esas ventajas, es importante mencionar que generalmente los pacientes persisten con hipotrofia cuadricepsal comparativa y no logran el mismo nivel de retorno a actividades deportivas prelesionales, siendo el momento de la reconstrucción el factor que parece tener mayor correlación con los resultados clínicos.

Ecker y col³⁶ describe por primera vez este procedimiento en 1979 y junto a otros autores posteriores³⁷ refuerzan esta reconstrucción con cerclaje de alambre entre la rótula y la TAT, justificándolo como una medida de protección para la movilización articular precoz y para la liberación de la tensión de las partes blandas. Shelbourne y col³⁸ reporta un refuerzo con cable de acero Dall-Miles. Sin embargo, todos esos dispositivos pueden limitar el rango de flexión de la rodilla y requieren a corto plazo una segunda intervención para su retiro. Casey y col³⁷ recomienda su remoción tras 6 meses de evolución postoperatoria, con el fin de permitir a los tejidos alcanzar una resistencia suficiente. Maffuli y col²⁵ descartó el riesgo de fallas en la reconstrucción sin su uso, lo que permite realizar el procedimiento en un sólo tiempo quirúrgico.

Debido a su baja incidencia, la mayor evidencia existente respecto al manejo de estas lesiones se basa en reportes de casos aislados y de forma minoritaria en estudios de series de casos no controlados.

Por el momento, no existen estudios comparativos que evalúen las diferentes técnicas de reconstrucción, por lo que no existe consenso en un *gold-standard* para el tratamiento de estas lesiones.

Nuestro Enfrentamiento

El diagnóstico de estas lesiones es clínico, por lo que una adecuada anamnesis y examen físico, asociado a una radiografía comparativa bilateral de rodilla que evidencie alteración en la altura patelar del lado afectado, son confirmatorios.

Usualmente los pacientes se presentan con déficit de extensión activa de la rodilla, depresión cutánea local, gap infrapatelar y atrofia cuadricepsal ipsilateral. Debido al proceso inflamatorio y hemartrosis, en algunos casos estas lesiones pueden pasar desapercibidas en la urgencia ante un examinador no entrenado, generando retraso en el diagnóstico y roturas crónicas.³⁹ En ese escenario, es de gran utilidad la resonancia nuclear magnética, que no solo evalúa la ubicación de la lesión, sino que también descarta alteraciones articulares asociadas. El uso de la ecografía es cuestionable por ser operador dependiente y en la práctica no logra ser un examen confirmatorio.

Ante ese tipo de diagnóstico, es fundamental descartar patologías médicas de base no pesquiasadas previamente, que generen debilidad de la interfaz hueso tendón y tratarlas de forma eficiente, pues de lo contrario persistirá el riesgo de reintervenciones.

El hiperparatoroidismo secundario y terciario a consecuencia de la insuficiencia renal crónica, es una causa reconocida de lesiones atípicas del aparato extensor en pacientes jóvenes,⁴⁰⁻⁴³ tales como: rotura tendínea bilateral, rotura asincrónica del tendón contralateral o re-roturas debido,

principalmente, a la resorción ósea subperióstica que ésta produce. Por su parte, los trastornos vasculares endoteliales en patología reumatológica, sumado al consumo de corticoides, provocan alteraciones estructurales del colágeno y microtrombosis que afectan la oxigenación tisular local, poniendo en riesgo la reparación primaria del tendón.³⁹

Nos parece una opción adecuada el uso de anclas como procedimiento combinado de refuerzo al aumento con autoinjerto STG. Así evitamos realizar retunelización ósea vertical a nivel patelar, evitando pérdida de *stock* óseo, convergencia con el túnel horizontal (necesario en la reconstrucción) y aumento del riesgo de fractura, con resultados descritos clínicamente como similares a la técnica de suturas transpatelares, sin embargo de mayor costo⁴⁴⁻⁴⁶ (→ Fig. 6).

El túnel tibial tiene su justificación en la distribución simétrica de la fuerza entre ambos autoinjertos, evitando alteraciones en el *tracking* patelar. El uso de tornillo bioabsorbible a nivel tibial evita un efecto limpiaparabrisas del injerto semitendinoso dentro del túnel que dificulte su osteointegración. A nivel rotuliano, el túnel óseo de 4,5mm es lo suficientemente pequeño para contener de forma ajustada el paso de ambos autoinjertos sin necesidad de tornillo bioabsorbible adicional.

Debido a la buena experiencia con el uso del ácido tranexámico endovenoso en el control del sangrado intraoperatorio en dosis de 10mg/kg, no utilizamos isquemia local para realizar el procedimiento.^{47,48} Eso genera una ventaja adicional, que es la correcta evaluación de la altura patelar al no generarse un efecto tenodésico cuadricepsal por tracción muscular a consecuencia de la activación del torniquete.

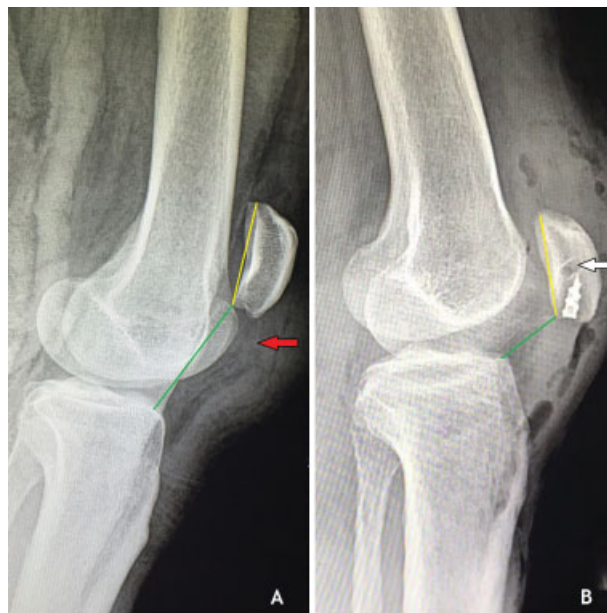


Fig. 6 Radiografías laterales de rodilla comparativas en paciente con rotura recidivante del tendón patelar. (A) Preoperatorio. Nótese patela alta según índice Caton-Deschamps (líneas de colores). Se aprecia imagen radiolúcida que demarca el trayecto del tendón patelar, interrumpido en interfaz hueso-tendón proximal (flecha roja). (B) Postoperatorio. Nótese en rótula las anclas normoposicionadas y sobre éstas, el túnel rotuliano (flecha blanca). Normalización del índice Caton-Deschamps.

Responsabilidades Éticas de la Publicación

Protección de personas y animales

Para esta investigación no se han realizado experimentos en seres humanos ni en animales. En este artículo se realizó el consentimiento informado de investigación aprobado por el Comité de Ética a los pacientes que permitieron la presentación de sus fotografías y estudio imagenológico, preservando la confidencialidad de los datos.

Declaración y verificación de la presentación

Este trabajo no ha sido previamente publicado ni presentado simultáneamente en otra revista y tiene la autorización de los autores y su establecimiento asistencial.

Conflicto de Intereses

La realización de este estudio no presenta conflicto de intereses por parte de los autores.

Agradecimientos

Al Dr. David Figueroa P. de la Clínica Alemana de Santiago, por su gentil revisión del manuscrito original. A los Doctores Carlos Bolomey E. y Javier Cayazaya D. del Hospital Clínico FUSAT de Rancagua, por otorgarle al autor sus perspectivas en el manejo de estas lesiones.

A todo el equipo de Traumatología y Kinesiología del Hospital Ricardo Valenzuela Sáez de Rengo por el apoyo mostrado en la realización de este artículo.

Bibliografía

- Clayton RA, Court-Brown CM. The epidemiology of musculoskeletal tendinosis and ligamentous injuries. *Injury* 2008;39(12):1338-1344
- Saragaglia D, Pison A, Rubens-Duval B. Acute and old ruptures of the extensor apparatus of the knee in adults (excluding knee replacement). *Orthop Traumatol Surg Res* 2013;99:67-76
- Negrin LL, Nemecek E, Hajdu S. Extensor mechanism ruptures of the knee: differences in demographic data and long-term outcome after surgical treatment. *Injury* 2015;46(10):1957-1963
- Figueroa D, Figueroa F, Calvo R. Patellar Tendinopathy: Diagnosis and Treatment. *J Am Acad Orthop Surg* 2016;24(12):e184-e192
- Blazina ME, Kerlan RK, Jobe FW, Carter VS, Carlson GJ. Jumper's knee. *Orthop Clin North Am* 1973;4(03):665-678
- Kelly DW, Carter VS, Jobe FW, Kerlan RK. Patellar and quadriceps tendon ruptures-jumper's knee. *Am J Sports Med* 1984;12(05):375-380
- Kannus P, Józsa L. Histopathological changes preceding spontaneous rupture of a tendon. A controlled study of 891 patients. *J Bone Joint Surg Am* 1991;73(10):1507-1525
- Ramseier LE, Werner CML, Heinzelmann M. Quadriceps and patellar tendon rupture. *Injury* 2006;37(06):516-519
- Gilmore JH, Clayton-Smith ZJ, Aguilar M, Pneumaticos SG, Giannoudis PV. Reconstruction techniques and clinical results of patellar tendon ruptures: Evidence today. *Knee* 2015;22(03):148-155
- Garner MR, Gausden E, Berkes MB, Nguyen JT, Lorch DG. Extensor Mechanism Injuries of the Knee: Demographic Characteristics and Comorbidities from a Review of 726 Patient Records. *J Bone Joint Surg Am* 2015;97(19):1592-1596
- Cadambi A, Engh GA. Use of a semitendinosus tendon autogenous graft for rupture of the patellar ligament after total knee arthroplasty. A report of seven cases. *J Bone Joint Surg Am* 1992;74(07):974-979
- Bek D, Demiralp B, Kömürçü M, Sehirlioğlu A. Neglected patellar tendon rupture: a case of reconstruction without quadriceps lengthening. *J Orthop Traumatol* 2008;9(01):39-42
- Van der Bracht H, Verdonk R, Stuyts B. Augmentation of a patellar tendon repair with an autologous semitendinosus graft. *Acta Orthop Belg* 2009;75(03):417-419
- Milankov MZ, Miljkovic N, Stankovic M. Reconstruction of chronic patellar tendon rupture with contralateral BTB autograft: a case report. *Knee Surg Sports Traumatol Arthrosc* 2007;15(12):1445-1448
- Temponi EF, Camelo N, Tuteja S, et al. Reconstruction of chronic patellar tendon rupture with contralateral bone-tendon-bone autograft. *Knee Surg Sports Traumatol Arthrosc* 2017;25(08):2468-2473
- ElGuindy A, Lustig S, Servien E, et al. Treatment of chronic disruption of the patellar tendon in Osteogenesis Imperfecta with allograft reconstruction. *Knee* 2011;18(02):121-124
- Crossett LS, Sinha RK, Sechrist VF, Rubash HE. Reconstruction of a ruptured patellar tendon with achilles tendon allograft following total knee arthroplasty. *J Bone Joint Surg Am* 2002;84-A(08):1354-1361
- Lewis PB, Rue JP, Bach BR Jr. Chronic patellar tendon rupture: surgical reconstruction technique using 2 Achilles tendon allografts. *J Knee Surg* 2008;21(02):130-135
- Labib SA, Wilczynski MC, Sweitzer BA. Two-layer repair of a chronic patellar tendon rupture: a novel technique and literature review. *Am J Orthop* 2010;39(06):277-282
- Levin PD. Reconstruction of the patellar tendon using a dacron graft: a case report. *Clin Orthop Relat Res* 1976;(118):70-72
- Fukuta S, Kuge A, Nakamura M. Use of the Leeds-Keio prosthetic ligament for repair of patellar tendon rupture after total knee arthroplasty. *Knee* 2003;10(02):127-130
- Naguib AM, Sefton GK. Recurrent bilateral rupture of the patellar tendons: Tendon replacement using polyester connective tissue prosthesis. *Injury* 2006;37:379-382
- Naim S, Gougoulias N, Griffiths D. Patellar tendon reconstruction using LARS ligament: surgical technique and case report. *Strateg Trauma Limb Reconstr* 2011;6(01):39-41
- Mihalko WM, Vance M, Fineberg MJ. Patellar tendon repair with hamstring autograft: a cadaveric analysis. *Clin Biomech (Bristol, Avon)* 2010;25(04):348-351
- Maffulli N, Del Buono A, Loppini M, Denaro V. Ipsilateral hamstring tendon graft reconstruction for chronic patellar tendon ruptures: average 5.8-year follow-up. *J Bone Joint Surg Am* 2013;95(17):e1231-e1236
- Sundararajan SR, Srikanth KP, Rajasekaran S. Neglected patellar tendon ruptures: a simple modified reconstruction using hamstrings tendon graft. *Int Orthop* 2013;37(11):2159-2164
- Spoliti M, Giai Via A, Padulo J, Oliva F, Del Buono A, Maffulli N. Surgical repair of chronic patellar tendon rupture in total knee replacement with ipsilateral hamstring tendons. *Knee Surg Sports Traumatol Arthrosc* 2016;24(10):3183-3190
- Chen B, Li R, Zhang S. Reconstruction and restoration of neglected ruptured patellar tendon using semitendinosus and gracilis tendons with preserved distal insertions: two case reports. *Knee* 2012;19(04):508-512
- Van der Zwal P, Van Arkel ERA. Recurrent patellar tendon rupture: reconstruction using ipsilateral gracilis and semitendinosus tendon autografts. *Injury* 2007;38:320-323
- Järvelä T, Halonen P, Järvelä K, Moilanen T. Reconstruction of ruptured patellar tendon after total knee arthroplasty: a case report and a description of an alternative fixation method. *Knee* 2005;12(02):139-143
- Krackow KA, Thomas SC, Jones LC. A new stitch for ligament-tendon fixation. Brief note. *J Bone Joint Surg Am* 1986;68(05):764-766

- 32 Capiola D, Re L. Repair of patellar tendon rupture with suture anchors. *Arthroscopy* 2007;23(08):906.e1-906.e4
- 33 Insall J, Salvati E. Patella position in the normal knee joint. *Radiology* 1971;101(01):101-104
- 34 Hamner DL, Brown CH Jr, Steiner ME, Hecker AT, Hayes WC. Hamstring tendon grafts for reconstruction of the anterior cruciate ligament: biomechanical evaluation of the use of multiple strands and tensioning techniques. *J Bone Joint Surg Am* 1999;81(04):549-557
- 35 Tashiro T, Kurosawa H, Kawakami A, Hikita A, Fukui N. Influence of medial hamstring tendon harvest on knee flexor strength after anterior cruciate ligament reconstruction. A detailed evaluation with comparison of single- and double-tendon harvest. *Am J Sports Med* 2003;31(04):522-529
- 36 Ecker ML, Lotke PA, Glazer RM. Late reconstruction of the patellar tendon. *J Bone Joint Surg Am* 1979;61(6A):884-886
- 37 Casey MT Jr, Tietjens BR. Neglected ruptures of the patellar tendon. A case series of four patients. *Am J Sports Med* 2001;29(04):457-460
- 38 Shelbourne KD, Darmelio MP, Klootwyk TE. Patellar tendon rupture repair using Dall-Miles cable. *Am J Knee Surg* 2001;14(01):17-20, discussion 20-21
- 39 Razzano CD, Wilde AH, Phalen GS. Bilateral rupture of the infrapatellar tendon in rheumatoid arthritis. *Clin Orthop Relat Res* 1973;(91):158-161
- 40 Shiota E, Tsuchiya K, Yamaoka K, Kawano O. Spontaneous major tendon ruptures in patients receiving long-term hemodialysis. *Clin Orthop Relat Res* 2002;(394):236-242
- 41 Chen CM, Chu P, Huang GS, Wang SJ, Wu SS. Spontaneous rupture of the patellar and contralateral quadriceps tendons associated with secondary hyperparathyroidism in a patient receiving long-term dialysis. *J Formos Med Assoc* 2006;105(11):941-945
- 42 Grecomoro G, Camarda L, Martorana U. Simultaneous chronic rupture of quadriceps tendon and contra-lateral patellar tendon in a patient affected by tertiary hyperparathyroidism. *J Orthop Traumatol* 2008;9(03):159-162
- 43 Seng C, Lim YJ, Pang HN. Spontaneous disruption of the bilateral knee extensor mechanism: a report of two cases. *J Orthop Surg (Hong Kong)* 2015;23(02):262-266
- 44 Bushnell BD, Byram IR, Weinhold PS, Creighton RA. The use of suture anchors in repair of the ruptured patellar tendon: a biomechanical study. *Am J Sports Med* 2006;34(09):1492-1499
- 45 Ettinger M, Dratzidis A, Hurschler C, et al. Biomechanical properties of suture anchor repair compared with transosseous sutures in patellar tendon ruptures: a cadaveric study. *Am J Sports Med* 2013;41(11):2540-2544
- 46 Lanzi JT Jr, Felix J, Tucker CJ, et al. Comparison of the Suture Anchor and Transosseous Techniques for Patellar Tendon Repair: A Biomechanical Study. *Am J Sports Med* 2016;44(08):2076-2080
- 47 Melvin JS, Stryker LS, Sierra RJ. Tranexamic Acid in Hip and Knee Arthroplasty. *J Am Acad Orthop Surg* 2015;23(12):732-740
- 48 Xie J, Ma J, Yao H, Yue C, Pei F. Multiple Boluses of Intravenous Tranexamic Acid to Reduce Hidden Blood Loss After Primary Total Knee Arthroplasty Without Tourniquet: A Randomized Clinical Trial. *J Arthroplasty* 2016;31(11):2458-2464