

Alargamiento metacarpiano del pulgar amputado mediante callotaxis: estudio observacional

Metacarpal Enlargement of the Amputated Thumb using Callotaxis: An Observational Study

Noemí Lambán-Mascaray¹ Eduardo Blanco-Baiges² Pedro Marquina-Sola³ Jesús Barco-Marcellán⁴
 Samuel Pajares-Cabanillas⁵ Jesús Gómez-Vallejo²

¹ Cirugía Ortopédica y Traumatología. Hospital Royo Villanova, Zaragoza, Spain

² Cirugía Ortopédica y Traumatología. Hospital Clínico U."Lozano Blesa," Zaragoza, Spain

³ Cirugía de Mano. Hospital MAZ, Zaragoza, Spain

⁴ Cirugía Ortopédica y Traumatología. Hospital MAZ, Zaragoza, Spain

⁵ Cirugía Ortopédica y Traumatología. Hospital U. Fundación Jiménez Díaz, Madrid, Spain,

Rev Iberam Cir Mano 2017;45:3–11.

Address for correspondence Eduardo BlancoBaiges, MD, PhD, Traumatology and Orthopaedics, Hospital Clinico Universitario Lozano Blesa, San Juan Bosco avenue, Zaragoza 50009 Spain (e-mail: edublanbai@gmail.com).

Resumen

Objetivo confirmar la eficacia del alargamiento óseo mediante callotaxis del primer metacarpiano como alternativa funcional en pacientes activos con una amputación del pulgar, y revisar nuestros resultados.

Material y Método la población del estudio estuvo formada por pacientes que sufrieron una amputación no reimplantable del primer dedo de la mano, y que no cumplieron criterios para una transferencia microquirúrgica en nuestros centros hospitalarios desde el año 1995 hasta 2014. Se realizó un estudio observacional de cohortes para el análisis de incidencia y un diseño de corte trasverso para el análisis de correlaciones entre variables.

Resultados presentamos 23 callotaxis del primer metacarpiano, un periodo medio de 104,7 días (SD) con un minifijador externo monorraíl, y una elongación media de 25,5 milímetros (SD). Todos los pacientes consiguieron una pinza funcional, pero 5 tuvieron que cambiar de trabajo. El grado de satisfacción fue alto excepto en 2 pacientes, y se relacionó significativamente con la duración del alargamiento.

Conclusiones la callotaxis permite una reconstrucción del pulgar con pocas complicaciones. Recomendamos asociar una comisuroplastia y una transposición del aductor. Los pacientes dan más importancia a la comodidad del procedimiento que a la longitud alargada, siempre que se consiga una función adecuada.

Palabras Clave

- ▶ alargamiento óseo
- ▶ callotaxis
- ▶ distracción progresiva
- ▶ amputación pulgar

Abstract

Purpose to confirm the effectiveness of bone elongation through callus distraction of the first metacarpal as a functional alternative in active patients with a thumb amputation.

Methods the study population consisted of patients who suffered a non-replantable amputation of the thumb and failed to meet criteria for a microsurgical transfer at our hospitals between 1995 and 2014. We performed an observational cohort study for incidence analysis and a cross-sectional design for the analysis of correlations between variables.

Keywords

- ▶ bone lengthening
- ▶ callotaxis
- ▶ gradual distraction
- ▶ thumb amputation

received
 March 14, 2017
 accepted
 April 4, 2017

DOI <https://doi.org/10.1055/s-0037-1602805>.
 ISSN 1698-8396.

Copyright © 2017 Thieme Revinter Publicações Ltda, Rio de Janeiro, Brazil

License terms



Results we presented 23 callus distractions of the first metacarpal, an average period of 104.7 days (SD 3.2) with a monorail external mini-fixator, and an average elongation of 25.5 mm (SD 0.54). All patients achieved a functional grip, but five had to change jobs. The degree of satisfaction was high, except in 2 patients, and was significantly related to the duration of the extension.

Conclusions callus distraction allows for a reconstruction of the thumb with few complications. We recommend associating a commissuroplasty and an adductor transposition. Patients give more importance to the comfort of the procedure than to the elongated length, provided that adequate function is achieved.

Introducción

El pulgar es el dedo que nos diferencia del resto de los animales, incluidos los simios. Una ausencia del pulgar equivale a un 40% de discapacidad de la mano afectada, suponiendo que el nivel de amputación se sitúe en la metacarpo-falángica.¹ De hecho, una mano sin pulgar obliga a una reubicación del trabajador o a un cese de su actividad laboral, con el gasto económico que conlleva, además de las connotaciones sociales y personales que implica para el paciente.

Ante un paciente con una amputación del pulgar, siempre se debe intentar el reimplante de urgencia, pero en ocasiones no es factible. En esos casos, tenemos varias opciones reconstructivas que han evolucionado durante el siglo XX: la regularización del muñón sólo tiene validez en amputaciones distales, al igual que los colgajos de cobertura o de avance², el pulgar osteoplástico tipo poste, proporciona un pulgar tosco y con poca sensibilidad³; y la pulgarización sacrifica otro dedo sano y la mano pierde fuerza de agarre.^{4,5} Actualmente, la técnica de la transferencia de un dedo del pie a la mano mediante microsuturas vasculares y nerviosas ha dado los resultados más cercanos al pulgar sano⁶, pero es una técnica exigente que requiere unas condiciones específicas, y en ocasiones no se puede efectuar. Los factores que afectan a la permeabilidad vascular como el tabaco, diabetes, colagenopatías, etc, empeoran el pronóstico de las suturas microvasculares aunque no son una contraindicación absoluta.⁷ El mecanismo de la lesión y el estado de los tejidos es determinante. Las lesiones por avulsión de los paquetes vasculonerviosos y la fibrosis de partes blandas, pueden dificultar el pronóstico de una transferencia digital del pie a la mano. Y por último, a veces los pacientes no quieren perder un dedo del pie (deportistas, estética, motivos personales,...) y prefieren otra técnica. Es fundamental explicarle al paciente las expectativas de las distintas cirugías.

La alternativa que presentamos, fue descrita hace más de cuatro décadas por Matev⁸: se trata del alargamiento del pulgar, que ha quedado relegado a un segundo plano por la difusión de las técnicas microquirúrgicas modernas. Dentro de los alargamientos óseos, la técnica de la callotaxis del pulgar es un procedimiento con buenos resultados, pero las series publicadas en adultos son escasas y heterogéneas. La importancia de este estudio radica en la posibilidad de

presentar por primera vez, resultados en base a incidencias comparados con las anteriores publicaciones sobre el tema.

El objetivo de este trabajo es, una vez revisados nuestros resultados, confirmar la eficacia del alargamiento óseo mediante callotaxis del primer metacarpiano como alternativa funcional en pacientes activos con amputación del pulgar no reimplantable, y justificar su utilización desde el punto de vista médico y laboral.

Material y Método

Diseño clínico: se trata de un estudio observacional con un diseño en cohortes para el análisis de incidencia y un diseño de corte trasverso para el análisis de correlaciones entre variables.

La población del estudio estuvo compuesta por todos los pacientes que habían sufrido una amputación no reimplantable del primer dedo de la mano, y que fueron atendidos en los centros hospitalarios de los autores desde el año 1995 hasta el 2014.

Los criterios de inclusión fueron los siguientes:

- Amputación del pulgar a niveles II (a través de la falange proximal), III (a través de la articulación metacarpo-falángica) y IV (a través del cuello del metacarpiano) de la clasificación de Merle⁹, conservando la musculatura tenar.
- Pulgar no reimplantable de urgencia.
- Pulgar en el que se realizó un reimplante de urgencia que fracasó posteriormente.
- Rechazo de transferencia microquirúrgica de dedos del pie a la mano por los siguientes motivos: tabaquismo, patologías vasculares, edad mayor de 50 años, mecanismo de lesión por avulsión proximal vásculo-nerviosa o con gran destrucción tisular, y negativa personal del paciente a la transferencia de un dedo del pie.
- Comprensión y aceptación por parte del paciente del tipo de reconstrucción del pulgar con respecto a otras opciones.

La técnica quirúrgica estándar fue un alargamiento óseo del primer metacarpiano mediante fijador externo Minirail Orthofix® (Verona, Italia) basado en la callotaxis con 2 tiempos quirúrgicos y sin aporte de injerto óseo. En el primer tiempo, se realizó una osteotomía subperióstica y el implante

del fijador externo, que se mantenía dos semanas sin distraer el foco para que empezase a crecer el callo fibroso. Después se iniciaba la distracción a un ritmo de 0,5–1 milímetro diario. Cuando se llegaba a la longitud deseada y la radiología mostraba callo óseo, se mantenía dos semanas más para relajar las partes blandas y se llevaba a cabo el segundo tiempo quirúrgico, en el que se retiraba el fijador y se realizaba una transposición del aductor y una comisuroplastia si se consideraba necesario. El alargamiento mínimo previsto se estableció en 21 milímetros. Si en el segundo tiempo se observaba que el callo óseo era insuficiente, se aportaba injerto corticoesponjoso o esponjoso y se mantenía el fijador o se implantaban agujas de Kirschner percutáneas hasta lograr la consolidación.

La transposición consistió en desinsertar el aductor de la metacarpo-falángica e insertarlo al $\frac{1}{3}$ proximal del metacarpiano, para ampliar la comisura y evitar la tracción excesiva del músculo que podía deformar el callo óseo.

La comisuroplastia se realizó con una zetaplastia simple o bien con una doble en forma de índalo o “*jumping man*” a lo largo del eje mayor cutáneo comisural, para incrementar la amplitud a la hora de asir objetos.

Medidas: se recogieron en una tabla Excel (► **Tabla 1**) los siguientes datos: edad, sexo, profesión, antecedentes personales, mecanismo de acción, nivel de la amputación según la clasificación de Merle, tipo y número de intervenciones, tiempo de alargamiento (con fijador externo) y consolidación, milímetros alargados, complicaciones, reincorporación al puesto de trabajo o catalogación de incapacidad, capacidad de prensión y grado de satisfacción del paciente en una escala del 1 al 4 (1 = nada satisfecho, 2 = poco satisfecho, 3 = satisfecho, 4 = muy satisfecho).

Para el análisis estadístico, se creó una base de datos mediante el programa para Windows SPSS 13.0 (SPSS, Chicago, Illinois, 1999). En dicha base, se introdujeron todas las variables y los datos recogidos en el estudio.

Tomando como eventos el alargamiento medido en milímetros y el tiempo total de uso del fijador, se estudió el riesgo de retirada del fijador (riesgo de alargamiento) y fue calculado a los 3 meses y a los 4 meses como indicador del porcentaje de pacientes que conseguían el alargamiento

durante el seguimiento. La tasa media de alargamiento fue calculada en base al número de eventos detectados durante el seguimiento (total de mms alargados) / tiempo en el que los pacientes estuvieron en riesgo (días de fijador externo).

Las variables continuas: “días de uso del fijador” y “milímetros alargados” fueron correlacionados con la variable ordinal “satisfacción” mediante un coeficiente de correlación de Pearson, con un nivel de significación del 0,05 para un test de dos colas, ya que los datos seguían una distribución normal.

Resultados

Se revisaron 23 pacientes que presentaron amputaciones desde la primera falange respetando la metacarpo-falángica hasta el metacarpiano respetando la musculatura tenar: 4 a nivel II, 13 a nivel III y 6 a nivel IV de la clasificación de Merle. En 18 casos la causa fue un accidente laboral, y de ellos 17 tenían trabajos pesados (construcción, metalurgia,...). Sólo en 2 pacientes el mecanismo de acción fue por sección con corte limpio. La media de edad fue de 39,6 años. Un paciente era diabético insulín dependiente, y 10 pacientes tenían hábito tabáquico. En 6 pacientes se intentó primero el reimplante de urgencia. Esos casos fracasaron, generalmente por ser una indicación límite por el mecanismo de acción del traumatismo (► **Fig. 1**).

Aunque a los 6 meses todos los pacientes habían concluido su proceso, se continuó el seguimiento hasta un mínimo de 12 meses. Todos los pacientes lograron la consolidación y el alargamiento mínimo establecido. Los 23 alargamientos metacarpianos tuvieron una media de 25,5 milímetros (SD). El tiempo de alargamiento entre las cirugías fue de 104,7 días de media (SD). Seis pacientes necesitaron aporte de injerto óseo esponjoso en el segundo tiempo quirúrgico por presencia radiológica de un callo óseo débil.

El análisis de incidencia presentó un riesgo de alargamiento (R) del 56,5% de pacientes al tercer mes y del 95,7% de pacientes al cuarto mes. La tasa media (I) de alargamiento fue de 0,2437 mm por día.

Encontramos 10 complicaciones, ninguna de ellas grave. La más importante fue la deformación del callo óseo de un metacarpiano (► **Figs. 2 y 3**) al que no se le realizó la

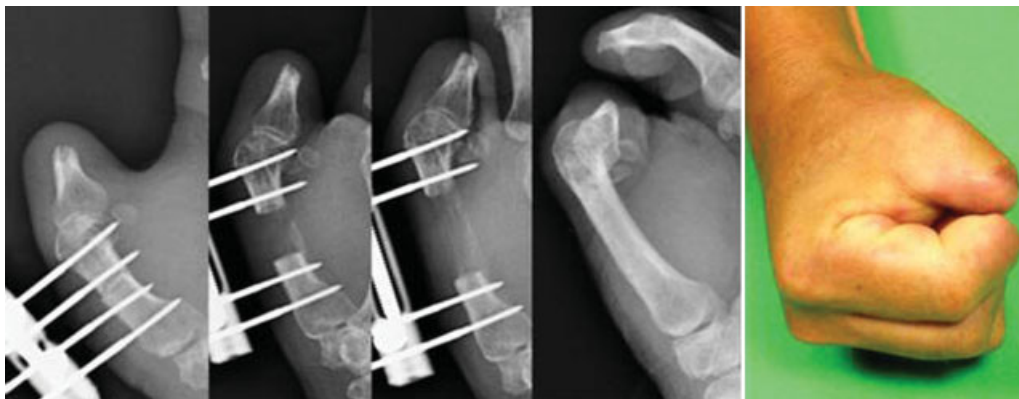

Fig. 1 Callotaxis progresiva de primer metacarpiano, consiguiendo 24 milímetros y corticalización ósea. La pinza es funcional pese a sufrir también una amputación del segundo dedo en la falange media.

Tabla 1 Recopilación de los datos de los pacientes

Sexo	Edad	Trabajo	Nivel Merlé	Mecanismo	Días Fijador Externo	Longitud	Comisuro plastia	Transp. Aductor	Injerto	Pinza con dedos	Incapacidad	Satisfacción	Complicaciones
V	28	Automoción	3	Elongación	106	27	SI	SI		Todos	IPP	3	
V	40	Automoción	3	Aplastamiento	93	25	SI	SI		Todos	IPP	4	
V	56	Construcción	4	Elongación	117	24	SI	SI	SI	2°,3°,4°	IPT	3	
V	26	Cadena	3	Elongación	112	23	SI (3° IQ)	SI		Todos	IPP	4	Cierre comisura
V	23		3	Elongación	108	28	SI	SI		Todos	No laboral	4	
V	55	Cadena	3	Aplastamiento	89	22	SI	NO		Todos	IPP	4	
V	54		3	Sección limpia	93	24	SI (3° IQ)	SI		Todos	No laboral	4	Cierre comisura
V	37	Automoción	4	Aplastamiento	127	26	SI	SI	SI	2°,3°,4°	IPT	3	
V	37	Cadena	3	Elongación	118	27	SI (3° IQ)	SI		Todos	IPP	4	Cierre comisura
V	24	Cadena	4	Elongación	140	32	SI	NO	SI	2°,3°,4°	IPT	1	Infección pinces
V	61		3	Sección limpia	86	21	SI	NO		2°,3°,4°	No laboral	3	
H	51	Cadena	3	Elongación	89	23	SI	NO		Todos	IPP	4	
V	40	Construcción	3	Elongación	103	25	SI	SI		Todos	IPP	3	
V	43	Hostelería	3	Elongación	97	23	SI	SI		Todos	IPP	3	
V	32	Construcción	4	Elongación	132	30	SI	SI	SI	Todos	IPP	3	Infección pinces
V	26	Cadena	4	Elongación	102	26	SI	NO		2°,3°,4°	IPT	3	
V	35	Automoción	2	Elongación	95	25	SI	NO		Todos	IPP	3	Flexión muñón
V	37	Cadena	4	Elongación	108	28	SI	SI		Todos	IPP	4	
V	48	Construcción	2	Elongación	120	24	SI	SI	SI	2°,3°,4°	IPP	2	Infección pin/ Flexión muñón
V	44	Cadena	2	Aplastamiento	83	24	SI	SI (3° IQ)		Todos	B	4	Fractura (angulación)
V	27	Construcción	3	Aplastamiento	91	27	SI (3° IQ)	SI		Todos	IPT	3	Cierre comisura
V	52		2	Aplastamiento	92	28	SI	SI		Todos	No laboral	4	
H	36		3	Elongación	108	25	SI	SI		Todos	No laboral	4	

Abreviaturas: B, baremo; IPP, incapacidad permanente parcial; IPT, incapacidad permanente total.

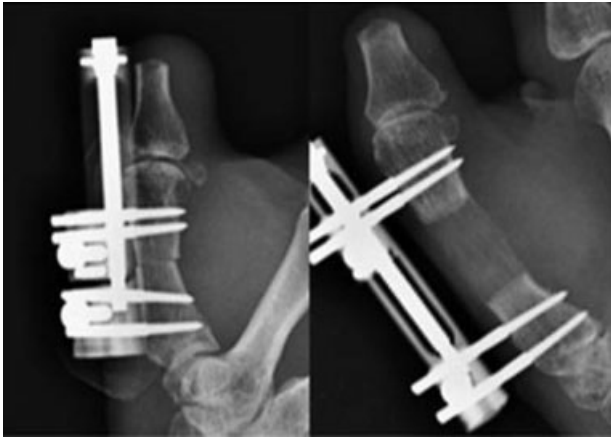


Fig. 2 Paciente con alargamiento de 24 milímetros tras amputación por reimplante fallido.

transposición del aductor inicialmente y que se resolvió con reducción quirúrgica, fijación temporal con agujas Kirschner y la transposición tendinosa (►Figs. 4, 5 y 6). Hubo 3 infecciones leves por los pines del fijador externo o las agujas exteriorizadas, que se solucionaron con ATB o con su retirada. Los 4 pacientes a los que no se les realizó inicialmente una ampliación de la comisura al retirar el fijador por no considerarse necesario, tuvieron una retracción de la misma que se solucionó con una sencilla comisuroplastia de apertura (►Figs. 7 y 8), por lo que todos los casos acabaron con ese procedimiento. Dos pacientes con amputación a nivel II presentaron una discreta actitud en flexión del muñón residual de la falange proximal que no tuvo repercusión clínica ni necesidad de tratamiento.

Todos los pacientes pudieron reincorporarse a sus actividades de la vida diaria con pequeñas limitaciones. De los 18 accidentes laborales, 13 trabajadores siguieron en su mismo puesto de trabajo con una compensación económica variable por el accidente, y 5 recibieron una incapacidad total pudiendo desarrollar otros trabajos menos exigentes.

En todos los casos, se logró una mano prensil y fuerte capaz de manejar un instrumento de las dimensiones de un martillo y una pinza fina con el segundo, tercer y cuarto dedos. Sólo 6 pacientes no lograron hacer pinza con el 5º dedo, sin repercusión funcional (►Fig. 9). Todos los pacientes excepto 2 estaban satisfechos o muy satisfechos con el resultado final, y volverían a someterse a la misma intervención en la mano contralateral en el caso de sufrir el mismo accidente.

Al aplicar el coeficiente de correlación de Pearson (►Tabla 2), se objetivó una correlación negativa moderada ($r = -0.551$) y estadísticamente significativa ($p = 0.006$) entre la satisfacción y los días de uso del fijador (a mayor días de uso menor la satisfacción). No hubo una correlación estadísticamente significativa entre la satisfacción y los milímetros de alargamiento para una $p = 0.111$ (►Fig. 10). También existió correlación estadísticamente significativa entre los días de fijador y los milímetros alargados (►Fig. 11).

Discusión

Dentro de nuestros resultados destacamos que en todos los casos conseguimos el alargamiento mínimo planteado antes de iniciar cada procedimiento (21 mm). Obtuvimos un pulgar a medida, ampliándolo incluso a más de 3 cm de longitud, sensible, funcional, y lo suficientemente fuerte para desarrollar trabajos físicos. El proceso fue bien tolerado por el paciente al no tener que inmovilizarse. Obtuvimos una correlación positiva entre los días con el fijador y los milímetros alargados, algo lógico y esperable.

Las complicaciones fueron fáciles de resolver y no supusieron ningún obstáculo para la consecución de los objetivos. Recalamos que todos los pulgares fueron funcionales, y aunque 5 pacientes no se reinsertaron a su trabajo previo, laboralmente se consideró un buen resultado.

La técnica clásica suele desarrollarse en uno o dos tiempos quirúrgicos con aporte de injerto. Se estabiliza primero con fijador externo y después con agujas o placas. Nosotros preferimos el alargamiento por callotaxis en dos tiempos,

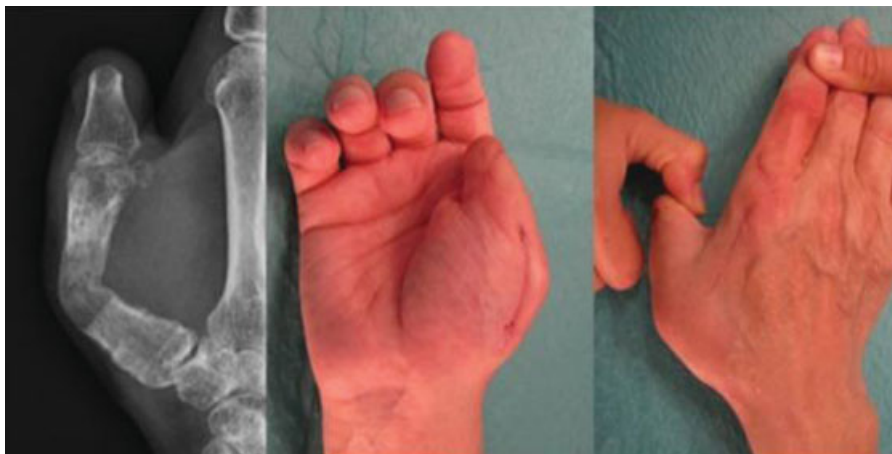

Fig. 3 Dformidad angulada del metacarpiano con cierre de la comisura tras la retirada del fijador, a causa de no haber realizado una transposición del aductor.

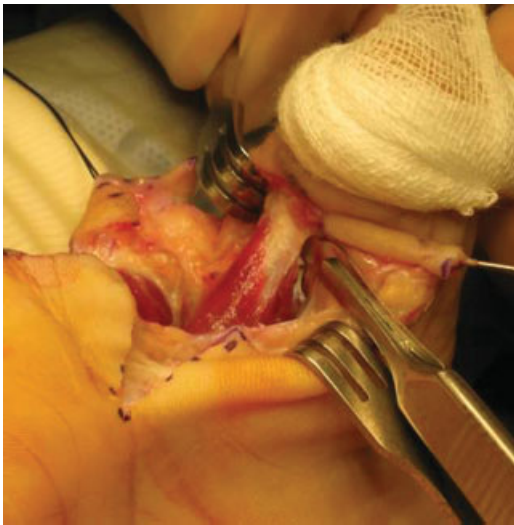


Fig. 4 Disección y corte con bisturí de la inserción distal del músculo y tendón del aductor en la primera comisura de la mano derecha. El muñón del pulgar está siendo traccionado por una gasa.

La diferencia de la callotaxis con respecto a los alargamientos convencionales es que alarga el tiempo del fijador pero permite la movilización precoz tras su retirada, y evita utilizar injerto y agujas de Kirschner o placas, a no ser que exista un defecto por rellenar. Es la que se utiliza en niños por su potencial osteogénico¹⁰, pero en adultos también da buenos resultados si se hace un alargamiento lento. No obstante, tuvimos que aportar injerto en 6 casos como medida preventiva, al valorar que la osificación era insuficiente radiológicamente. Se podría haber prolongado el tiempo de fijación externa para evitar el injerto, pero consideramos excesivo aumentar los días del procedimiento para no cansar a los pacientes. Tohl¹¹ aportó injerto en 5 de sus 26 callotaxis en distintos dedos de la mano. Ésa es una línea de debate interesante entre los defensores del alargamiento rápido con injerto y los proclives a la callotaxis, más segura pero también más lenta.

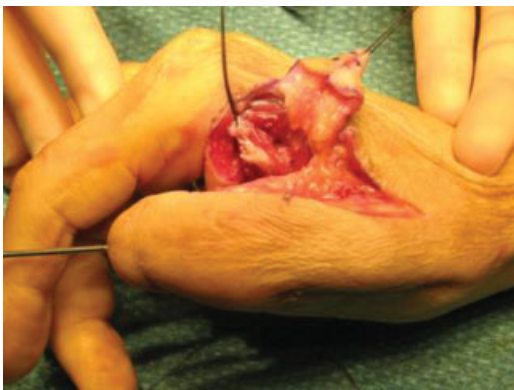


Fig. 5 Desinserción del aductor referenciado con un hilo. El colgajo cutáneo de la comisuroplastia está referenciado a la derecha con otro hilo. La angulación del metacarpiano se resolvió con una reducción y estabilización con agujas.

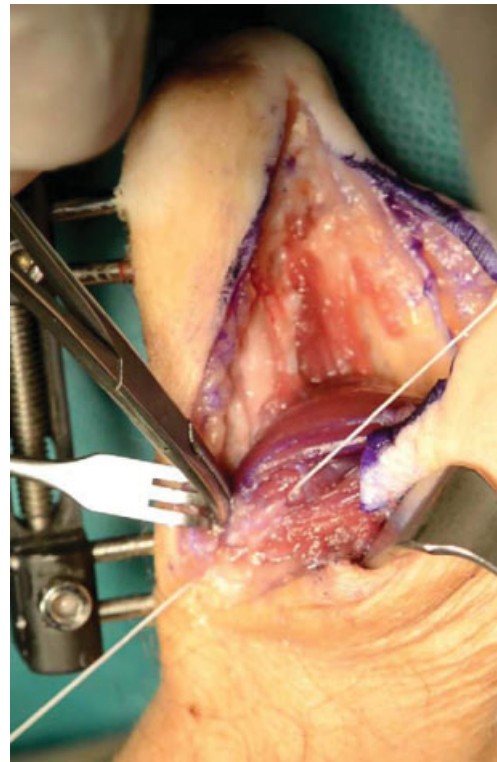


Fig. 6 Reinserción del tendón aductor en el tercio proximal del metacarpiano con un anclaje óseo y suturas en un paciente distinto.

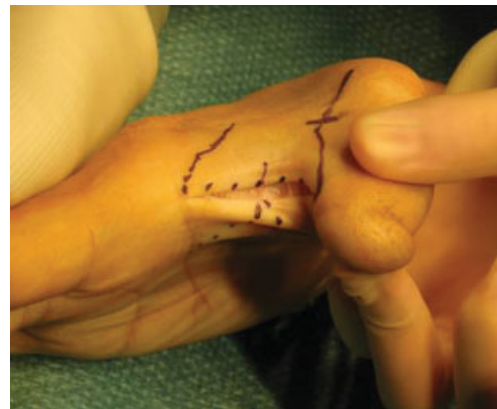

Fig. 7 Diseño de la comisuroplastia; puede ser mediante zetaplastia con un dibujo en índalo o "jumping man," como en este caso.

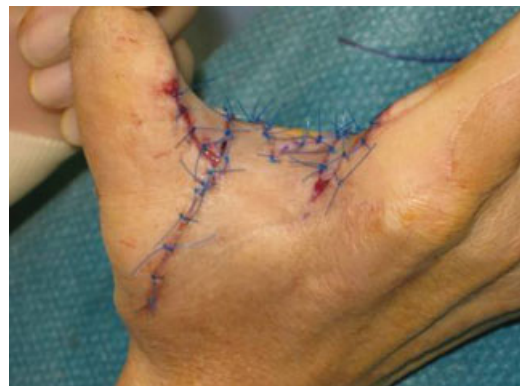

Fig. 8 Ampliación de la comisura tras la transposición del aductor y la comisuroplastia.

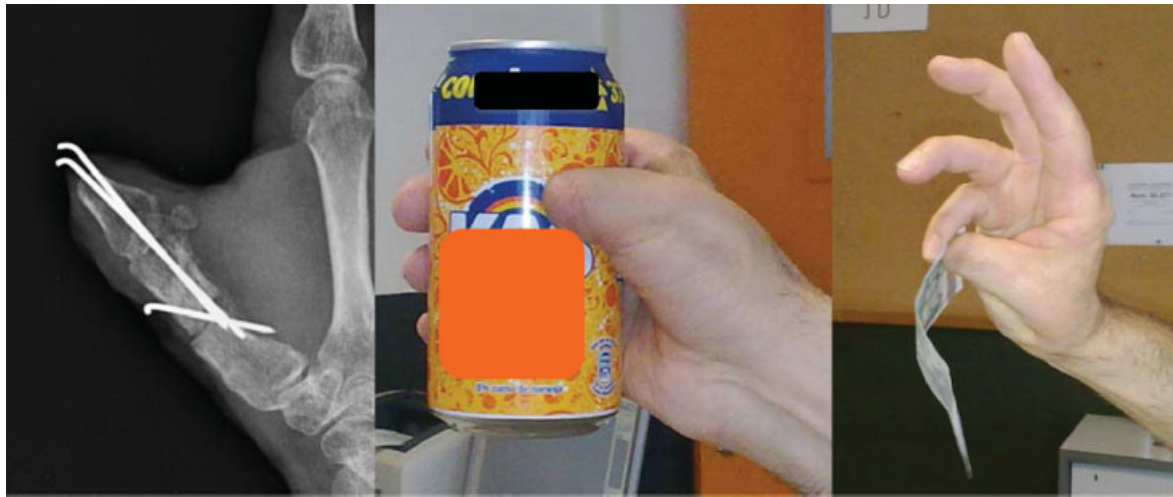


Fig. 9 Fijación con agujas del paciente que sufrió la angulación del metacarpiano. Resultado clínico final con capacidad de prensión de grandes objetos y pinza con todos los dedos largos.

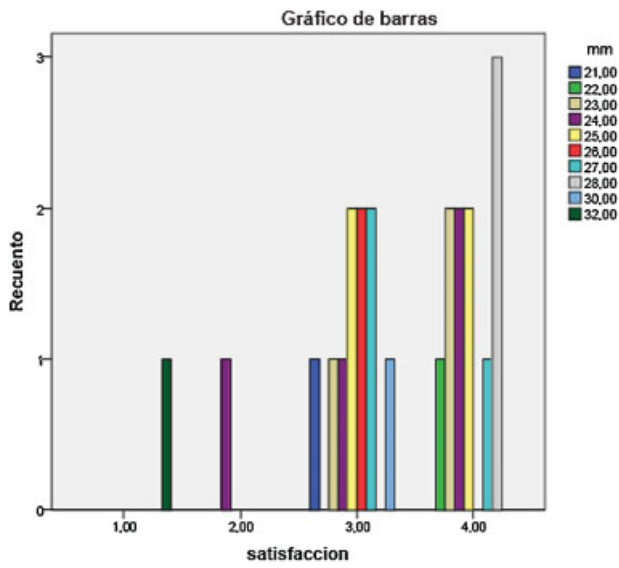


Fig. 10 Diagrama de barras mostrando la distribución de los grados de satisfacción de los pacientes respecto al alargamiento en milímetros.

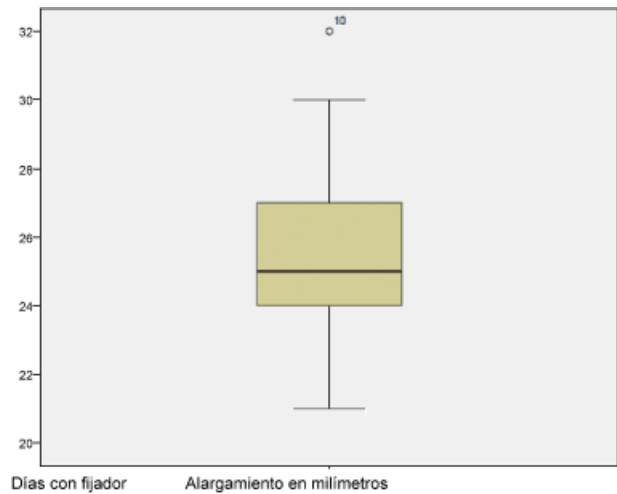


Fig. 11 Diagrama de cajas mostrando la relación entre las variables “días con fijador” y “alargamiento en milímetros.”

Tabla 2 Tabla de correlaciones de las variables “satisfacción,” “días de fijador” y “alargamiento en mm” entre sí

Correlaciones				
		Satisfacción	Días de fijador	Alargamiento (mm)
Satisfacción	Correlacion de Pearson	1,00	-0,551	-0,341
	Dig. (bilateral)		0,006	0,111
	N	23	23	23
Días de fijador	Correlacion de Pearson	-0,551	1,00	0,617
	Dig. (bilateral)	0,006		0,002
	N	23	23	23
Alargamiento (mm)	Correlacion de Pearson	-0,341	0,617	1,00
	Dig. (bilateral)	0,111	0,002	
	N	23	23	23

El nivel de satisfacción de los pacientes fue muy elevado, pero queremos resaltar que fue mayor en los pacientes que llevaron menos tiempo el fijador, como lo demuestra la correlación inversa entre las variables "satisfacción" y "días de fijador." Eso nos confirma que no es necesario hacer grandes alargamientos como los realizados en series como la de Foucher.¹² En cambio, no existió correlación entre la "satisfacción" del paciente y el "alargamiento en milímetros," aunque para el cirujano lo prioritario suele ser conseguir la mayor longitud del pulgar. Eso nos debe hacer reflexionar sobre la subjetividad del concepto de éxito de un procedimiento, ya que puede ser diferente para el médico y para el paciente.

Una de las limitaciones de nuestro estudio es la ausencia de escalas de la actividad y la calidad de vida como el DASH o el *Michigan Hand Questionnaire*, tan habituales en la actualidad. Los pacientes más recientes sí los cumplimentaron, pero los más antiguos, que datan de la década de los 90, sólo se dispuso de un cuestionario básico de satisfacción, por lo que utilizamos el mismo para todos en pos de la uniformidad.

Hay casos descritos con alargamientos de hasta 50 milímetros en el pulgar¹³, pero nosotros deteníamos la elongación cuando considerábamos que la longitud era suficientemente funcional y así acortábamos el tiempo de fijación externa y el de baja laboral. Con la callotaxis tuvimos que esperar al cuarto mes para retirar el fijador en el 95,7% de los pacientes, ya que al tercer mes sólo el 56,5% habían logrado una longitud y osificación adecuadas.

Trabajos como el de Foucher¹² presentan menos tiempo de alargamiento (72,6 días) con una velocidad de distracción de 2–3 mm al día y sin signos radiológicos evidentes de osificación, lo que obliga a añadir injerto óseo. La mayoría de las series publicadas se centran en alargamientos rápidos con injerto, pero hay otras series que realizan alargamientos por callotaxis, presentando longitudes de elongación y tiempos de fijación externa similares a los nuestros; por ejemplo, Toh¹¹ consiguió llegar a 17 mm y 96 días de media en los 17 casos que no sufrieron ninguna complicación, y 19 mm y 158 días en aquellos 9 que tuvieron algún problema. Seitz y Froimson¹⁴ publicaron 14 alargamientos entre 20 y 35 mm a un crecimiento lento de 0,25 mm cuatro veces al día en diferentes dedos cuya etiología no sólo era traumática. Capdevila y Nualart¹⁵ realizaron 16 procedimientos durante 12 semanas de media y un alargamiento de 15 mm de media, pero al igual que los anteriores autores, actuaron sobre cualquier dedo de la mano y combinaron etiología congénita (hipoplasia) con traumática. El único trabajo que, al igual que el nuestro, se limita a la callotaxis tras amputaciones del primer metacarpiano es el de Heitmann y Levin¹⁶, obteniendo un crecimiento medio de 28 mm y una consolidación del metacarpiano en 155 días de media (aunque la distracción duró sólo 57 días); las únicas diferencias son su menor número de casos (7) y que no realizaron la transposición del aductor.

Las complicaciones fueron fáciles de solucionar, siendo similares a otros estudios. Matev¹⁷ presentó 2 infecciones de los pines, 2 deformidades óseas y 3 contracturas en flexión de la metacarpofalángica en 83 pacientes. Es interesante rese-

ñar que también tuvimos una fractura con deformidad plástica del metacarpiano, aunque en nuestro caso no sucedió por una retirada precoz del fijador, como les ocurrió a Matev¹⁷ y a Foucher¹², sino por no haber realizado la transposición del aductor. Al llevar a cabo un alargamiento más lento, no es preciso añadir una aguja de Kirschner al fijador para evitar la angulación diafisaria. Capdevila¹⁵ registró 3 infecciones de los pines, una deformidad del callo óseo, y 2 aflojamientos del fijador por osteolisis en 16 procesos. Seitz y Froimson¹⁴ no observaron complicaciones importantes. En los 26 dedos intervenidos de la serie de Toh¹¹ hubo 3 consolidaciones precoces, 2 infecciones superficiales, 4 cierres de la primera comisura resueltos con zetaplastias, 2 metacarpo-falángicas con actitud en flexión, y 4 fracturas del callo óseo. Heitmann y Levin¹⁶ presentaron 3 complicaciones menores y 3 de los 7 pacientes tuvieron que cambiar de trabajo.

Las desventajas de la callotaxis son relativas. Obliga a una segunda cirugía, pero eso es algo habitual en cualquier tipo de alargamiento. La duración del proceso puede prolongarse hasta los 5 ó 6 meses si la aparición del callo es lenta¹⁶, pero tras el segundo tiempo quirúrgico, la recuperación es rápida porque la movilidad es la misma que la previa, ya que depende de la articulación trapecio-metacarpiana, que debe estar libre. La sensibilidad es buena ya que la piel sigue siendo del muñón del propio pulgar. Estéticamente suelen ser bien tolerados, pese a la ausencia de uña; en el medio laboral eso no es un inconveniente. Seitz y Froimson¹⁴ hallaron que una velocidad de alargamiento lenta se asociaba a un mayor confort, pudiendo realizar actividades cotidianas durante el periodo de elongación.

De nuestra experiencia recogemos que la comisuroplastia y la transposición del aductor se deben añadir siempre al segundo tiempo quirúrgico junto con la retirada del mini-fijador incluso en aquellos casos que parezcan no necesitarlo, ya que así evitaríamos las deformidades del metacarpiano, el cierre de la primera comisura y ahorraríamos una tercera cirugía para el paciente.

Igualmente hemos observado que en los alargamientos en amputaciones del nivel II de Merle (en las que se conserva la base de la falange proximal), es recomendable realizar un bloqueo metacarpofalángico con una aguja Kirschner en extensión completa para evitar la flexión de esa articulación debido a la tensión que produce el crecimiento del metacarpiano.

Conclusiones

Valorando nuestra experiencia, hemos comprobado que el alargamiento del primer metacarpiano mediante callotaxis es un procedimiento reproducible, con complicaciones escasas y fáciles de resolver, y que es una buena opción no sólo en situaciones donde no tienen cabida otras técnicas más complejas, sino también para cualquier paciente con una amputación del pulgar que conserve la mitad proximal del metacarpiano, tanto en el medio laboral como fuera del mismo. Es un concepto más básico que la transferencia de dedos del pie a la mano, pero creemos que no por ello debe

caer en desuso; puede resolver situaciones difíciles de un modo relativamente sencillo y con un alto grado de satisfacción, ya que los pacientes valoraron más la funcionalidad y la comodidad del proceso que el hecho de conseguir un alargamiento de gran longitud. Sería deseable poder afrontar estudios comparativos entre las distintas técnicas de alargamiento del pulgar y distintos tipos de reconstrucción secundaria, pero la presencia de diferentes niveles de amputación y la limitada incidencia de casos, dificultan su realización.

Conflictos de interés

Los autores no declaran ningún conflicto de interés.

Bibliografía

- 1 Real Decreto. 1856/2009, de 4 de diciembre, de procedimiento para el reconocimiento, declaración y calificación del grado de discapacidad, y por el que se modifica el Real Decreto 1971/1999, de 23 de diciembre. Boletín Oficial del Estado de 26 de diciembre de 2009. 311: 110413–110415. <http://www.boe.es/boe/dias/2009/12/26/pdfs/BOE-A-2009-20891.pdf> (último acceso el 10 de febrero de 2017)
- 2 Baumeister S, Menke H, Wittemann M, Germann G. Functional outcome after the Moberg advancement flap in the thumb. *J Hand Surg Am* 2002;27(01):105–114
- 3 Chase RA. An alternate to pollicization in subtotal thumb reconstruction. *Plast Reconstr Surg* 1969;44(05):421–430
- 4 Lister G. The choice of procedure following thumb amputation. *Clin Orthop Relat Res* 1985;(195):45–51
- 5 Adani R, Corain M, Tarallo L, Fiacchi F. Alternative method for thumb reconstruction. Combination of 2 techniques: metacarpal lengthening and mini wraparound transfer. *J Hand Surg Am* 2013; 38(05):1006–1011
- 6 Del Piñal F, Pennazzato D, Urrutia E. Primary thumb reconstruction in a mutilated hand. *Hand Clin* 2016;32(04):519–531
- 7 Del Piñal F, García-Bernal FJ, Thams C, Studer A, Regalado J. Informe sobre el transplante de 250 dedos del pie a la mano consecutivos. Indicaciones, resultados, fracasos y nuevas aplicaciones. *Rev Esp Cir Ortop Traumatol* 2011;55(04):257–262
- 8 Matev IB. Thumb reconstruction through metacarpal bone lengthening. *J Hand Surg Am* 1980;5(05):482–487
- 9 Merle M. Reconstrucción del pulgar. En: Merle M, Dautel G, Loda G. *Mano traumática. Cirugía secundaria. Muñeca traumática*. Barcelona: Masson; 1996:249–261
- 10 Dana C, Auregan JC, Salon A, Guero S, Glorion C, Pannier S. Metacarpal lengthening in children: comparison of three different techniques in 15 consecutive cases. *J Hand Surg Eur* 2016; 42(01):51–56
- 11 Toh S, Narita S, Arai K, Nakashima K, Tsubo K. Distraction lengthening by callotaxis in the hand. *J Bone Joint Surg Br* 2002;84(02):205–210
- 12 Foucher G, Lamas C, Mir X. Reconstrucción digital según técnica de Matev. Estudio de 45 casos. *Rev Iberoam Cir Mano* 2000; 27(57):31–39
- 13 Matev I. Thumb metacarpal lengthening. *Tech Hand Up Extrem Surg* 2003;7(04):157–163
- 14 Seitz WH Jr, Froimson AI. Digital lengthening using the callotaxis technique. *Orthopedics* 1995;18(02):129–138
- 15 Capdevila Leonori R, Nualard Hernández L. Alargamiento progresivo de los huesos de las manos mediante callotaxis. *Rev Esp Cir Ortop Traumatol* 1999;43:23–28
- 16 Heitmann C, Levin LS. Distraction lengthening of thumb metacarpal. *J Hand Surg [Br]* 2004;29(01):71–75
- 17 Matev IB. Progressive lengthening. En: G. Foucher. *Reconstructive surgery in hand mutilation*. London: Martin Dunitz; 1997:23–28