

# Alargamiento sobre clavo endomedular en extremidades inferiores – Serie de casos clínicos

## Lower Limb Lengthening Over an Intramedullary Nail – Case Series

Alejandro Baar Zimend<sup>1,2</sup> Francisco López Quezada<sup>3</sup>

<sup>1</sup>Jefe Equipo, Ortopedia y Traumatología Infantil, Unidad Ortopedia y Traumatología, Clínica Las Condes, Santiago, Chile

<sup>2</sup>Profesor Asistente, Ortopedia y Traumatología, Universidad de Chile, Santiago, Chile

<sup>3</sup>Residente, Ortopedia y Traumatología, Universidad de Chile, Santiago, Chile

Address for correspondence Francisco López Quezada, MD, Lo Fontecilla 441, Las Condes, Santiago, Chile, Edificio 4, 4to piso, Depto de Traumatología (e-mail: fjlopezq2@gmail.com).

Rev Chil Ortop Traumatol 2017;58:21–27.

### Resumen

**Objetivo** Evaluar los resultados de alargamiento óseo sobre clavo endomedular (LON) en extremidades inferiores; comparar resultados locales con la literatura.

**Material y Método** Estudio retrospectivo de pacientes operados con LON entre los años 2011 y 2015, con información de ficha clínica e imagenología. Descripción del paciente, procedimiento y evolución; con cálculo del Índice de Consolidación Radiológica (RCI) e Índice de Fijación Externa (EFI). Comparación con la literatura.

**Resultados** Se reunieron 8 pacientes, con 12 procedimientos LON. 4 pacientes tuvieron alargamiento bilateral por talla baja constitucional y 4 pacientes tuvieron alargamiento unilateral por defectos de longitud, congénitos o adquiridos. En fémur (6) el alargamiento promedio fue 51 mm con 134 días de uso de tutor externo. El EFI promedio fue 0,87 meses/centímetro y RCI 1.83 meses/centímetro. En tibia (4) el alargamiento promedio fue 82 mm con 121 días de uso de tutor externo. El EFI promedio fue 0,49 meses/centímetro y RCI 1.64 meses/centímetro. Todos los pacientes presentaron infección superficial de pines, requiriendo antibioterapia oral. 4 pacientes con LON de tibia presentaron contractura en equino y requirieron de alargamiento aquiliano percutáneo. 3 pacientes con LON de fémur presentaron retardo de consolidación, 2 requirieron aporte de injerto óseo.

**Discusión** El LON es una excelente alternativa a los métodos tradicionales de alargamiento, con tiempos más cortos de uso de tutor externo. Se observan complicaciones relacionadas con la contractura músculo-tendinosa, manejadas al momento del retiro de tutor externo, con resultados satisfactorios para el paciente.

**Nivel de evidencia** evidencia tipo 4, serie de casos clínicos

### Palabras Clave

- ▶ alargamiento óseo
- ▶ clavo endomedular
- ▶ osteogénesis por distracción

### Abstract

**Objective** To evaluate the results of bone lengthening over an intramedullary nail (LON) in lower limbs and compare our results with the literature.

received  
September 30, 2016  
accepted  
December 2, 2016  
published online  
March 30, 2017

DOI <http://dx.doi.org/10.1055/s-0037-1602180>.  
ISSN 0716-4548.

Copyright © 2017 by Thieme Revinter Publicações Ltda, Rio de Janeiro, Brazil

License terms



**Material and Method** retrospective study of patients who underwent LON between may 2011 and June 2015. The information was collected from clinical charts and Radiological studies. Description of the demographic data, procedures performed and follow up were registered. ; calculation of radiological consolidation index (RCI) and of external fixation index (EFI), previously defined in the literature, was performed.

**Results** A total of 8 patients, with 12 LON procedures were included. 4 patients had bilateral lengthening for constitutional short stature and 4 patients had unilateral Lengthening for congenital or acquired defects. On femur (6), the average Lengthening was 51 mm. Mean time on external fixator was 134 days. The average EFI was 0.87 months/cm and RCI 1.83 months/cm. On tibia (4) the mean lengthening was 82 mm, and external fixator time was 121 days. The average EFI was 0.49 months/cm and RCI 1.64 months/cm. All patients had at least one superficial pin site infection, requiring oral antibiotic therapy. 4 patients within tibia group had an Equinus Contracture that required percutaneous Achilles lengthening. 3 patients within femoral group developed delayed bone healing and 2 of them required bone grafting on the distraction site.

**Discussion** LON is an excellent alternative to traditional methods of lengthening, with shorter times under external fixator. There are complications related to tendon and muscle contracture, handled at the time of removal of external fixator, with satisfactory results for the patient.

**Level of Evidence** evidence type 4, series of clinical cases

#### Keywords

- bone lengthening
- intramedullary nail
- distraction osteogenesis

## Introducción

El alargamiento óseo es una alternativa quirúrgica para diversas condiciones que comprometen, tanto una como ambas extremidades inferiores<sup>1</sup> y que permite al paciente evitar el uso de órtesis y ayudas técnicas por plazos indefinidos, dando una solución estructural a su patología y una opción para el retorno a actividades, como por ejemplo, el deporte.

Actualmente, la gran mayoría de las técnicas de alargamiento óseo se basan en el concepto de "osteogénesis por distracción," que permiten alargamiento gradual con la consiguiente formación de nuevo tejido óseo en el espacio de separación. Para tales efectos se utilizan comúnmente tutores externos y recientemente se han ido incorporando los clavos intramedulares (CIM) motorizados de última generación.<sup>2</sup>

El proceso de osteogénesis por distracción consta de 2 fases, la fase de distracción, durante la cual ocurre el alargamiento propiamente dicho, y la fase de consolidación, en la que se produce suficiente tejido óseo para poder retirar el tutor externo de forma segura. El no respetar estos tiempos retirando prematuramente el tutor externo, puede llevar a complicaciones como la no unión, la mal unión o el acortamiento.<sup>3</sup>

Para poder disminuir la duración del procedimiento, y el tiempo utilizando un fijador externo, Paley en 1997 publica su técnica de alargamiento progresivo de fémur con tutor externo y CIM macizo (en inglés *Lengthening Over Nail*, LON). Este procedimiento consiste en realizar una osteotomía, aplicar un CIM y luego un tutor externo. Una vez alcanzada la longitud planificada, se bloquea el CIM y se retira el tutor. De esa forma, se brinda protección mecánica al tejido óseo de neoformación durante su proceso de consolidación.<sup>1,3</sup>

Paley en su trabajo original compara la técnica LON con el alargamiento clásico basado en el uso de tutor externo tipo Ilizarov. Sus resultados muestran una reducción en el tiempo de uso de fijador externo a casi la mitad, con menores tiempos de consolidación, con una recuperación de rango de movilidad de rodilla más rápida y menos complicaciones postoperatorias.

La técnica de LON se ha extendido ampliamente y ha sido utilizada a nivel de tibia también, con buenos resultados en general.<sup>4-7</sup>

## Objetivos

El propósito de nuestro trabajo es evaluar los resultados obtenidos con técnica LON en nuestro contexto y comparar resultados y complicaciones con los publicados en la literatura, bajo la hipótesis de que la técnica LON es una alternativa válida para el alargamiento óseo en extremidades inferiores, con resultados satisfactorios para los pacientes.

## Materiales y Métodos

Se realizó un estudio retrospectivo de todos los pacientes operados con técnica LON en un centro de sub especialidad, en Santiago de Chile, en el periodo comprendido entre mayo 2011 y junio 2015. Todos los pacientes fueron seguidos como mínimo hasta el retorno a sus actividades habituales con signos de consolidación ósea completa en las radiografías. Se extrajo la información contenida en la ficha clínica y exámenes de imagenología.

Todos los alargamientos de fémur fueron realizados sobre un CIM de forma anterógrada y bloqueado en su aspecto

proximal. En todos los casos, se procuró cuidadosamente evitar el contacto del CIM con las púas de Fijación externa. La distracción del sitio de osteotomía fue realizada en forma progresiva, con la indicación basal de 1 mm/día (0,25 mm cada 6 horas) con un tutor externo monoplanar, LRS (*Limb Reconstruction System*, Orthofix®), iniciándose entre 5–7 días luego del primer tiempo operatorio. Los alargamientos de Tibia fueron realizados con una técnica similar, sobre un CIM anterógrado bloqueado por proximal, sin embargo, la distracción se realizó con tutor externo circular, *True Lok* (Orthofix®), fijado al hueso distal mediante agujas de Kischner de 1,5 mm, procurando evitar el contacto con el CIM). En la metafisis proximal, se utilizaron ocasionalmente púas recubiertas de Hidroxiapatita para suplementar la fijación. La articulación tibiofibular proximal se fijó con una aguja de K, mientras que a nivel distal, se utilizó un tornillo canulado de 3,5 ó 4,0 mm a nivel sindesmal.

El motivo para la elección del tipo de tutor externo se basa en que en la tibia el uso de un tutor circular permite una fijación estable con agujas de K y una menor cantidad de pines, permitiendo un mayor cuidado de las partes blandas; sin embargo, en el caso del fémur se optó por tutor monoplanar para permitir la sedestación del paciente y una consecuente mayor tolerancia al proceso.

Tanto en tibia como en fémur una vez completada la fase de distracción se procedió al bloqueo distal del CIM y retiro del tutor externo, quedando el paciente con carga parcial según tolerancia, con apoyo de bastones, hasta que se evidenció radiológicamente consolidación completa del callo óseo, momento en el que se indica carga completa e iniciar retorno a actividades habituales.

Se registraron datos del procedimiento realizado, segmento intervenido, diagnóstico previo que motivó el procedimiento, tipo de tutor externo utilizado, tiempo de uso de tutor externo, longitud de alargamiento lograda, tiempo hasta lograr una consolidación adecuada, y complicaciones presentadas durante y después del proceso.

Se calcularon indicadores definidos por Paley (3), el Índice de Consolidación Radiológica (en inglés *Radiographic Consolidation Index*, RCI) que corresponde al número de meses necesarios para la consolidación radiológica desde el término de la fase de distracción por cada centímetro de alarga-

miento; y el Índice de Fijación Externa (en inglés *External Fixation Index*, EFI) que corresponde a la duración, en meses, de la fijación externa por cada centímetro de alargamiento). Para eso, el momento de consolidación radiológica fue definido por el médico tratante, al identificar adecuada corticalización del foco de distracción.

Se describen los datos y se comparan con resultados disponibles en la literatura.

## Resultados

Se reunió un total de 8 pacientes operados con técnica LON, con un total de 12 segmentos sometidos a alargamiento óseo, que cumplieron con el seguimiento hasta la consolidación ósea y retorno a actividades habituales.

Del total, 7 pacientes fueron del sexo masculino y 1 del sexo femenino; con un promedio de edad de 26 años (18 a 32 años).

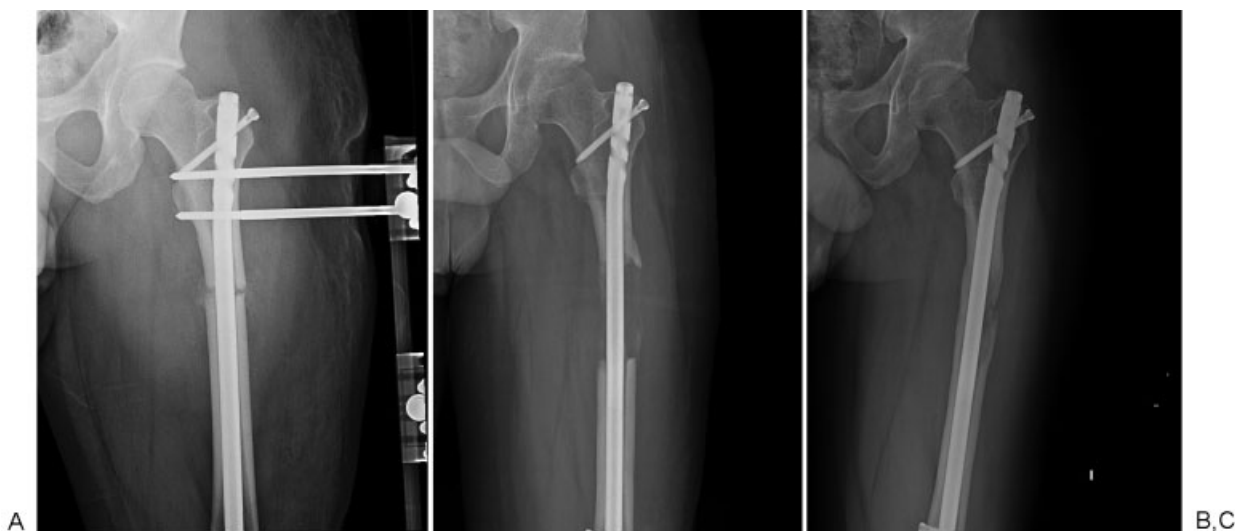
Cuatro pacientes fueron sometidos a LON bilateral simultáneo, todos correspondientes a casos de talla baja constitucional, con una talla promedio de 1.57 mts (1,52 a 1,65 mts). En esos casos, todos pasaron por un protocolo de evaluación psicológica previa. Por otro lado, 4 pacientes fueron sometidos a LON unilateral, 3 casos por defectos de longitud postraumáticos, todos requiriendo además una osteotomía correctora que se realizó en el primer tiempo operatorio, y 1 caso por fémur corto congénito. En la **Tabla 1** se detallan los datos demográficos, diagnósticos preoperatorios, intervención realizada y comorbilidades de los pacientes intervenidos.

Del total de 12 procedimientos, seis LON fueron realizados en fémur, todos con sistema de tutor externo monoplanar LRS, antes descrito (► **Fig. 1**). El alargamiento promedio logrado fue de 51 mm (30–70mm) con un promedio de 134 días (49 a 247 días) de uso de tutor externo. Los índices promedios calculados fueron de un EFI de 0,87 meses/centímetro y un RCI de 1.83 meses/centímetro. Seis LON fueron realizados en tibia, todos con tutor externo circular *True Lok*, antes descrito (► **Fig. 2**). El alargamiento promedio realizado fue de 82 mm (75–90mm) con un promedio de 121 días (98 a 143 días) de uso de tutor externo; los índices promedio calculados fueron un EFI 0,49 meses/centímetro y un RCI de 1.64 meses/centímetro. En la **Tabla 2** se detallan tiempos del procedimiento, resultados, complicaciones y

**Tabla 1** Datos demográficos, diagnósticos, intervención realizada y comorbilidades

	Sexo	Edad	Diagnostico	EEII intervenida	Segmento intervenido	Tipo de tutor	Comorbilidades
1	M	31	Discrepancia de longitud post traumática	Izquierdo	Fémur	LRS <sup>TM</sup>	No
2	M	30	Discrepancia de longitud post traumática	Derecho	Fémur	LRS <sup>TM</sup>	No
3	M	32	Discrepancia de longitud post traumática	Derecho	Fémur	LRS <sup>TM</sup>	No
4	M	18	Fémur corto congénito	Izquierdo	Fémur	LRS <sup>TM</sup>	No
5	M	27	Talla baja constitucional	Ambas	Fémur	LRS <sup>TM</sup>	No
6	M	21	Talla baja constitucional	Ambas	Tibia	True Lok <sup>TM</sup>	No
7	M	25	Talla baja constitucional	Ambas	Tibia	True Lok <sup>TM</sup>	No
8	F	26	Talla baja constitucional	Ambas	Tibia	True Lok <sup>TM</sup>	No

Abreviaciones: EEII, extremidad inferior; F, femenino; LRS, *limb reconstruction system*; M, masculino; <sup>TM</sup>, Orthofix®.



**Fig. 1** Radiografías anteroposteriores de fémur, paciente 1. Instalación de tutor externo y CIM (A), fin de periodo de distracción (B), fin de periodo de consolidación (C).

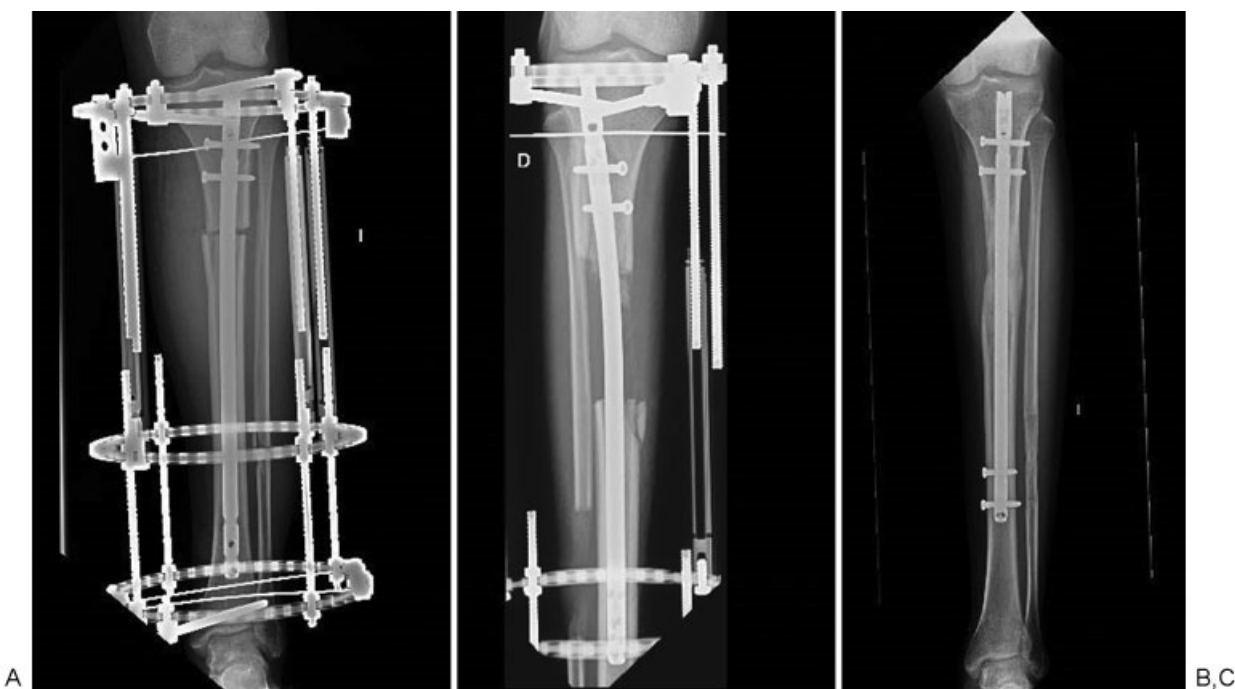
procedimientos adicionales requeridos por los pacientes intervenidos.

La **Fig. 1** muestra el proceso de alargamiento con técnica LON en fémur utilizando un sistema de tutor externo mono-planar LRS™. Se observa el fémur al inicio de la etapa de distracción (**Fig. 1A**), al final de la etapa de distracción inmediatamente después del bloqueo del clavo endomedular y retiro del tutor externo (**Fig. 1B**), y al final de la etapa de consolidación del callo óseo (**Fig. 1C**)

La **Fig. 2** muestra el proceso de alargamiento con técnica LON en tibia utilizando un sistema de tutor externo circular True Lok™. Se observa la tibia al inicio de la etapa de

distracción (**Fig. 2A**), al final de la etapa de distracción previo al retiro del tutor externo (**Fig. 2B**), y al final de la etapa de consolidación del callo óseo (**Fig. 2C**)

En cuanto a complicaciones, todos los pacientes presentaron en algún momento infección superficial de pines o agujas, siendo tratados en forma satisfactoria con antibioterapia oral empírica, cefalosporina de 1ª generación o fluoroquinolonas; ningún paciente presentó infección profunda que requiriera algún procedimiento quirúrgico o retiro anticipado de tutor externo. Todos los pacientes con LON de tibia presentaron algún grado de contractura en equino y requirieron de alargamiento percutáneo del tendón



**Fig. 2** Radiografías anteroposteriores de tibia, paciente 6. Instalación de tutor externo y CIM (A), fin de periodo de distracción (B), fin de periodo de consolidación (C).

**Tabla 2** Tiempos del procedimiento, resultados, complicaciones y procedimientos adicionales requeridos

	Días Tutor	EFI	Alargamiento (mm)	Dolor	Complicaciones Leves	Complicaciones Mayores	Procedimientos adicionales	Días Consolidación	RCI
1	247	3,53	70	Leve	Infección superficial	Retardo consolidación	Autoinjerto óseo	99,00	0,47
2	55	1,83	30	(-)	Infección superficial	(-)	(-)	139,00	1,54
3	49	1,63	30	(-)	Infección superficial	Retardo consolidación	(-)	153,00	1,70
4	222	6,12	36,25	Leve	Infección superficial	Retardo consolidación	Autoinjerto óseo	243,00	2,23
5	116	1,66	70	Leve	Infección superficial	Rigidez rodilla	(-)	259,00	1,23
	116	1,66	70	Leve	Infección superficial	Rigidez rodilla	(-)	259,00	1,23
6	98	1,31	75	(-)	Infección superficial	Rigidez Tobillo	Tenotomía aquiliana	383,00	1,70
	98	1,31	75	(-)	Infección superficial	Rigidez Tobillo	Tenotomía aquiliana	383,00	1,70
7	143	1,59	90	(-)	Infección superficial	Rigidez de Tobillo, Fractura de Tibia	Tenotomía aquiliana, Cambio de CIM	427,00	1,58
	143	1,59	90	(-)	Infección superficial	Rigidez Tobillo	Tenotomía aquiliana	427,00	1,58
8	61	1,22	50	(-)	Infección superficial	Rigidez Tobillo	Tenotomía aquiliana	211,00	1,41
	61	1,22	50	(-)	Infección superficial	(-)	(-)	211,00	1,41

Abreviaciones: CEM, ; EFI, índice de fijación externa; RCI, consolidación radiológica.

de Aquiles, que se realizó al momento de retiro del tutor externo y bloqueo distal del CIM; 3 pacientes, todos con LON de fémur, presentaron retardo de consolidación o producción insuficiente de callo óseo, 1 requiriendo solo mantener el tutor externo por un tiempo extra luego de completada la distracción ósea, y 2 requirieron aporte de injerto óseo, uno de los casos corresponde a un acortamiento post traumático luego de una fractura expuesta del fémur, mientras que el otro destacaba por ser un fumador de gran calibre y negándose a suspender el consumo durante el proceso. Solo 1 paciente presentó fractura de tibia en el periodo posterior al alargamiento, sin embargo, este caso corresponde a una fractura ocurrida luego de un salto desde altura realizando actividad deportiva prohibida explícitamente en las indicaciones durante el proceso de recuperación del paciente. La fractura no se presentó en el foco de distracción sino inmediatamente distal al extremo del clavo endomedular; este caso requirió un recambio de clavo endomedular por uno de mayor longitud que permitió una adecuada osteosíntesis de la fractura. (Tabla 2)

## Discusión

Múltiples estudios han mostrado los beneficios de la técnica de alargamiento sobre CIM, al compararlo con el alargamiento solo con tutor externo. En 1997 Paley describió la técnica LON en alargamiento femoral por múltiples diagnósticos. En su trabajo describe 29 casos de LON que son comparados con un grupo pareado de alargamiento con tutor externo de Ilizarov donde hubo una disminución significativa tanto del tiempo de uso de tutor externo como también del tiempo necesario hasta la consolidación del callo óseo.<sup>3</sup> En el 2002 Gordon publicó su serie de 9 casos de LON en preadolescentes con una edad promedio de 9 años 10 meses, donde muestra la efectividad de la técnica en este grupo etáreo, logrando alargamientos de 6,5 cm en promedio, sin embargo, con complicaciones import-

antes que hacen necesario evaluar la seguridad del método en menores de edad.<sup>8</sup> El 2015 Prince publica su serie de 30 pacientes con alargamiento de fémur con técnica LON por fémur corto congénito, con al menos 2 años de seguimiento, mostró buenos resultados en cuanto a función y comodidad, sin embargo, en pacientes con alargamientos mayores a 6 cm o 25% se obtuvieron peores resultados en cuanto al dolor y a la funcionalidad.<sup>9</sup>

El alargamiento sobre CIM en tibia ha tenido una amplia difusión. En 1999 Kristiansen publica su experiencia con 9 casos de alargamiento de tibia, sin embargo, con regulares resultados y frecuente refractura. En contraposición múltiples autores han publicado con posterioridad resultados favorables del alargamiento sobre CIM y con menos complicaciones en comparación al alargamiento con tutor de ilizarov.<sup>10,11</sup> Particularmente el 2011, Sun publica su trabajo de grupos pareados comparando 26 pacientes con alargamiento LON en tibia con 26 pacientes con tutor externo de Ilizarov, demostrando mejores resultados en el grupo con CIM, además de identificar complicaciones más frecuentes con el uso de esta técnica como es la deformidad en equino en un 57% de sus casos. Más recientemente, en el 2016, Burghardt publica su serie de 16 pacientes con alargamiento sobre CIM comparándolo con un grupo control de 17 pacientes con alargamiento utilizando tutor clásico de Ilizarov, logrando tiempos de consolidación más cortos, sin embargo con mayores complicaciones como infección profunda y mayor sangrado intraoperatorio, levantando un alerta hacia la prevención de complicaciones y una adecuada selección de pacientes.<sup>12</sup>

Respecto a la efectividad, Paley obtuvo de buenos a excelentes resultados en casi todos su pacientes sometidos a LON en fémur, superiores al grupo comparativo de alargamiento sin CIM.<sup>3</sup> Cuando comparamos nuestros resultados con los suyos, vemos que el alargamiento promedio conseguido fue similar, 51 y 57 mm respectivamente. En su trabajo la duración promedio del uso de tutor externo fue de 4 meses,



similar a los 4,6 meses reportados en nuestra serie. Sin embargo, al momento de considerar el tiempo promedio de uso del tutor externo, y por consecuencia el EFI, tanto en el estudio de Paley como en el nuestro, encontramos algunos casos que requirieron mantener el tutor externo por más tiempo, debido a desarrollo insuficiente de callo óseo, lo que incrementó notoriamente los tiempos promedio de uso de tutor externo, que de no haber ocurrido, sería de 2,8 meses, con EFI de 0,56 meses/centímetro, cifra muy similar a la propuesta en la descripción original de la técnica. El RCI fue de 1,8 meses/centímetro, cifra algo superior a la de 1,4 meses/centímetro descrita previamente.

Sobre la efectividad del alargamiento sobre CIM en tibia, Sun obtuvo buenos resultados al compararlo con un grupo de pacientes con alargamiento sin CIM.<sup>7</sup> En su trabajo, el alargamiento promedio conseguido fue de 79,5 mm similar al de nuestra serie con 82 mm. Si bien no se explicita el tiempo promedio de permanencia con tutor externo, en nuestra serie fue de 4 meses, resultando en un EFI 0,49 meses/centímetro, bastante menor que el presentando de 1,1 meses/centímetro. El RCI presentado por Sun fue de 1,5 meses/cm, similar a nuestra serie con 1,64 meses/centímetro. Recientemente en el 2016 Burghardt publica su serie de pacientes con LON de tibia, en sus 16 casos obtuvo alargamientos en promedio de 5,2 cm en un periodo de tiempo de 6,6 meses.<sup>12</sup>

Desde que el proceso fue descrito, han surgido algunos trabajos que levantan alertas respecto a posibles complicaciones de la técnica de alargamiento sobre CIM. En 1999, Kristiansen publica su serie de 9 casos de LON en tibia, reportando fracturas de componentes del CIM en 1 de cada 3 pacientes, requiriendo reinstalación de tutor externo, sin embargo, en contexto de los métodos actuales, destaca que en su protocolo permite una carga total al paciente como regla, a las 2 semanas luego del retiro de tutor externo; tiempo excesivamente corto en comparación con las fases de consolidación publicadas en el resto de las series, incluida la nuestra.<sup>4</sup> En nuestra serie no se presentaron casos de refractura, sin embargo, esta diferencia es atribuible a los tiempos mayores destinados a la consolidación, incluso más largos que en el trabajo de Paley.

En 2013 El-Hussein pública su trabajo prospectivo comparando un grupo de pacientes con LON versus la técnica clásica con tutor de Ilizarov, con resultados favorables para LON respecto a complicaciones, tiempos de uso de tutor externo y recuperación. Sin embargo, destaca el riesgo de infección ósea profunda en relación al uso de clavo endomedular, situación que reportó en 3 de 15 segmentos alargados.<sup>13</sup> Sin embargo, en nuestra serie esta complicación no se presentó, lo que no excluye el énfasis que debe tener su prevención.

Debido a la distracción de los segmentos óseos, tanto músculos y tendones son sometidos a una elongación, que conlleva a la contractura de las articulaciones adyacentes. Tanto Paley como Prince describen una contractura en flexión de rodilla asociada al alargamiento de fémur, requiriendo desde kinesioterapia focalizada en la elongación de estructuras miotendíneas, hasta la liberación quirúrgica. En nuestros casos, todos los pacientes presentaron algún grado de contractura de rodilla, a pesar de la kinesioterapia permanente que indicamos

como parte del protocolo de rehabilitación, tanto durante la fase de distracción como en la de consolidación. Sólo 1 paciente requirió una cuadricepsplastia distal mínima al momento de la retirada del tutor externo. La contractura de rodilla posterior al alargamiento continúa siendo tema de discusión mientras que se proponen nuevos procedimientos como el apoyo con órtesis, que sería facilitado en alargamiento con dispositivos intramedulares<sup>14</sup> o nuevos procedimientos quirúrgicos que podrían solucionar el problema de una forma más satisfactoria,<sup>15</sup> sin embargo es un campo de investigación en proceso. El alargamiento de tibia también se asocia a este tipo de complicaciones tanto a nivel de rodilla, por acción de isquiotibiales y gastrocnemio, como de tobillo, por acción del tríceps sural. Watanabe y Sun en sus respectivas series describen la contractura del tobillo en equino en hasta un 50% de sus pacientes, mientras que en nuestra serie, todos los pacientes presentaron equino y requirieron tenotomía Aquiliana (triple hemisección percutánea) en el momento del retiro del tutor externo. Nuevos tratamientos se encuentran en desarrollo, como por ejemplo, el uso de toxina botulínica, sin embargo su forma adecuada de uso y efectividad real aún está en discusión.<sup>16</sup>

En general, LON es un método seguro y con resultados satisfactorios, sin embargo deben tenerse en cuenta posibles complicaciones en la evolución del paciente. En nuestra serie se reportan 3 casos de retardo en el proceso de formación de callo óseo, manejados solo manteniendo el tutor externo un periodo de tiempo adicional desde el fin de la distracción, o con autoinjerto óseo, con buenos resultados. Las contracturas tanto de rodilla y tobillo son un factor a tener en cuenta, por lo que recomendamos la kinesioterapia permanente durante todo el proceso, que en el caso de no ser suficiente, puede ser corregida con tenotomías, obteniendo excelentes resultados.

En cuanto a la magnitud del alargamiento, nuestra serie presenta longitudes similares a las reportadas en la literatura, destacando la diferencia lograda al realizar la técnica en fémur o en tibia. Mientras en el primer caso las longitudes rondan los 5 cm, en el caso de la tibia el promedio alcanza los 8 cm, alcanzando en algunos casos alargamiento de incluso 9 cm. Esta situación debe ser tomada en cuenta para la planificación operatoria caso a caso, ya que si bien, a simple vista el LON de tibia parece permitir alargamientos mayores, es necesario evaluar de cuál segmento de la extremidad depende la discrepancia de longitud y en qué segmento conviene realizar un alargamiento cosmético. La necesidad de lograr longitudes mayores pudiera requerir intervenir ambos segmentos en uno o dos tiempos.

La duración del uso de tutor externo, se remite principalmente a la fase de alargamiento. El tiempo de uso de tutor externo por cada centímetro de alargamiento en nuestra serie fue similar a los publicados previamente. Destaca la importante diferencia entre segmentos. Mientras que en fémur se requirió aproximadamente medio mes por cada centímetro de alargamiento, esta cifra fue bastante mayor en tibia. Este factor debe ser considerado y explicado al paciente al momento de tomar la decisión operatoria, puesto que las mayores longitudes de distracción permitidas en el LON de tibia deben ser contrapesadas con el mayor tiempo de uso de tutor externo que serán necesarios.

Por otro lado, en cuanto a RCI, cifra que representa los tiempos necesarios para la consolidación del callo óseo por cada centímetro de alargamiento, fémur y tibia presentan valores similares a los publicados en la literatura, y a su vez, similares entre sí. Una diferencia en el tiempo de reposo, posterior al retiro del tutor y bloqueo del clavo medular, depende casi exclusivamente de la longitud de la distracción y no del segmento intervenido.

En suma, LON ofrece una excelente alternativa a los métodos tradicionales de alargamiento óseo, disminuyendo en forma significativa el tiempo de uso de tutor externo, de manera de minimizar la incomodidad del paciente. Existen complicaciones relacionadas con la contractura músculo-tendinosa a nivel de las articulaciones adyacentes, que pueden ser manejadas de forma efectiva al momento del retiro del tutor externo, con resultados satisfactorios, desde el punto de vista anatómico y funcional. Esta técnica involucra una curva de aprendizaje relativamente corta, pero es fundamental mantenerse fiel a los principios, tanto de fijación interna como externa.

En los últimos años han surgido alternativas que buscan perfeccionar el alargamiento basado en osteogénesis por distracción, en los que destacan el uso de dispositivos motorizados completamente intramedulares guiados por control remoto. Los resultados han sido satisfactorios hasta el momento resaltando sobretudo la mayor satisfacción al compararlo con métodos que utilizan fijador externo, sin embargo, ya existen trabajos que reportan complicaciones de ese tipo de dispositivos por lo que se debe ser consciente de esos riesgos especialmente mientras se desarrollan trabajos con mayor número de pacientes y seguimiento por periodos de tiempo más largos.<sup>2,17,18</sup> Además, un aspecto que se debe tener en cuenta, es el costo elevado que aún tienen en la actualidad ese tipo de dispositivos.

Las complicaciones relacionadas con la falta de regeneración de tejido óseo pueden ser devastadores en los procesos de alargamiento. En el 2014 Hoon Lee publica su ensayo clínico donde obtiene periodos de consolidación más cortos en pacientes sometidos a inyección de concentrado de medula ósea y plasma rico en plaquetas en el primer tiempo operatorio en el foco de distracción ósea.<sup>19</sup> Si bien es necesaria más evidencia al respecto, queda abierta la posibilidad de un rol para la terapia biológica como apoyo a los procesos de alargamiento óseo. Por otro lado Salem en el 2014 en su ensayo randomizado publica una disminución de un 27% en los tiempos de consolidación con el uso de ultrasonido pulsátil de baja intensidad<sup>20</sup> abriendo aún más la gama de posibilidades para el apoyo a la consolidación del callo de distracción.<sup>21</sup>

## Referencias

- Hasler CC, Krieg AH. Current concepts of leg lengthening. *J Child Orthop* 2012;6(02):89-104
- Paley D. PRECICE intramedullary limb lengthening system. *Expert Rev Med Devices* 2015;12(03):231-249
- Paley D, Herzenberg JE, Paremian G, Bhav A. Femoral lengthening over an intramedullary nail. A matched-case comparison with Ilizarov femoral lengthening. *J Bone Joint Surg Am* 1997;79(10):1464-1480
- Kristiansen LP, Steen H. Lengthening of the tibia over an intramedullary nail, using the Ilizarov external fixator. Major complications and slow consolidation in 9 lengthenings. *Acta Orthop Scand* 1999;70(03):271-274
- Watanabe K, Tsuchiya H, Sakurakichi K, Yamamoto N, Kabata T, Tomita K. Tibial lengthening over an intramedullary nail. *J Orthop Sci* 2005;10(05):480-485
- Guo Q, Zhang T, Zheng Y, Feng S, Ma X, Zhao F. Tibial lengthening over an intramedullary nail in patients with short stature or leg-length discrepancy: a comparative study. *Int Orthop* 2012;36(01):179-184
- Sun XT, Easwar TR, Manesh S, et al. Complications and Outcome of Tibial Lengthening Using the Ilizarov Method with or Without a Supplementary Intramedullary Nail: a Case-Matched Comparative Study. *J Bone Joint Surg Br* 2011;93(06):782-787
- Gordon JE, Goldfarb CA, Luhmann SJ, Lyons D, Schoenecker PL. Femoral Lengthening Over a Humeral Intramedullary Nail in Pre-adolescent Children. *J Bone Joint Surg Br* 2002;84(06):930-937
- Daniel E Prince et al. Lengthening with External Fixation Is Effective in Congenital Femoral Deficiency. *Clin Orthop Relat Res* 2015;473(10):3261-3271. Doi: 10.1007/s11999-015-4461-0
- Kim H, Lee SK, Kim KJ, et al. Tibial lengthening using a reamed type intramedullary nail and an Ilizarov external fixator. *Int Orthop* 2009;33(03):835-841
- Guo Q, Zhang T, Zheng Y, Feng S, Ma X, Zhao F. Tibial Lengthening Over an Intramedullary Nail in Patients with Short Stature or Leg-Length Discrepancy: a Comparative Study. *Int Orthop* 2012;36(01):179-184
- Burghardt RD, Manzotti A, Bhav A, Paley D, Herzenberg JE. Tibial lengthening over intramedullary nails: A matched case comparison with Ilizarov tibial lengthening. *Bone Joint Res* 2016;5(01):1-10
- El-Husseini TF, Ghaly NA, Mahran MA, Al Kersh MA, Emara KM. Comparison between lengthening over nail and conventional Ilizarov lengthening: a prospective randomized clinical study. *Strateg Trauma Limb Reconstr* 2013;8(02):97-101
- Bhav A, Shabtai L, Ong PH, Standard SC, Paley D, Herzenberg JE. Custom Knee Device for Knee Contractures After Internal Femoral Lengthening. *Orthopedics* 2015;38(07):e567-e572
- Martin BD, Cherkashin AM, Tulchin K, Samchukov M, Birch JG. Treatment of femoral lengthening-related knee stiffness with a novel quadricepsplasty. *J Pediatr Orthop* 2013;33(04):446-452
- Lee DH, Ryu KJ, Shin DE, Kim HW. Botulinum toxin does not decrease calf pain or improve ROM during limb lengthening: a randomized trial. *Clin Orthop Relat Res* 2014;472(12):3835-3841
- Accadbled F, Pailhé R, Cavaignac E, Sales de Gauzy J. Bone lengthening using the Fitbone® motorized intramedullary nail: The first experience in France. *Orthop Traumatol Surg Res* 2016;102(02):217-222
- Black SR, Kwon MS, Cherkashin AM, Samchukov ML, Birch JG, Jo CH. Lengthening in Congenital Femoral Deficiency: A Comparison of Circular External Fixation and a Motorized Intramedullary Nail. *J Bone Joint Surg Am* 2015;97(17):1432-1440
- Lee DH, Ryu KJ, Kim JW, Kang KC, Choi YR. Bone marrow aspirate concentrate and platelet-rich plasma enhanced bone healing in distraction osteogenesis of the tibia. *Clin Orthop Relat Res* 2014; 472(12):3789-3797
- Salem KH, Schmelz A. Low-intensity pulsed ultrasound shortens the treatment time in tibial distraction osteogenesis. *Int Orthop* 2014;38(07):1477-1482
- Sabharwal S, Rozbruch SR. What's new in limb lengthening and deformity correction. *J Bone Joint Surg Am* 2011;93(24):2323-2332

**Erratum:** It has been brought to the Publisher's attention that the author Francisco López Quezada was linked to an incorrect affiliation in the article. DOI of the erratum is 10.1055/s-0037-1602811.