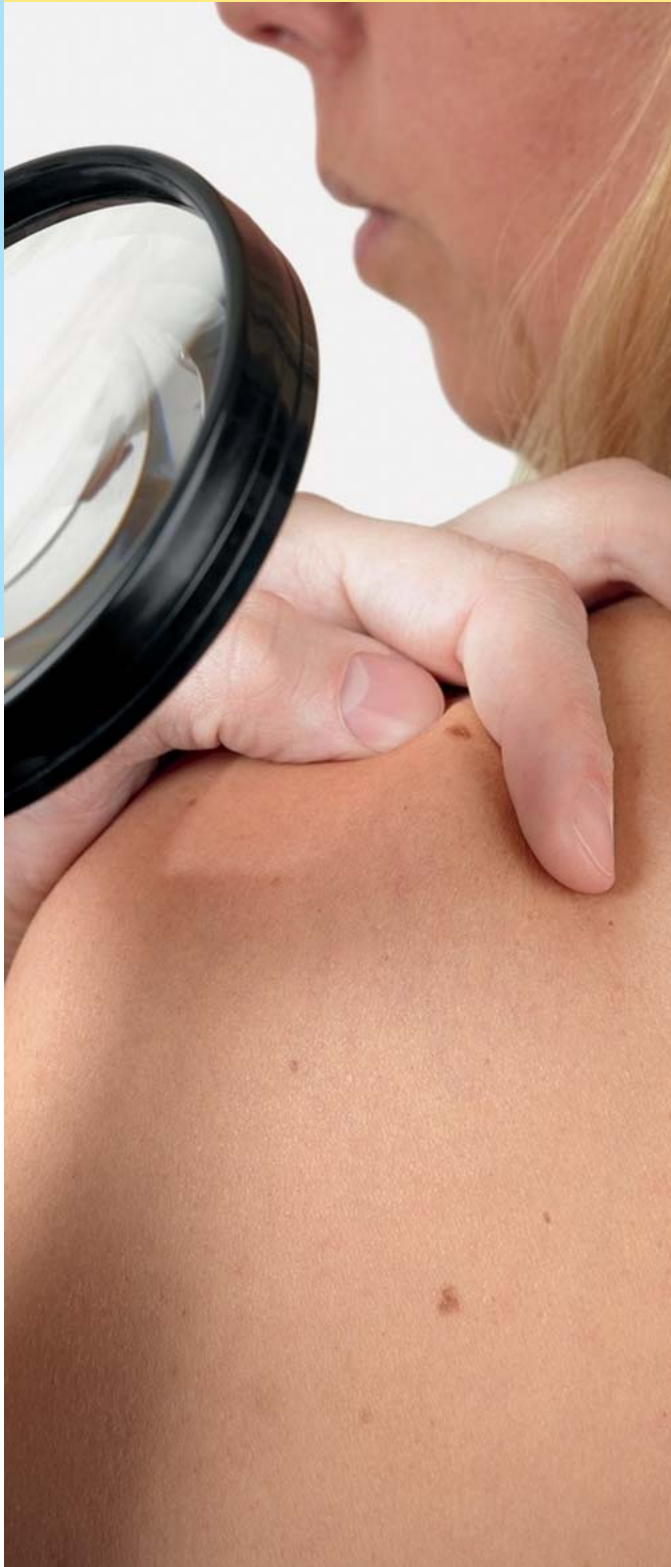

Thieme

# Case Report

9/2016



## Cobimetinib und Vemurafenib

- ▶ Kombinationstherapie  
des fortgeschrittenen  
BRAF-V600-Mutation-positiven  
malignen Melanoms



**Thieme Case Report**

Heft 9, 8. Jahrgang, Juni 2016  
ISSN 1611-7875

Dieser Thieme Case Report ist der Zeitschrift Aktuelle Dermatologie beigelegt.

Diese Ausgabe des Thieme Case Report wurde von der Firma Roche Pharma AG, Grenzach-Wyhlen, unterstützt.

**Herausgeber**

Prof. Dr. med. Axel Hauschild  
Universitäts-Hautklinik Kiel  
Klinik für Dermatologie, Venerologie und Allergologie  
Schittenhelmstr. 7, 24105 Kiel  
E-Mail: AHauschild@dermatology.uni-kiel.de

**Autoren**

Priv. Doz. Dr. med. Ulrike Leiter-Stöppke, Tübingen  
E-Mail: Ulrike.Leiter@med.uni-tuebingen.de

Dr. med. Andreas Arnold, Greifswald  
E-Mail: ArnoldA@uni-greifswald.de

Dr. med. Victoria Grätz,  
Priv. Doz. Dr. med. Patrick Terheyden, Lübeck  
E-Mail: Victoria.Graetz@uksh.de;  
Patrick.Terheyden@uksh.de

Dr. med. Felix Kiecker, Berlin  
E-Mail: Felix.Kiecker@charite.de

Dr. med. Ulrich Wesselmann, Dr. med. Oliver Schmalz,  
Prof. Dr. med. Percy Lehmann; Wuppertal  
E-Mail: Ulrich.Wesselmann@helios-kliniken.de;  
Oliver.Schmalz@helios-kliniken.de;  
Percy.Lehmann@helios-kliniken.de

**Für den Verlag**

Joachim Ortleb  
Dr. Katrina Recker  
Dr. Isabelle Berndt  
E-Mail: Joachim.Ortleb@thieme.de

**Vertrieb**

Malik Zighmi  
E-Mail: Malik.Zighmi@thieme.de

**Layout**

Werner Schulz  
E-Mail: Werner.Schulz@thieme.de

**Satz**

Ziegler + Müller, text form files, Kirchentellinsfurt

**Titelbild**

Quelle: fotolia

**Verlag**

Georg Thieme Verlag KG Stuttgart · New York  
Rüdigerstr. 14, 70469 Stuttgart  
Postfach 30 11 20, 70451 Stuttgart  
Tel. 07 11/89 31-0, Fax 07 11/89 31-2 98  
Internet-Adresse: <http://www.thieme.de>

**Manuskripte**

Alle Manuskripte sind direkt an den Verlag zu senden. Grundsätzlich werden nur solche Manuskripte angenommen, die frei von Rechten Dritter sind. Für unaufgefordert eingesandte Manuskripte wird keine Haftung übernommen. Mit der Annahme des Manu-

skripts erwirbt der Verlag für die Dauer der gesetzlichen Schutzfrist (§ 64 UrHG) die ausschließliche Befugnis zur Wahrnehmung der Verwertungsrechte im Sinne der §§ 15 ff. des Urheberrechtsgesetzes, insbesondere auch das Recht der Übersetzung, der Vervielfältigung durch Fotokopie oder ähnliche Verfahren und der EDV-mäßigen Verwertung.

**Copyright**

Der Report und alle in ihm enthaltenen einzelnen Beiträge und Abbildungen sind für die Dauer des Urheberrechts geschützt. Jede Verwertung außerhalb der Grenzen des Urheberrechtsgesetzes ist ohne Zustimmung des Verlags unzulässig und strafbar. Das gilt insbesondere für Vervielfältigungen, Übersetzungen, Mikroverfilmungen und Einspeicherung und Verarbeitung in elektronischen Systemen.

**Fotokopien**

Fotokopien für den persönlichen und sonstigen Gebrauch dürfen nur von einzelnen Beiträgen oder Teilen davon als Einzelkopien hergestellt werden. Die Aufnahme des Reports in Lesezirkel ist nicht gestattet.

**Wichtiger Hinweis**

Wie jede Wissenschaft ist die Medizin ständigen Entwicklungen unterworfen. Forschung und klinische Erfahrung erweitern unsere Erkenntnisse, insbesondere was Behandlung und medikamentöse Therapie anbelangt. Soweit in diesem Heft eine Dosierung oder eine Applikation erwähnt wird, darf der Leser zwar darauf vertrauen, dass Autoren, Herausgeber und Verlag große Sorgfalt darauf verwandt haben, dass diese Angabe dem *Wissensstand bei Fertigstellung* des Reports entspricht.

Für Angaben über Dosierungsanweisungen und Applikationsformen kann vom Verlag jedoch keine Gewähr übernommen werden. *Jeder Benutzer ist angehalten*, durch sorgfältige Prüfung der Beipackzettel der verwendeten Präparate und gegebenenfalls nach Konsultation eines Spezialisten festzustellen, ob die dort gegebene Empfehlung für Dosierungen oder die Beachtung von Kontraindikationen gegenüber der Angabe in diesem Report abweicht. Eine solche Prüfung ist besonders wichtig bei selten verwendeten Präparaten oder solchen, die neu auf den Markt gebracht wurden. Jede Dosierung oder Applikation erfolgt auf eigene Gefahr des Benutzers. Autoren und Verlag appellieren an jeden Benutzer, ihm etwa auffallende Ungenauigkeiten dem Verlag mitzuteilen.

**Gebrauchsnamen**

Die Wiedergabe von Gebrauchsnamen, Handelsnamen, Warenbezeichnungen und dgl. in diesem Report berechtigt nicht zu der Annahme, dass solche Namen ohne Weiteres von jedermann benutzt werden dürfen; oft handelt es sich um gesetzlich geschützte eingetragene Warenzeichen, auch wenn sie nicht als solche gekennzeichnet sind.

**Printed in Belgium**

Kliemo Printing AG, Hütte 53, 4700 Eupen

© Georg Thieme Verlag KG  
Stuttgart · New York 2016

Thieme

## Case Report

Editorial

Inhalt

9/2016

**BRAF- plus MEK-Inhibition: ein weiterer Meilenstein in der zielgerichteten Melanomtherapie**

Etwa 9600 Frauen und ebenso viele Männer erkrankten in Deutschland im Jahr 2010 neu an einem malignen Melanom der Haut [1]. In Frühstadien, die durch die gesetzlichen Vorsorgemaßnahmen heute häufiger erkannt werden, sind die Heilungschancen gut. Jedoch besteht eine Tendenz zur frühen Metastasierung. Bis vor wenigen Jahren war die Prognose in den lokal fortgeschrittenen, nicht resezierbaren bzw. metastasierten Melanomstadien sehr schlecht. Mit der Zulassung von Cobimetinib (Cotellic®) haben sich die Behandlungsmöglichkeiten von Patienten mit fortgeschrittenem Melanom deutlich erweitert.

Der selektive und oral verfügbare MEK-Inhibitor ist in Kombination mit dem BRAF-Inhibitor Vemurafenib (Zelboraf®) zur Therapie des BRAF-V600-Mutation-positiven, nicht resezierbaren oder metastasierten Melanoms zugelassen. Der Wirkmechanismus beruht auf der zusätzlichen Hemmung der mitogenen und extrazellulär regulierten (MEK) Kinase in dem für das Tumorstadium wichtigen Signaltransduktionsweg der mitogen aktivierten Proteinkinase (MAPK). Diese neue Strategie ist nach der Zulassung des BRAF-Inhibitors Vemurafenib im Jahr 2012 ein weiterer Meilenstein in der zielgerichteten Therapie des fortgeschrittenen Melanoms.

Die Studiendaten zeigen eine überzeugende Wirksamkeit hinsichtlich einer schnellen Tumorremission, Verbesserung des progressionsfreien Überlebens sowie des Gesamtüberlebens bei gut handhabbarem Sicherheitsprofil.

Inzwischen liegen durch das im Januar 2015 initiierte und im November 2015 abgeschlossene Härtefallprogramm auch Erfahrungen mit der neuen Therapieoption in Klinik und Praxis vor. Beispielhaft werden Kasuistiken aus 5 Zentren in Deutschland im vorliegenden Case Report vorgestellt; sie zeigen die gute Wirksamkeit und das handhabbare Sicherheitsprofil der kombinierten BRAF- und MEK-Hemmung. Die Fallberichte demonstrieren, dass die Kombinationstherapie mit dem BRAF- und dem MEK-Inhibitor eine erhöhte antitumorale Wirksamkeit bei gleichzeitig gut beherrschbarem Sicherheitsprofil bietet. Insbesondere die durch eine Vemurafenib-Monotherapie bedingten kutanen Nebenwirkungen konnten mit der Kombination mit Cobimetinib nahezu zur Abheilung gebracht werden. Eine umfassende Information hinsichtlich der Photosensitivität und adäquaten Lichtschutzmaßnahmen ist dabei essenziell.



Prof. Dr. med. Axel Hauschild, Kiel

- 2 Impressum
- 3 Editorial
- 4 Kombinationstherapie Cobimetinib und Vemurafenib bei nicht resezierbarem oder metastasiertem BRAF-mutiertem Melanom  
*Prof. Dr. med. Axel Hauschild, Kiel*
- 6 Fall 1: 74-jähriger Patient mit BRAF-mutiertem metastasiertem Melanom im Stadium IV und Kombinationstherapie mit Cobimetinib/Vemurafenib nach Anti-PD1-AK-Behandlung  
*Priv. Doz. Dr. med. Ulrike Leiter-Stöppke, Tübingen*
- 8 Fall 2: 56-jähriger Patient mit BRAF-mutiertem metastasiertem Melanom und raschem Ansprechen auf Cobimetinib/Vemurafenib nach Vemurafenib-Monotherapie  
*Dr. med. Andreas Arnold, Greifswald*
- 10 Fall 3: 82-jähriger Patient mit BRAF-mutiertem metastasiertem Melanom und handhabbaren Begleiterscheinungen unter Kombinationstherapie mit Cobimetinib/Vemurafenib  
*Dr. med. Victoria Grätz, Priv. Doz. Dr. med. Patrick Terheyden, Lübeck*
- 12 Fall 4: 76-jährige Patientin mit BRAF-mutiertem metastasiertem Melanom und partieller Remission unter Cobimetinib/Vemurafenib nach Vemurafenib-Monotherapie  
*Dr. med. Felix Kiecker, Berlin*
- 14 Fall 5: Rückbildung der ausgeprägten kutanen Nebenwirkungen der Vemurafenib-Therapie nach Kombination mit Cobimetinib bei einem BRAF-mutierten metastasierten Melanom  
*Dr. med. Ulrich Wesselmann, Dr. med. Oliver Schmalz, Prof. Dr. med. Percy Lehmann, Wuppertal*

# Cobimetinib und Vemurafenib

## Kombinationstherapie Cobimetinib und Vemurafenib bei nicht resezierbarem oder metastasiertem BRAF-mutiertem Melanom

Prof. Dr. med. Axel Hauschild

Universitätsklinikum Schleswig-Holstein, Hautklinik, Campus Kiel

**Nach Jahrzehnten der Stagnation hat sich innerhalb kürzester Zeit die medikamentöse Therapie des fortgeschrittenen malignen Melanoms kontinuierlich verbessert. Zu den neuesten Entwicklungen gehört der orale MEK-Hemmer Cobimetinib, der im November 2015 in Kombination mit dem BRAF-Inhibitor Vemurafenib europaweit zugelassen wurde. Mit dieser doppelten Hemmung des MAPK-Signalwegs lassen sich bei nicht vorbehandelten Patienten mit fortgeschrittenem BRAF-mutiertem Melanom ein signifikant verbessertes Ansprechen und progressionsfreies sowie Gesamtüberleben verglichen mit der alleinigen Gabe von Vemurafenib erreichen.**

Ein Durchbruch in der Behandlung gelang mit der Zulassung des BRAF-Inhibitors Vemurafenib (Zelboraf®) im Jahr 2012 [2], seitdem wurden weltweit mehr als 30000 Patienten mit Vemurafenib behandelt [3].

Bei ca. der Hälfte der Melanompatienten findet sich eine Mutation im BRAF-Gen an Position V600 [4]. Das mutierte BRAF-Protein kann eine Überaktivierung des Signaltransduktionswegs der Mitogen-aktivierten Proteinkinase (MAPK) mit der Folge eines unkontrollierten Zellwachstums bewirken [4].

Vemurafenib ist ein oral verabreichter Serin-Threonin-Kinaseinhibitor, der selektiv an das mutierte BRAF-V600-Protein im MAPK-Signalweg bindet und damit die Überaktivierung des MAPK-Signalwegs hemmt [5].

Die Zulassung von Vemurafenib basierte auf den Ergebnissen der randomisierten, offenen, kontrollierten und multizentrischen Phase-III-Studie BRIM-3 (BRAF Inhibitor in Melanoma), in die 675 Patienten mit nicht vorbehandeltem, lokal fortgeschrittenem oder metastasiertem Melanom Stadium IIIC/IV und einer BRAF-V600-Mutation eingeschlossen waren [6]. Die Ergebnisse zeigen ein medianes Gesamtüberleben

unter Vemurafenib von 13,6 vs. 10,3 Monaten in der Dacarbazin-Gruppe (Hazard Ratio [HR]: 0,8, 95%-Konfidenzintervall [KI]: 0,7–1,0;  $p = 0,0301$ ) [7]. Im Vemurafenib-Arm lebten nach 3 Jahren noch 21% und nach 4 Jahren noch 17% der Patienten.

### Dualer Ansatz für synergistische Wirkmechanismen

Trotz großer therapeutischer Erfolge und guter Verträglichkeit kann es im Verlauf der Therapie mit Vemurafenib zur Entwicklung von Resistenzen kommen. Vielfach beruht dies auf einer Reaktivierung des MAPK-Signalwegs im Bereich der mitogenen und extrazellulär regulierten (MEK) Kinase, die BRAF nachgeschaltet ist. Daher verspricht die kombinierte Upfront-Hemmung von BRAF und MEK ein besseres Ansprechen und ein längeres Überleben als die alleinige BRAF-Inhibition zu sein [8,9].

Vor diesem Hintergrund wurde der orale und selektive MEK-Inhibitor Cobimetinib (Cotellic®) entwickelt, der in Kombination mit Vemurafenib seit 20. November 2015 zur Behandlung von erwachsenen Patienten mit nicht resezierbarem oder metastasiertem BRAF-V600-Mutation-positiven Melanom zugelassen ist [10].

Der duale Wirkansatz der Kombination Cobimetinib plus Vemurafenib führt zu einer umfassenden Blockade des MAPK-Signalwegs und überwindet eine mögliche Resistenz gegen die alleinige BRAF-Hemmung [11,12].

Neben der spezifischen Hemmung des mutierten Signaltransduktionswegs mit den BRAF-Hemmern Vemurafenib und Dabrafenib in

Kombination mit den selektiven MEK-Inhibitoren Cobimetinib bzw. Trametinib steht aktuell auch die Immuntherapie mit Pembrolizumab oder Nivolumab als Vertreter der neuen Wirkstoffgruppe der PD-1-(Programmed-cell-death-protein-1-)Inhibitoren für die Therapie des fortgeschrittenen Melanoms zur Verfügung.

### coBRIM-Studie: signifikant verlängertes progressionsfreies und Gesamtüberleben

Die ersten vielversprechenden Ergebnisse der Open-label Phase-Ib-Studie BRIM 7 zur Kombination Cobimetinib/Vemurafenib [13,14] wurden in der randomisierten, doppelblinden und placebokontrollierten Phase-III-Studie coBRIM bestätigt [8]. In der Untersuchung erhielten 495 therapienaive Patienten mit BRAF-V600-Mutation-positivem nicht resezierbarem oder metastasiertem Melanom entweder Vemurafenib plus Cobimetinib oder Vemurafenib/Placebo bis zum Krankheitsprogress oder Auftreten inakzeptabler Toxizitäten.

Mit der Kombination wurde ein medianes progressionsfreies Überleben (PFS; primärer Endpunkt) von über 1 Jahr (12,3 Monate) gezeigt [8]. Verglichen mit der Vemurafenib-Monotherapie (7,2 Monate) verlängerte sich das mediane PFS um 5,1 Monate (HR: 0,58, 95%-KI: 0,46–0,72) (Abb. 1).

In der coBRIM-Studie zeigte sich zudem eine signifikante Verbesserung des Gesamtüberlebens (overall survival; OS): So lag das mediane Gesamtüberleben nach einem medianen Follow-up von 18,5 Monaten unter Vemurafenib/Cobimetinib bei 22,3 vs. 17,4 Monaten unter alleiniger Behandlung mit dem BRAF-Inhibitor [15]. Das entspricht einer Reduktion des Sterberisikos um 30% (HR: 0,70; 95%-KI: 0,55–0,90; p = 0,005). Unter der Kombinationstherapie waren 75% der Patienten nach 1 Jahr und 48% nach 2 Jahren noch am Leben vs. 64 bzw. 38% unter Vemurafenib-Monotherapie.

Die Verbesserung des Gesamtüberlebens war in allen Subgruppen nachweisbar, einschließlich der Patienten mit schlechten Prognoseparametern wie einem erhöhten Laktatdehydrogenase-(LDH-)Wert [15]. Bei diesen Patienten betrug das mediane Gesamtüberleben unter der Kombination 14,8 vs. 11,2 Monate nach alleiniger Gabe von Vemurafenib (HR: 0,77; 95%-KI: 0,56–1,07). Bei Patienten mit LDH-Werten im Normbereich wurde das mediane OS noch nicht erreicht (HR: 0,59; 95%-KI: 0,40–0,87).

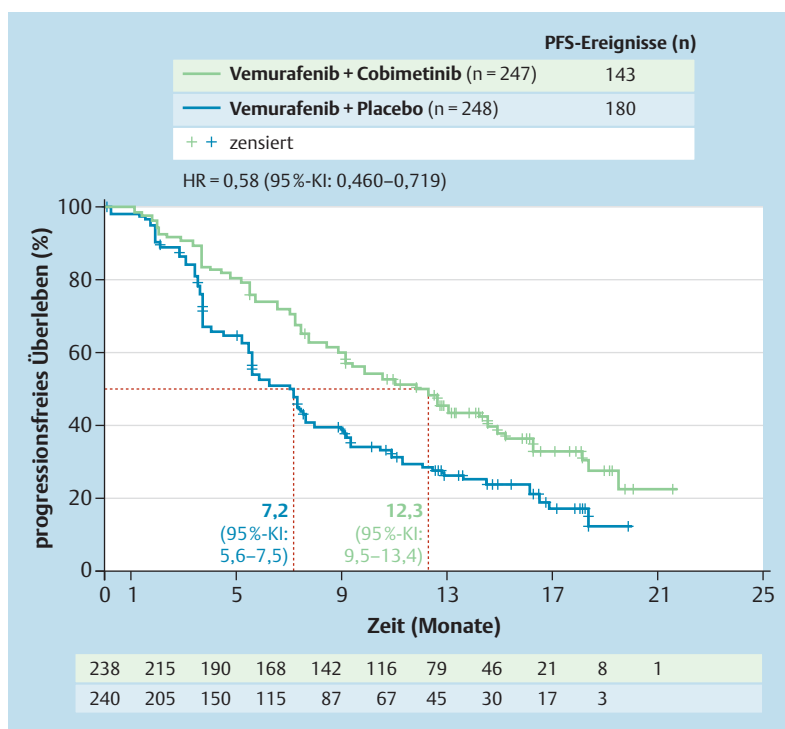


Abb. 1 coBRIM-Studie: Prüfer-beurteiltes progressionsfreies Überleben (PFS, primärer Endpunkt) unter Cobimetinib/Vemurafenib vs. Vemurafenib-Monotherapie (ITT-Population; mod. nach [15]).

Zu den häufigsten Nebenwirkungen (≥ 20%) gehörten in den klinischen Studien gastrointestinale Ereignisse (Durchfall, Übelkeit oder Erbrechen), Lichtempfindlichkeit, Anstieg der Kreatinphosphokinase sowie der Aminotransferasen und seröse Retinopathien [8,15]. Insgesamt waren die Nebenwirkungen der Kombination Cobimetinib/Vemurafenib gut beherrschbar.

### Literatur

- 1 Beiträge zur Gesundheitsberichterstattung des Bundes. Krebs in Deutschland 2009/2010. 9. Ausgabe, 2013
- 2 Fachinformation Zelboraf® 240 mg Filmtabletten, Stand Oktober 2015
- 3 PBRER Vemurafenib. F. Hoffmann-La Roche Ltd; 13. 10. 2014
- 4 Ascierto PA et al. J Transl Med 2012; 10: 85
- 5 MacArthur GA et al. Lancet Oncol 2014; 15: 323–332
- 6 Chapman PB et al. N Engl J Med 2011; 2507–2516 PB
- 7 Chapman PB et al. 12th International Congress of the Society for Melanoma Research in San Francisco, California, 21. November 2015
- 8 Larkin J et al. N Engl J Med 2014; 371: 1867–1876
- 9 Atkinson V et al. 12th International Congress of the Society for Melanoma Research in San Francisco, California, 21. November 2015
- 10 Fachinformation Cotellic®, Stand November 2015
- 11 Safaee Ardekani G et al. PLoS One 2012; 10: e47054
- 12 Haferkamp S et al. J Invest Dermatol 2013; 133: 1601–1609
- 13 Ribas A et al. Lancet Oncol 2014; 15: 954–965
- 14 Pavlick AC et al. J Clin Oncol 2015; 33 (Suppl.): Abstr. #9020
- 15 Larkin J et al. J Clin Oncol 2015; 33 (Suppl.): Abstr. #9006

## Fall 1

# 74-jähriger Patient mit BRAF-mutiertem metastasiertem Melanom im Stadium IV und Kombinationstherapie mit Cobimetinib/Vemurafenib nach Anti-PD1-AK-Behandlung

Priv. Doz. Dr. med. Ulrike Leiter-Stöppke

Dermatologische Onkologie, Universitäts-Hautklinik, Eberhard-Karls-Universität Tübingen

Bei dem heute 74 Jahre alten Patienten wurde im September 2012 erstmals ein histologisch gesichertes superfiziell spreitendes Melanom (SSM) am rechten Innenknöchel diagnostiziert (Tumordicke 0,7 mm, Clark-Level IV, BRAF 600 V > V/E, cKIT wt, NRAS wt) und exzidiert.

### Krankheitsverlauf und Therapie

Im Juni 2015 zeigen sich im Rahmen der Nachsorge im PET-CT Milzmetastasen, hepatische und ossäre Metastasen sowie Lymphknotenmetastasen inguinal rechts und iliakal links intern und eine Weichteilmetastase im linken Humerus.

Anfang Juli 2015 wird daraufhin eine Immuntherapie mit Nivolumab 3 mg/kg Körpergewicht als Infusion initiiert. Nivolumab ist ein humanisierter monoklonaler Antikörper und Inhibitor des PD-1-Rezeptors, wodurch die T-Zell-vermittelte Eliminierung von Tumorzellen verstärkt wird.

Nach dem 5. Zyklus Nivolumab im September 2015 tritt eine Mikrohämaturie sowie eine starke bräunliche Verfärbung der Haut auf, besonders im Gesicht. Zudem berichtet der Patient über Spannungsschmerzen im Abdomen. Die Laboruntersuchung zeigt einen Ferritin-Wert über 2000 µg/l, der LDH-Wert beträgt 520 U/l und der S100-Wert 3580 µg/l. Das PET-CT ergibt einen Progress der hepatischen und Milzmetastasierung (Abb. 2) sowie neu aufgetretene Filiae in der Harnblase und eine Peritonealkarzinose mit Aszitesbildung. Zudem zeigen sich Lymphknotenmetastasen inguinal rechts sowie ossäre (Markraum)metastasen ventral des linken Humeruskopfes. Kein Nachweis ossärer oder parenchymatöser Metastasen im kranialen CT (cCT).

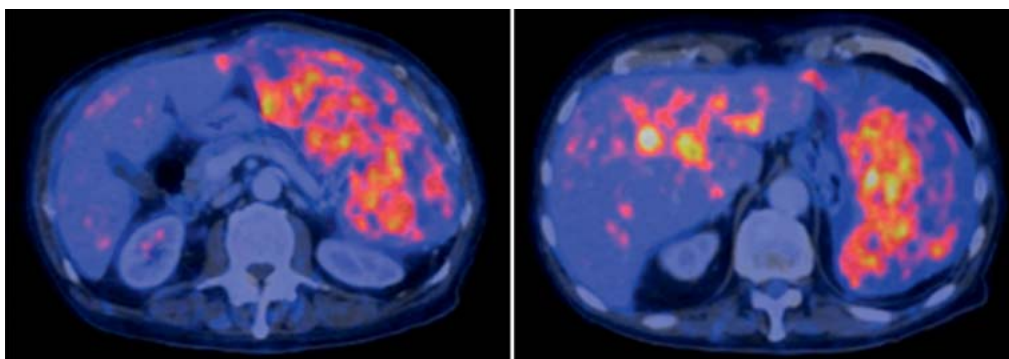
### Indikation zur Therapie mit Cobimetinib/Vemurafenib

Aufgrund der Krankheitsprogression trotz Immuntherapie mit Nivolumab und der vorliegenden BRAF-V600-Mutation ist bei diesem Patienten eine Indikation zur kombinierten Behandlung mit dem oral verfügbaren, selektiven MEK-Hemmer Cobimetinib und dem BRAF-Inhibitor Vemurafenib gegeben. Diese wird Anfang Oktober im Rahmen des Härtefallprogramms begonnen (Vemurafenib 960 mg 2 × täglich/Cobimetinib 60 mg/Tag). Zudem erhält der Patient Ranitidin 300 mg (0–0–1) sowie Novalgine 3 × 40 Tropfen.

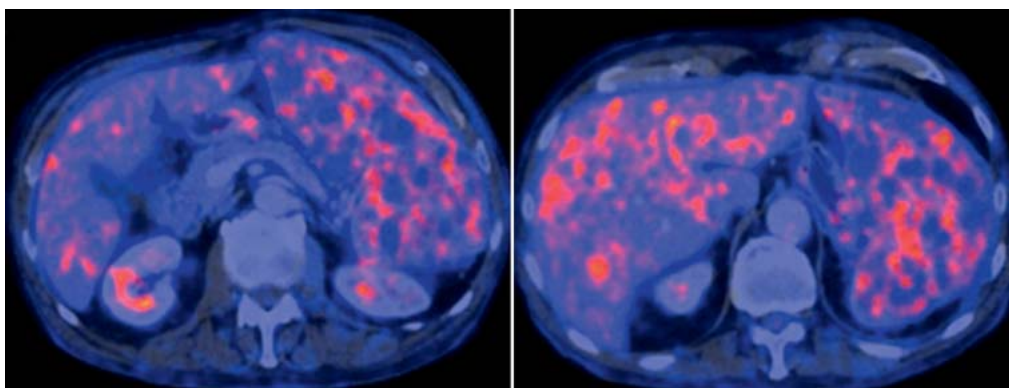
### Weiterer Verlauf

Bei subjektiv gutem Befinden berichtet der Patient über eine Abnahme des abdominellen Druckschmerzes, nach 2 Monaten konnte ein gutes Ansprechen auf die Therapie auch diagnostisch verifiziert werden. Zwei Wochen nach Initiierung der Kombinationstherapie tritt ein juckendes makulopapulöses Exanthem an Brust und Rücken auf, das ca. 35% der Körperoberfläche betrifft (Nebenwirkung nach CTC Grad II). Unter Behandlung mit Fenistil retard-Tabletten (0–0–1) sowie Ecural Fettcreme 1–2 × täglich sind das makulopapulöse Exanthem und der Juckreiz deutlich rückläufig. Die lokale Therapie wird daraufhin über eine Woche weiter geführt und dann ausgeschlichen.

Ende Oktober 2015 entwickelt der Patient Ödeme an beiden Unterschenkeln sowie Schwindel beim Gehen, zudem wird über leichte Übelkeit nachmittags und Obstipation geklagt. Die Laboruntersuchungen ergeben einen S100-Wert



**Abb. 2** PET-CT-Befund vom September 2015 vor Einleitung der Kombinationstherapie mit multipler stoffwechselaktiver hepatischer und Milzmetastasierung.



**Abb. 3** PET-CT-Befund vom Dezember 2015 nach Gabe der Kombinationstherapie mit Cobimetinib/Vemurafenib über 3 Monate: deutlich rückläufige Stoffwechselaktivität der Metastasen in Leber und Milz.

von 0,464 µg/l, die LDH beträgt 440 U/l und die GOT 102 U/l. Der Blutdruck liegt bei 94/70 mmHg, die Herzfrequenz bei 80 Schlägen/Minute. Das EKG zeigt supraventrikuläre Extrasystolen mit einer QTc-Zeit von 453 ms.

Zur lokalen Behandlung der Unterschenkelödeme wird das Tragen von schon vorhandenen Kompressionsstrümpfen verordnet. Um die vor allem nachmittags auftretende Übelkeit zu verbessern, soll die Ranitidin-Einnahme 300 mg auf den Nachmittag vorgezogen werden. Zur Therapie der Obstipation kann der Patient bei Bedarf einen Beutel Movicol einnehmen. Zudem werden zum Ausschluss eines zerebralen Progresses ein neurologisches Konsil und ein cCT sowie aufgrund des EKG-Befunds ein kardiologisches Konsil angeordnet.

Bei der Wiedervorstellung des Patienten Anfang November 2015 zeigt sich eine vollständige Abheilung des Exanthems, und die Beinödeme sind leicht rückläufig. Der Patient berichtet über eine Verbesserung der Übelkeit am Nachmittag. Die Laboruntersuchungen ergeben einen S100-Wert von 0,234 µg/l, die LDH liegt bei 311 U/l, und die GOT/GPT sind im Normbereich.

Das neurologische Konsil zeigt eine beinbetonte, sensomotorische und primär axonale Poly-

neuropathie, im cCT gibt es keine Hinweise auf zerebrale Filiae. Von kardiologischer Seite besteht bei unverändertem EKG-Befund (QTc-Zeit 420 ms) und unveränderter sonstiger kardialer Situation kein Handlungsbedarf.

### Aktueller Befund

Der Patient erhält nach wie vor die im Oktober 2015 begonnene Kombinationstherapie, und sein subjektives Befinden ist sehr gut. Die PET-CT-Untersuchung vom Dezember 2015 ergibt eine deutlich rückläufige Stoffwechselaktivität der Metastasen in Leber, Milz und Knochen, passend zu einem Therapieansprechen unter der Kombinationsbehandlung (Abb. 3). Auch die kleinen pulmonalen Rundherde sind insgesamt regredient. Es sind keine neuen Filiae aufgetreten.

### Fazit für die Praxis

Es handelt sich bei dem vorgestellten Fall um einen Patienten mit metastasiertem malignen Melanom im Clark-Stadium IV, bei dem es trotz Gabe von 5 Zyklen des Anti-PD1-Antikörpers Nivolumab zu einem Progress mit multipler hepatischer, pulmonaler und Milzmetastasierung gekommen ist. Unter Gabe einer systemischen Kombinationstherapie mit Cobimetinib und Vemurafenib lässt sich eine effektive Krankheitskontrolle erreichen: Die Filiae sind insgesamt deutlich rückläufig, und dem Patienten geht es nach eigenem Bekunden sehr gut.

## Fall 2

# 56-jähriger Patient mit BRAF-mutiertem metastasiertem Melanom und raschem Ansprechen auf Cobimetinib/Vemurafenib nach Vemurafenib-Monotherapie

Dr. med. Andreas Arnold

Klinik und Poliklinik für Hautkrankheiten, Universitätsmedizin Greifswald

Der 56 Jahre alte Patient stellt sich erstmals im August 2013 nach auswärtiger Operation mit einer seit etwa 2 Jahren bekannten Hautveränderung am linken Knie in der Hautklinik vor. Acht Monate zuvor kam es erstmals zu Nässen, im Verlauf zur Größenprogredienz und Farbveränderung der Läsion. Die histologische Begutachtung ergab ein amelanotisches, ulzeriertes malignes Melanom mit einer Tumordicke von 5 mm, damals initial pT4b Nx Mx Stadium IIC.

### Initiale Behandlung und weiterer Verlauf

Nach stationärer Aufnahme wird zunächst eine Nachexzision mit 2 cm Sicherheitsabstand sowie eine Sentinel-Lymphknoten-Biopsie (tumorfrei) und ein Staging durchgeführt. Nach Abschluss der operativen Therapie mit Defektdeckung am Knie wird Anfang Oktober 2013 eine adjuvante Low-Dose-Interferontherapie (3 Mio. IE s.c.) eingeleitet. Das kurz danach durchgeführte CT zeigt einen metastasenverdächtigen Lungenrundherd sowie eine hiläre Lymphadenopathie rechts. Eine PET-Untersuchung im November stellt einen pulmonalen Herdbefund ohne sicher vermehrten Glukosemetabolismus dar.

Um die uneindeutigen Befunde zu klären, erfolgt Ende November 2013 eine Keilresektion des rechten Lungenoberlappens und eine Lymphadenektomie. Histologisch imponiert eine knotige Fibrose bei Bronchiektasen ohne Hinweis auf maligne Infiltrate. Der inzwischen geprüfte BRAF-Mutationsstatus zeigt einen Nachweis einer BRAF-V600E-Mutation.

Im Februar 2014 wird aufgrund einer Satellitenmetastasierung am Knie mehrfach operiert, letztlich gelingt eine lokale R0-Resektion nicht befriedigend, sodass schließlich am linken Knie zwischen März und Mai 2014 eine lokale, kurativ intendierte Bestrahlung durchgeführt wird.

### Indikation zur Therapie mit Vemurafenib und Verlauf

Nachdem die aktuelle Bildgebung vom Juni 2014 eine deutliche Größenzunahme der pulmonalen Raumforderung ergibt, und die neu aufgetretene pleurale Metastasierung radiologisch eindeutig einer Melanommetastase zugeordnet werden kann, wird eine Monotherapie mit dem BRAF-Inhibitor Vemurafenib eingeleitet.

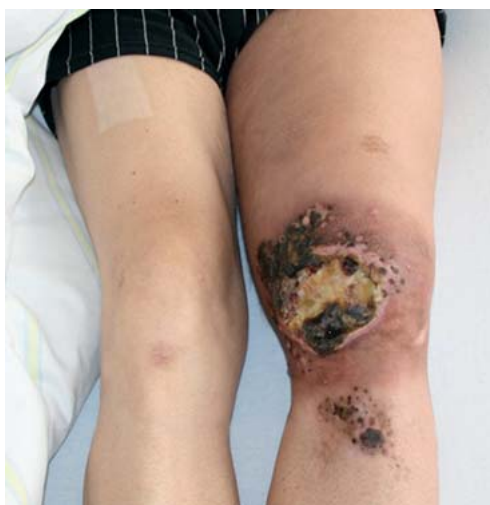Im August 2014 zeigt sich eine Verbesserung des klinischen Befunds lokal am Knie, es treten keine wesentlichen Nebenwirkungen auf. Im CT kommt im Vergleich zur Voruntersuchung vom Juni 2014 eine deutliche Regredienz der intrapulmonalen und pleuralen Filiae zur Darstellung.

Im Oktober 2014 treten am linken Oberschenkel proximal 2 derbe kleine subkutane, ca. 5 mm große Metastasen auf, die chirurgisch entfernt werden. Zur weiteren Behandlung wird eine Elektrochemotherapie begonnen. Daraufhin entwickelt der Patient eine Nekrose und persistierende Wundheilungsstörung.

Nach kurzfristig unterbrochener BRAF-Inhibitor-Therapie kommt es im Januar 2015 zu einer deutlichen Zunahme der lokalen Metastasierung am Bein. Das im Februar durchgeführte Thorax-CT zeigt eine Befundverschlechterung, zudem besteht der Verdacht auf eine kleine zerebrale Metastase rechts frontal.

Im Rahmen der Ende Februar erfolgten prästationären Vorstellung zur Planung der Fortsetzung der Elektrochemotherapie imponiert klinisch eine massive Umfangsvermehrung des linken Oberschenkels, die anamnestisch nach der letzten Elektrochemotherapie aufgetreten





**Abb. 4** Klinischer Befund 27.2.2015: massive Umfangszunahme des linken Beines, Z.n. Elektrochemotherapie, multiple kutane Metastasierung.

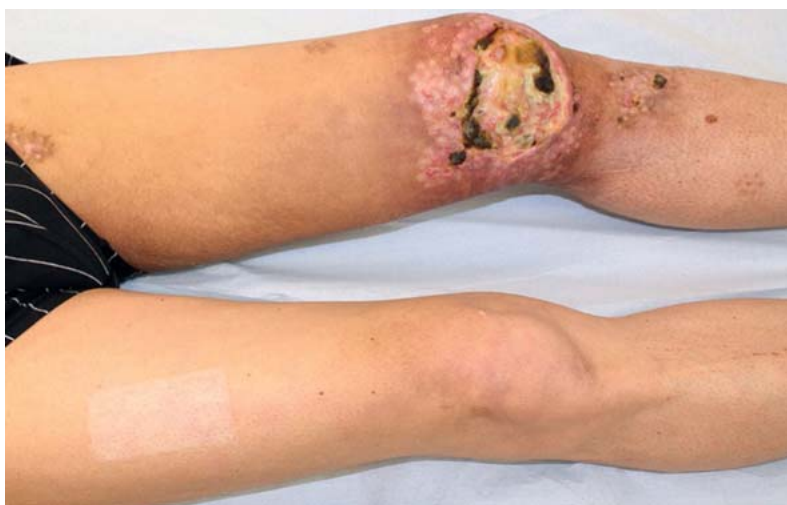ist (Abb. 4). Zudem sind multiple kutane Metastasen sichtbar. Duplexsonografisch kann eine Thrombose ausgeschlossen werden. Die seit Juni 2014 durchgeführte Monotherapie mit Vemurafenib wird abgesetzt und die geplante Elektrochemotherapie nicht weiter verfolgt.

### Indikation zur Kombinationstherapie mit Cobimetinib/Vemurafenib und Verlauf

Aufgrund der größtenprogredienten intrazerebralen Raumforderung mit dringendem Verdacht auf eine Hirnmetastase sowie der pulmonalen, pleuralen und iliakalen Metastasierung wird Ende März 2015 im Rahmen des Härtefallprogramms die Kombinationstherapie mit Cobimetinib und Vemurafenib eingeleitet.

Unter dieser Behandlung zeigt sich bereits nach 2 Wochen eine klinisch gute Wirksamkeit bzw. ein rasches und gutes Tumoransprechen mit einer anhaltenden und deutlichen Reduktion des Beinumfangs und einem verbesserten Lokalbefund; es sind keine neuen kutanen Metastasen sichtbar (Abb. 5). Die Kombinationstherapie wird allgemein gut vertragen, es treten am Auge Grad-1-Nebenwirkungen (asymptomatische Retinitis serosa) sowie kardiologische Grad-1-Nebenwirkungen (klinisch asymptomatische geringe Reduktion der Auswurfraction) auf.

Auch im Mai zeigt sich eine klinisch anhaltende Befundbesserung unter der Kombinationstherapie mit anhaltend deutlich regredientem Beinumfang. Klinisch imponieren am kranialen



**Abb. 5** Klinischer Befund 24.4.2015: unter Kombinationstherapie Cobimetinib und Vemurafenib anhaltend gebesserte Beinschwellung, keine neue kutane Metastasierung.

Rand des Ulkus am Knie rötliche Knoten, hier sind neue kutane Metastasen nicht auszuschließen.

Mitte Mai kommt es am rechten Auge zu einem plötzlichen Visusverlust, das MRT zeigt beidseits längerstreckige Läsionen des N. opticus sowie eine progrediente intrakranielle Metastasierung. Ein zentrales ischämisches Ereignis kann bildmorphologisch und konsiliarisch ausgeschlossen werden.

Da eine Neuritistherapie mit einer Urbason-Stoßtherapie an 3 aufeinanderfolgenden Tagen wirkungslos bleibt, wird eine Pansinus-Operation beidseits mit Optikusdekompression und Schädelbasisrekonstruktion in Intubationsnarkose durchgeführt.

Aufgrund der Zustandsverschlechterung und zerebralen Krampfanfällen wird der Patient auf die Palliativstation verlegt und verstirbt.

### Fazit für die Praxis

Die vorliegende Kasuistik beschreibt einen rasch fortschreitenden Verlauf eines malignen Melanoms mit multipler früher Metastasierung. Die Progredienz ist durch eine Interferon-Behandlung und Monotherapie mit dem BRAF-Inhibitor Vemurafenib nur zeitweilig aufzuhalten. Unter der Kombinationstherapie mit Cobimetinib und Vemurafenib zeigt sich klinisch über mehrere Wochen ein rasches und gutes Tumoransprechen ohne Fortschreiten der Melanomerkkrankung an der Haut, jedoch verstirbt der Patient aufgrund der progredienten zerebralen Metastasierung. Dieser Fall zeigt, dass auch nach Wirkungsverlust einer Monotherapie mit einem BRAF-Inhibitor die zusätzliche Gabe eines MEK-Inhibitors wirksam sein kann und unterstreicht die Sinnhaftigkeit der heute favorisierten frühzeitigen simultanen Therapieeinleitung mittels kombinierter Behandlung mit BRAF- und MEK-Inhibitoren in der Therapie des metastasierten Melanoms.

## Fall 3

# 82-jähriger Patient mit BRAF-mutiertem metastasiertem Melanom und handhabbaren Begleitscheinungen unter Kombinationstherapie mit Cobimetinib/Vemurafenib

Dr. med. Victoria Grätz, Priv. Doz. Dr. med. Patrick Terheyden

Klinik für Dermatologie, Allergologie und Venerologie, Universitätsklinikum Schleswig-Holstein, Campus Lübeck

Bei dem heute 82-jährigen Patienten wird im Jahr 2006 ein superfiziell-spreitendes Melanom (SSM) am Rücken mit einer Tumordicke von 1,1 mm entfernt (Clark-Level III). Im Juli 2013 fallen im Rahmen der Nachsorge erstmals sonografisch Lymphknotenmetastasen links axillär auf. Die daraufhin erfolgte Dissektion von 8 Lymphknoten zeigte 4 Befallene. In der Mutationsanalyse wird eine BRAF-V600E-Mutation festgestellt.

### Initiale Therapie und Verlauf

Bereits im Dezember 2013 kommt es zu einem Rezidiv mit Lymphknotenmetastasen in der linken Axilla sowie Lungenmetastasen. Aufgrund der raschen Progredienz der Erkrankung mit multipler Metastasierung und dem positiven BRAF-Mutationsstatus wird eine Monotherapie mit dem BRAF-Inhibitor Vemurafenib als Erstlinienbehandlung eingeleitet. Vier Monate später ist der Patient in kompletter Remission, im September 2014 muss die Therapie jedoch aufgrund einer unklaren Anämie beendet werden.

### Indikation zur Therapie mit Cobimetinib/Vemurafenib

Im April 2015 fallen in der Nachsorge subkutane, livide Nodi retroaurikulär rechts auf (kutane Metastasen). In den daraufhin vorgezogenen

CT-Staginguntersuchungen sind neu aufgetretene Metastasen in der Lunge (Abb. 6a), Leber (Abb. 6b) und in den Wirbelkörpern nachzuweisen. Daraufhin wird der Patient im Rahmen des Härtefallprogramms mit der Kombination von Vemurafenib 960 mg 2 × täglich und dem MEK-Inhibitor Cobimetinib 60 mg 1 × täglich behandelt.

Bereits in der ersten Kontrolluntersuchung nach Beginn dieser Behandlung im Juli 2015 lässt sich ein Rückgang der pulmonalen und hepatischen Filiae darstellen (Abb. 7a und b, Abb. 8a). Auch in den Kontrolluntersuchungen im Oktober 2015 (Abb. 8b) und Januar 2016 ist ein weiterer Regress nachzuweisen (Abb. 9a und b). Der Befund der ossären Metastasierung ist weitestgehend unverändert.

Die Kombinationstherapie wird subjektiv sehr gut vertragen. Jedoch tritt bereits nach wenigen Wochen eine Dermatitis solaris auf, da der Patient trotz umfangreicher Informationen keine entsprechenden Lichtschutzmaßnahmen durchgeführt hat (Abb. 10). Es erfolgt eine erneute Aufklärung zur Bedeutung eines konsequenten Sonnenschutzes, die Kombinationstherapie mit Cobimetinib und Vemurafenib wird in unveränderter Dosierung beibehalten.

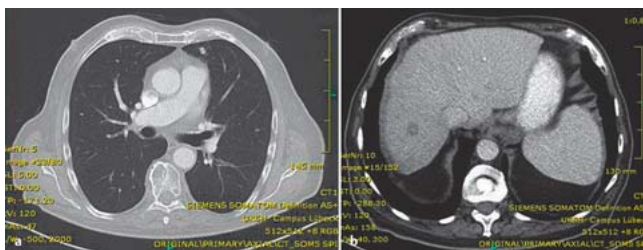


Abb. 6 a Pulmonale Metastase im April 2015. b Hepatische Metastasierung im April 2015.

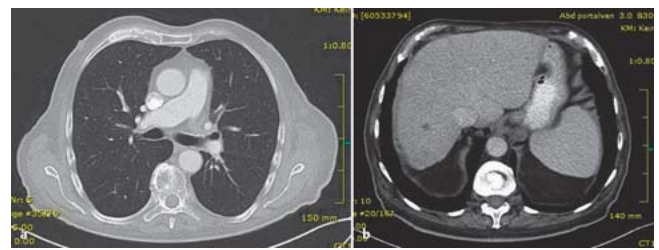
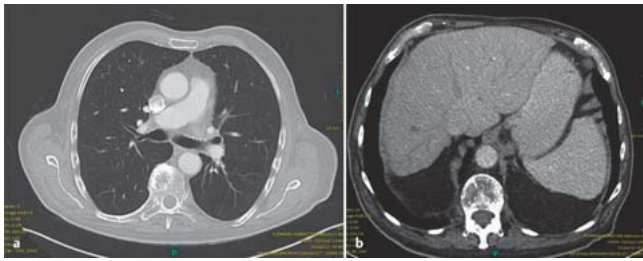
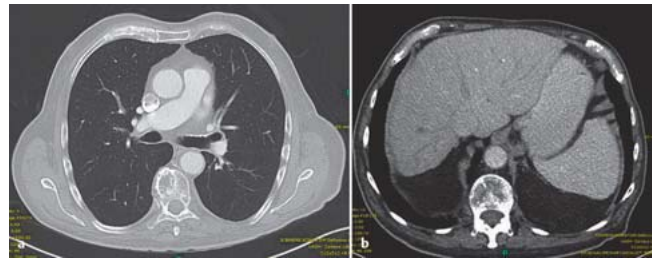


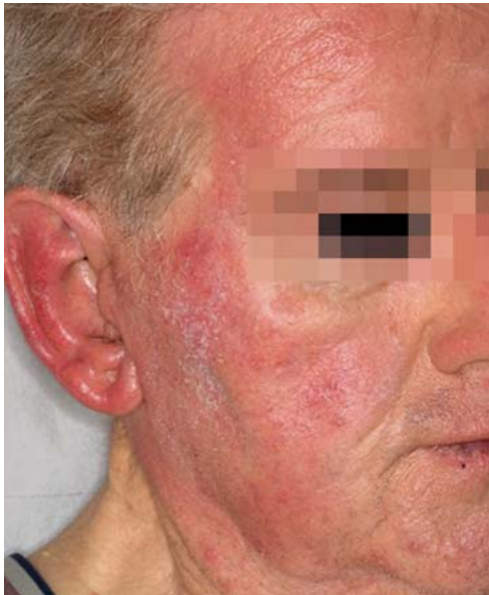Abb. 7 a Regress der pulmonalen Metastase im Juli 2015. b Hepatische Metastasierung im Juli 2015.



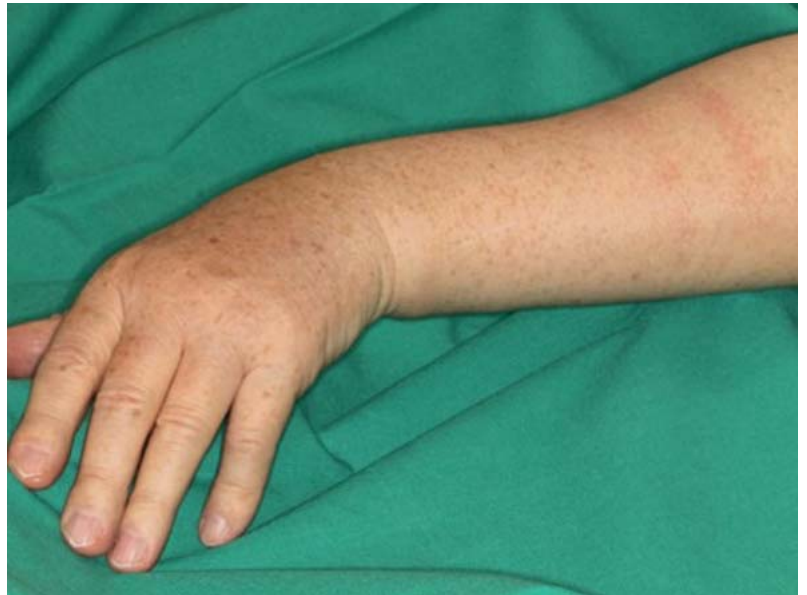**Abb. 8** a Kein Nachweis der pulmonalen Metastase im Juli 2015. b Hepatische Metastasierung im Oktober 2015.



**Abb. 9** a Kein Nachweis der pulmonalen Metastase im Januar 2016. b Hepatische Metastasierung im Januar 2016.



**Abb. 10** Dermatitis solaris.



**Abb. 11** Einseitiges Ödem des linken Armes.

In der siebten Behandlungswoche berichtet der Patient über febrile Temperaturen über 2 Tage, begleitet von grippalen Symptomen und Diarrhöen. Am ehesten ist hier von einem gastro-intestinalen Infekt auszugehen. Die Medikation wird unverändert fortgeführt, zusätzlich wird Paracetamol eingenommen und es tritt ein spontanes Abklingen der Symptome ein.

Im Juni 2015 stellt der Patient erstmals eine Schwellung des operierten linken Armes fest (Abb. 11). Diese ist nicht schmerzhaft, es bestehen keine Parästhesien und keine anderen neurologischen Symptome. Die Ursache hierfür ist unklar, am ehesten wird eine unerwünschte Arzneimittelwirkung von Cobimetinib angenommen. Es erfolgt eine Kompressionstherapie mittels Armstrumpf der Kompressionsklasse II sowie eine manuelle Lymphdrainage 2–3 × die Woche über 45 Minuten. Unter dieser Behandlung ist die Umfangsvermehrung leicht rückläufig. Jedoch ist erst ein Vierteljahr später eine deutliche Umfangsminderung zu verzeichnen.

Die Kombinationstherapie mit dem BRAF- und MEK-Inhibitor wird durchgängig in der initialen Dosierung weitergeführt.

Aktuell befindet sich der Patient bei weiterhin gutem Ansprechen in sehr gutem Allgemeinzustand unter der Therapie, es werden keine neuen Beschwerden angegeben.

#### Fazit für die Praxis

Die vorliegende Kasuistik zeigt deutlich, dass sich mit der Kombinationstherapie Cobimetinib und Vemurafenib eine gute und schnelle Wirkung bei gut beherrschbaren Begleiterscheinungen erzielen lässt. Beim Auftreten von Nebenwirkungen kann ein zunächst abwartendes Verhalten sinnvoll sein, sodass eine Dosisreduktion oder ein Absetzen der Medikation nicht erforderlich sein müssen. Eine eindringliche Aufklärung bezüglich der Photosensitivität und Informationen zu entsprechenden Lichtschutzmaßnahmen sind von entscheidender Bedeutung, um diesbezügliche Begleiterscheinungen zu vermeiden.

## Fall 4

# 76-jährige Patientin mit BRAF-mutiertem metastasiertem Melanom und partieller Remission unter Cobimetinib/Vemurafenib nach Vemurafenib-Monotherapie

Dr. med. Felix Kiecker

Hauttumorzentrum Charité, Berlin

Bei einer 76-jährigen Patientin wird im März 2013 ein malignes Melanom mit einer Tumordicke von 2,3 mm am rechten distalen Oberschenkel dorsal entfernt. Leitliniengerecht wird eine Nachexzision mit einem Sicherheitsabstand von 2 cm durchgeführt, die Untersuchung des entnommenen Wächter-Lymphknotens in der rechten Leiste zeigt keinen Anhalt für einen Tumorbefall. Somit befindet sich die Patientin zum Zeitpunkt der Erstdiagnose im Clark-Stadium IIA.

Nach ausführlicher Aufklärung über die Möglichkeit einer adjuvanten Therapie mit Interferon wird dies von der Patientin aus Sorge vor den möglichen Nebenwirkungen und vor dem Hintergrund der begrenzten Wirksamkeit abgelehnt. Es erfolgt daher die leitliniengerechte Nachsorge.

### Weiterer Verlauf

Im September 2013 bemerkt die Patientin blauschwarze Flecken und Knötchen im Bereich der Narbe am rechten Oberschenkel, die sich in Zahl und Größe rasch vermehren. Das daraufhin durchgeführte Staging (LK-Sonografie und Ganzkörper-CT) zeigt weitere Makrometastasen in der rechten Leistenregion, jedoch keine Fernmetastasen. In der interdisziplinären Tumorkonferenz wird daher beschlossen, eine Exzision der Satellitenfiliae sowie eine Lymphadenektomie rechts inguinal und iliakal durchzuführen. Das erneute Angebot einer adjuvanten Interferontherapie lehnt die Patientin wiederum ab.

Im weiteren Verlauf der Nachsorge fallen im Juni 2014 erneut kutane Filiae am rechten Oberschenkel im Narbenbereich auf. Im durchgeführten Staging finden sich zudem multiple filiasuspekte Raumforderungen in der Leber. Der Tumormarker S100 und die LDH sind deutlich erhöht.

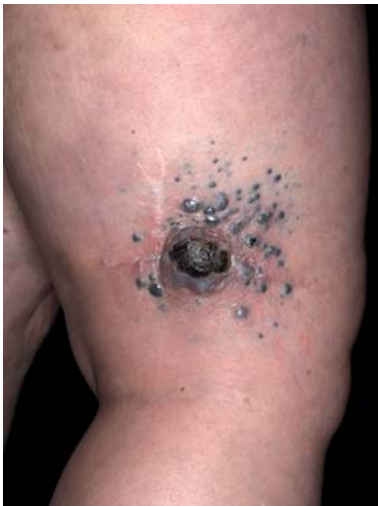Um die Diagnose eines metastasierten Melanoms im Stadium IV zu sichern, erfolgt eine sonografisch kontrollierte Leberpunktion, die Fernmetastasen bestätigt. Zudem ergibt die Mutationsanalyse eine BRAF-Mutation vom Typ V600E.

### Therapie mit Vemurafenib

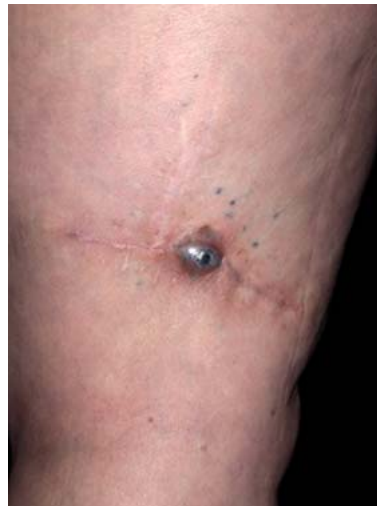Aufgrund des BRAF-Mutationsstatus und der relativ schnellen Krankheitsprogression, insbesondere der diffusen hepatischen Metastasierung, wird eine zielgerichtete Therapie mit Vemurafenib 2 × täglich 960 mg p.o. als Monotherapie eingeleitet. Unter dieser Behandlung ist ein Wachstumsstopp der sichtbaren kutanen Knoten im Bereich des rechten Oberschenkels zu beobachten, jedoch keine Rückbildung. Die hepatischen Filiae zeigen sich im Kontroll-CT nach drei Monaten stabil. Der Tumormarker S100 stagniert auf erhöhten Werten. Die Monotherapie mit Vemurafenib wird von der Patientin relativ gut vertragen. Insbesondere in den ersten Wochen nach Einleitung der Therapie treten multiple, wenige Millimeter große verzirrhete Hautveränderungen auf. Zudem bemerkt die Patientin eine vermehrte Empfindlichkeit gegenüber Sonnenlicht, sodass es schon nach relativ kurzen Aufenthalten im Freien bei unzureichendem Sonnenschutz zur Ausbildung einer Dermatitis solaris kommt.

### Indikation zur Kombinationstherapie mit Cobimetinib/Vemurafenib und Verlauf

Im weiteren Verlauf kann der Patientin im Juni 2015 der Einschluss in das Härtefall-Programm für die Behandlung mit der Kombination aus



**Abb. 12** Klinischer Befund im September 2013: multiple kutane Satellitenfiliae im Narbenbereich des primär exzidierten malignen Melanoms.



**Abb. 13** Klinischer Befund nach Einleitung der Kombinationstherapie Cobimetinib und Vemurafenib: deutlicher Rückgang der kutanen Metastasen.

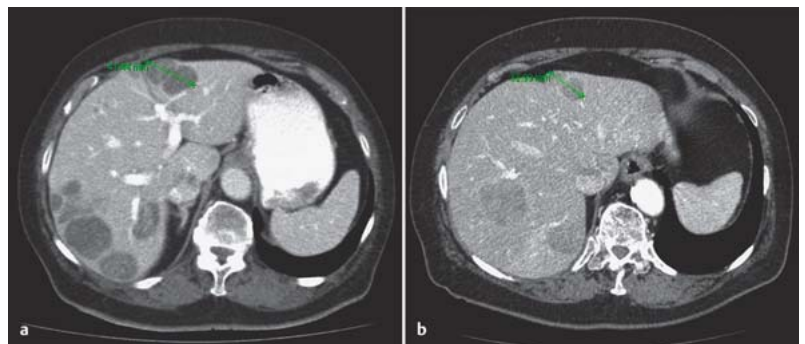
Cobimetinib und Vemurafenib ermöglicht werden. Von der Kombinationstherapie erhofft man sich eine bessere Wirksamkeit bei vertretbarer Toxizität.

Nach Zugabe des MEK-Inhibitors Cobimetinib (60 mg 1× täglich) zur bestehenden Vemurafenib-Therapie wird eine deutliche Regression der kutanen Metastasen im Bereich der rechten Kniekehle beobachtet (Abb. 12 und 13). Zudem kommt es zu einem Rückgang sowohl des Tumormarkers S100 als auch der LDH. Darüber hinaus zeigt sich im Verlaufs-Glukose-CT eine gute partielle Remission der Lebermetastasen (Abb. 14a und b).

Die Verträglichkeit der Kombinationstherapie ist sehr gut: Die Patientin bemerkt keine neuen subjektiv belastenden Beschwerden. Dagegen berichtet sie von einem deutlichen Rückgang der Hautveränderungen und einer Verbesserung ihrer Lebensqualität. In den Laborkontrollen zeigen sich nur gering erhöhte Leberenzyme.

### Aktueller Stand

18 Monate nach Einleitung der Vemurafenib-Monotherapie und 6 Monate nach Beginn der Kombination mit Cobimetinib und Vemurafenib befindet sich die Patientin weiterhin in partieller Remission. Aktuell finden sich unauffällige Routine-Laborparameter, der ECOG-Performance-Status liegt bei 0. Die Lebensqualität wird von der Patientin weiterhin als ausgezeichnet beschrieben.



**Abb. 14** a Hepatische Metastasierung des malignen Melanoms im Verlaufs-Glukose-CT. b Gute partielle Remission der Lebermetastasen unter der Kombinationstherapie Cobimetinib und Vemurafenib.

Bei weiteren Mutationsanalysen des Tumormaterials lässt sich eine „PTEN-Loss“-Mutation nachweisen. Spezielle Auswertungen zeigten, dass Patienten mit dieser Mutation weniger auf eine Monotherapie BRAF-Inhibitor Vemurafenib ansprechen, jedoch von der Kombination aus BRAF- und MEK-Inhibitor profitieren können.

### Fazit für die Praxis

Die Kombinationstherapie mit BRAF- und MEK-Inhibitor stellt eine hochwirksame Therapieoption für BRAF-mutierte, metastasierte Melanompatienten dar. Wie im hier dargestellten Fall kann bei einem Teil der Patienten, die primär eine vollständige oder partielle Resistenz gegenüber der Monotherapie mit einem BRAF-Inhibitor aufweisen, ein Ansprechen durch Kombination mit einem MEK-Inhibitor erreicht werden. Eine mögliche Ursache für die Resistenz auf die Monotherapie ist ein PTEN-Verlust.

## Fall 5

# Rückbildung der ausgeprägten kutanen Nebenwirkungen der Vemurafenib-Therapie nach Kombination mit Cobimetinib bei einem BRAF-mutierten metastasierten Melanom

Dr. med. Ulrich Wesselmann<sup>1</sup>, Dr. med. Oliver Schmalz<sup>2</sup>, Prof. Dr. med. Percy Lehmann<sup>1</sup>

<sup>1</sup> Zentrum für Dermatologie, Allergologie und Dermatochirurgie – Kompetenzzentrum Hautkrebs, HELIOS Klinikum Wuppertal

<sup>2</sup> Onkologie und Palliativmedizin, HELIOS Klinikum Wuppertal

Bei dem heute 75-jährigen Patienten wird im Juni 2012 eine Hautveränderung als IGel-Leistung ohne histologische Untersuchung exzidiert. Nach Abheilung kommt es an der exzidierten Hautstelle zu einer überschießenden Narbenbildung. Im Juni 2013 erfolgt eine Unterspritzung der Läsion mit Triamcinolon, wobei sich jedoch keine Befundbesserung zeigt. Im November 2013 erfolgt eine komplette Exzision des „Narbenkeloids“ an der linken Brust. Histologisch zeigt sich überraschend ein maligner Befund mit nodulären Infiltraten eines malignen Melanoms in der Haut.

Im daraufhin durchgeführten umfangreichen Staging (CT-Thorax/-Abdomen, MRT-Kopf, Lymphknoten-Sonografie, Skelettszintigrafie und PET-CT) findet sich kein Nachweis einer Metastasierung. Es erfolgt eine Nachexzision mit Sicherheitsabstand und eine Defektdeckung mittels Spalthauttransplantat. Die entnommenen Sentinel-Lymphknoten axillär beidseits sind tumorfrei. Im Februar 2014 wird eine adjuvante Low-Dose-Interferontherapie eingeleitet.

Im September 2014 fallen im Staging verdächtige Lungenrundherde auf (Abb. 15), die teils operativ entfernt werden. Histologisch zeigen sich Lungenmetastasen des vorbekannten Melanoms mit Nachweis einer BRAF-V600R-Mutation. Im Oktober 2014 wird daraufhin eine Monotherapie mit dem BRAF-Inhibitor Vemurafenib eingeleitet.

### Verlauf unter Monotherapie mit Vemurafenib

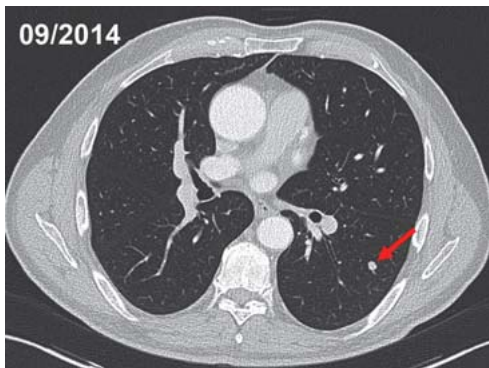
Wenige Tage nach Beginn der Therapie mit Vemurafenib stellt sich der Patient mit einem stammbetonten, juckenden, makulopapulösen Exanthem vor. Ferner zeigt sich nach Sonnenexposition ein flächiges Erythem im Gesicht im Sinne einer phototoxischen Dermatitis. Unter

einer topischen Steroidtherapie und regelmäßiger rückfettender Hautpflege tritt eine deutliche Besserung der Hautveränderungen am Stamm und im Gesicht ein. Der Patient wird wiederholt auf die Bedeutung eines konsequenten Lichtschutzes unter anderem mit Verwendung von Lichtschutzpräparaten mit hohem Lichtschutzfaktor hingewiesen.

Circa anderthalb Wochen nach Beginn der Vemurafenib-Therapie kommt es zum eruptiven Auftreten von zahlreichen verrukösen Akanthomen an Stamm und Extremitäten. Es erfolgt die operative Entfernung von 35 Läsionen. Hierbei zeigen sich histologisch neben zahlreichen Verrucae vulgares 3 mäßig differenzierte Plattenepithelkarzinome und ein Keratoakanthom. Im Verlauf der Vemurafenib-Therapie treten immer wieder verruköse Akanthome, Plattenepithelkarzinome und Keratoakanthome auf, die operativ entfernt werden.

Etwa 2 Wochen nach Therapiebeginn entwickelt der Patient ein ihn im Alltag stark einschränkendes Hand-Fuß-Syndrom mit schmerzhaften, teils schwielenartigen Hyperkeratosen an Fußsohlen und Handflächen (Abb. 16). Unter einer topischen Steroidtherapie, einer regelmäßigen rückfettenden Hautpflege und Anwendung einer antioxidanzienhaltigen Salbe ist keine Verbesserung zu erzielen, sodass im März 2015 die Vemurafenib-Dosis um 25% reduziert wird. Nachfolgend geht die Symptomatik nur leicht zurück.

Unter der Therapie mit Vemurafenib zeigt sich im Verlauf ein gutes Therapieansprechen mit deutlicher Verkleinerung der bekannten Metastasen ohne Auftreten von neuen Filiae.



**Abb. 15** Klinischer Befund September 2014: pulmonale Metastase.

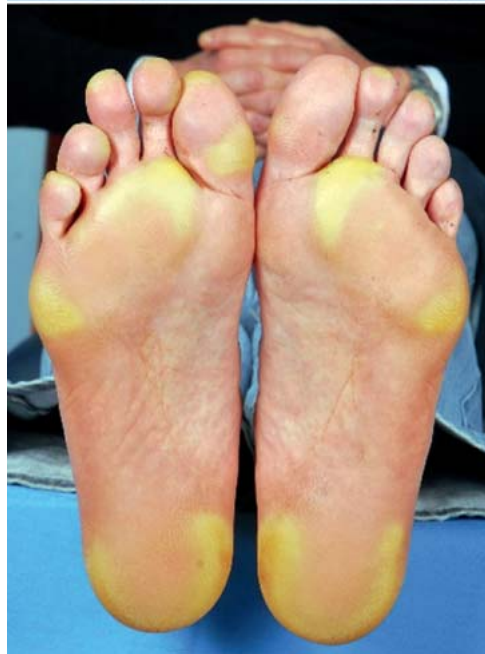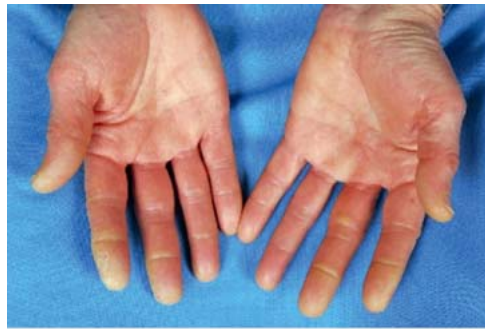### Indikation für die Kombinationstherapie Cobimetinib/Vemurafenib

Aufgrund der ausgeprägten kutanen Nebenwirkungen (vor allem schmerzhaftes Hand-Fuß-Syndrom und Hauttumoren) unter Monotherapie mit dem BRAF-Inhibitor Vemurafenib wird Ende April 2015 im Rahmen des Härtefallprogramms die Kombinationstherapie Cobimetinib/Vemurafenib eingeleitet (Vemurafenib Tag 1–28, Cobimetinib Tag 1–21, Behandlungspause Tag 22–28). Die um 25% reduzierte Vemurafenib-Dosis wird beibehalten.

Bereits kurz nach Einleitung der Kombinationstherapie bildet sich das Hand-Fuß-Syndrom nahezu vollständig zurück. Nur noch ganz vereinzelt treten unter der Therapie Hauttumoren auf. Der Patient berichtet über körperliches Wohlbefinden und kann an allen Alltagsaktivitäten inklusive Sport teilnehmen.

Erwähnenswert ist, dass immer am Ende der einwöchigen Cobimetinib-Pause die dysästhetischen Beschwerden an Händen und Füßen wieder langsam auftreten, sich nach Einnahme von Cobimetinib jedoch wieder schnell zurückbilden.

Unter der Kombinationstherapie Cobimetinib/Vemurafenib zeigt sich bis jetzt ein anhaltendes gutes Therapieansprechen ohne Tumorprogress bei guter Verträglichkeit ohne wesentliche Nebenwirkungen und bei guter Lebensqualität, so dass diese Therapie bis auf weiteres fortgeführt wird.



**Abb. 16** Hand-Fuß-Syndrom unter Vemurafenib-Therapie.

### Fazit für die Praxis

Kutane Nebenwirkungen sind gerade bei den neuen zielgerichteten, medikamentösen Tumorthérapien häufig, vielgestaltig und können therapielimitierend sein. Die vorliegende Kasuistik verdeutlicht eindrucksvoll, dass die durch den selektiven BRAF-Inhibitor Vemurafenib bedingten kutanen Nebenwirkungen (hier vor allem Hand-Fuß-Syndrom und Hauttumoren) durch die Kombination mit dem MEK-Inhibitor Cobimetinib nahezu abheilen bei gleichzeitig erhöhter antitumoraler Aktivität in der Kombinationstherapie.

