

Endodontologie

Primärbehandlung mit überschaubarer Instrumentenanzahl

Heute ist es möglich, die Erfolgswahrscheinlichkeit einer endodontischen Behandlung enorm zu steigern, wenn feste Vorsichtsmaßnahmen beachtet werden. Der Autor beschreibt einen 2-zeitigen Patientenfall, bei dem durch individuelles Instrumentieren mit 2 Feilensystemen die Sicherheitsstandards getroffen werden.

Drehmomentgesteuerte Endodontiemotoren, endometrische Längenmessung und hocheffizient arbeitende Feilensysteme – bei einer endodontischen Behandlung dürfte eigentlich gar nichts mehr schief gehen. Und doch lehrt uns die tägliche Praxis manchmal das Gegenteil. Wir können uns dem Optimum nur annähern, wenn die folgenden Parameter eingehalten werden: Das Anlegen von Kofferdam und eine komplette Kariesexkavation plus ein präendodontischer Aufbau sollten in jedem Fall durchgeführt werden. Die Wahl der Aufbereitungsinstrumente muss so erfolgen, dass auch schwierigere Kanalkonfigurationen ohne Verlagerung des Kanalverlaufs bewältigt werden können. Und schlussendlich ist es sinnvoll, endometrisch zu kontrollieren, bis wohin man aufbereitet, um das gesamte Wurzelkanalsystem abschließend chemomechanisch desinfizieren zu können.

Patientenfall

1. Behandlungstermin: Der Patient wurde nach einer Schmerzbehandlung an Zahn 46 mit einer akuten apikalen Parodontitis zur weiteren endodontischen Behandlung überwiesen. Die Ursache der Beschwerden ist unter Umständen in einem Präparationsstrauma zu suchen. Die Kronenversorgung war erst 8 Monate alt und einwandfrei. In der präendodontisch von uns angefertigten Ausgangsaufnahme (Abb. 1) ist ein apikal dezent erweiterter Parodontalspalt sichtbar. Im apikalen Wurzel Drittel sind die Kanalverläufe nicht mehr eindeutig zu verfolgen. Sowohl die mesiale als auch die distale Wurzel münden scheinbar in einem Apex. Erschwerend kam noch hinzu, dass der Zahn (ausgemessen am

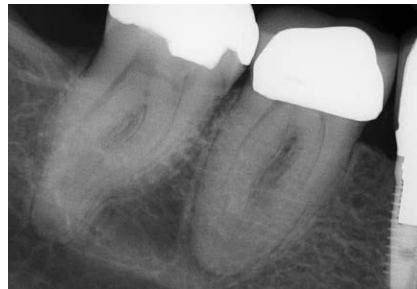

Abb. 1 Ausgangsaufnahme 46 - Verdacht auf apikal konfluierende Kanalsysteme.

Röntgenbild) eine Gesamtlänge von 25 mm aufwies.

Die Zielsetzung war einfach: endodontische Therapie und Erhalt der Krone auf Zahn 46. Die Behandlung wurde als 2-zeitige Therapie geplant. Grund hierfür waren die persistierenden Schmerzen des Patienten und der damit verbundene notwendige sofortige Behandlungstermin. Die Zugangskavität wurde unter Zuhilfenahme von Hartmetallfräsern (EndoGuard H269QGK.314.016, Komet, Lemgo), Langschaftrosenbohrern und dem Opener (OP10L19.204.030, Komet) optimiert. Es musste ein Kompromiss gefunden werden zwischen maximaler Substanzschonung und möglichst geradlinigem Zugang zu den Orifizien. Nachdem diese Hürde genommen war, konnte eine erste Katheterisierung der Kanalsysteme mit einer 10er-Handfeile (17325.654.010, Komet) vorgenommen werden. Dies gelang in den beiden mesialen Kanälen unproblematisch, die distale Situation war deutlich komplizierter. Vor Abschluss der 1. Behandlungssitzung erfolgte also lediglich eine initiale Erweiterung der Wurzelka-

näle, um den Erfolg der Desinfektion und medikamentösen Einlage sicherzustellen. Ich entschied mich für eine maschinelle Aufbereitung mit dem rotierenden Feilensystem F6 SkyTaper (Komet). Der S-förmige Querschnitt und auch der 6% Taper dieses Nickel titan-Systems sind von anderen Systemen bekannt. F6 SkyTaper zeichnet aber durch eine sehr gute Flexibilität bei hoher Frakturresistenz aus. So konnte im geschilderten Fall nach weiterer Handaufbereitung bis ISO 15 in allen 4 Kanalsystemen mit einer F6 06/20 mesial bis auf Arbeitslänge und distal bis auf 18 mm gearbeitet werden. Die 1. Sitzung wurde mit einer Desinfektion (Zitronensäure/Natriumhypochlorit) unter PUI und einer Ledermixeinlage beendet. Eine Kompositfüllung bildete den Abschluss, um eine Rekontamination zu vermeiden.

2. Behandlungstermin: Schon 14 Tage später konnte die Behandlung bei einem vollkommen beschwerdefreien Patienten fortgesetzt werden. Nach erneuter Leitungsanästhesie (UDS forte, Sanofi-Aventis, Frankfurt/M.) und Anlegen von Kofferdam wurde eine 1. Messaufnahme zur genauen Verlaufskontrolle der Kanalsysteme angefertigt. Distal sind 10er K-Feilen (17325.654.010, Komet) und mesial 4% konische Guttaperchapoints eingebracht (Abb. 2). Die Aufnahme zeigt, dass es im S-förmigen Verlauf des distolingualen Kanalsystems bereits zur Fraktur einer 10er-Handfeile gekommen ist. Da das Fragment problemlos passiert werden konnte, habe ich keinen Entfernungsversuch vorgenommen. Distobukkal zeigt sich die schon vermutete Konfluation mit dem mesio-bukkalen Kanalsystem. Die weitere rotierende Aufbereitung der Kanalsysteme erfolgte distal unter Zuhilfenahme des Path-Gliders 03/20, die definitive Ausformung mit der F360 04/25 (Komet) und der bereits erwähnten F6 SkyTaper mit einem 30iger Spitzendurchmesser. Bei jedem

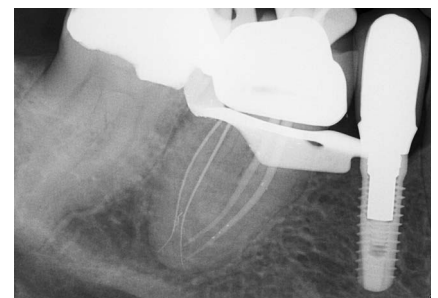

Abb. 2 Messaufnahme mit Guttaperchapoints mesial und 10er Instrumenten distal. Es sind deutlich 4 Kanalsysteme zu differenzieren.

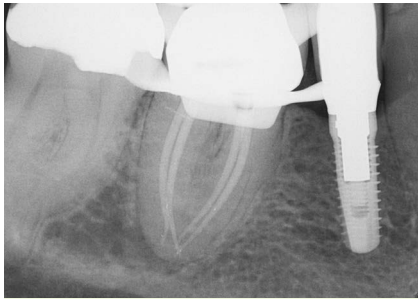

Abb. 3 Masterpointaufnahme nach abgeschlossener Aufbereitung mit 4 30iger Masterpoints.

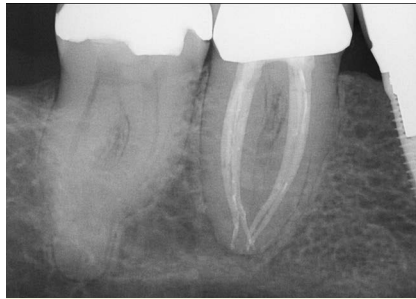


Abb. 5 Resultat der Behandlung.

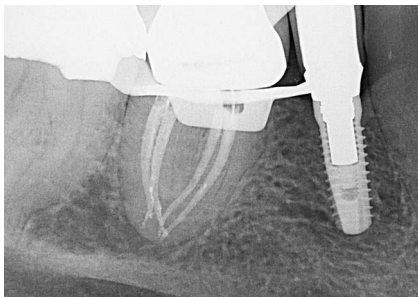

Abb. 4. 1 Wurzelfüllungskontrolle nach warm-vertikaler Kondensation.

Feilenwechsel wurde eine Patency-Kontrolle vorgenommen. Das Ergebnis nach chemomechanischer Aufbereitung (Spülung mit Zitronensäure, NaOCl, Ethanol,

CHX) ist in der Masterpointaufnahme (◉ **Abb. 3**) zu sehen.

Die Behandlung wurde mit einer thermoplastischen Wurzelfüllung und einem adhäsiven Verschluss der Kanäleingänge und Zugangskavität beendet. Als Sealer kam AH Plus (Dentsply Detrey, Konstanz) zum Einsatz. Das definitive Ergebnis (◉ **Abb. 5**) zeigt noch einmal einen deutlichen Unterschied zur 1. Wurzelfüllungskontrolle (◉ **Abb. 4**). Nach dieser Kontrollaufnahme wurde vertikal noch einmal mit erhöhtem Druck nachkondensiert (◉ **Abb. 6**). Weitere röntgenologische Nachkontrollen werden zeigen, ob die Behandlung langfristig erfolgreich sein wird.

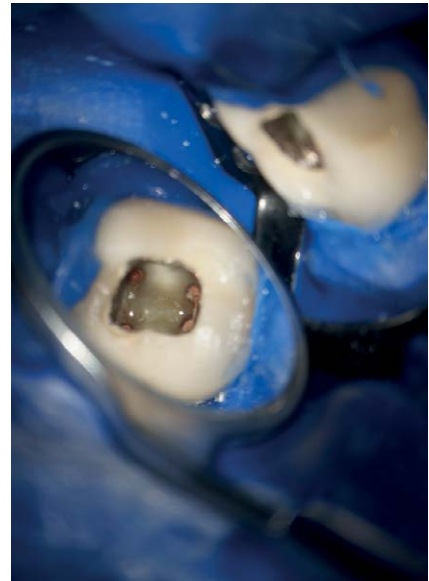


Abb. 6 Blick in die Kavität nach abgeschlossener Wurzelfüllung.

Kontakt

Nils Widera
Zahnarztpraxis für Endodontie und Zahnerhaltung
Emil-Schubert-Str. 37
04347 Leipzig
www.endodontie-in-leipzig.de

Dieser Beitrag entstand mit freundlicher Unterstützung von Komet Dental, Lemgo.