Pneumoventrículo hipertensivo pós-traumático: relato de caso

Post-Traumatic Tension Pneumoventricle: Case Report

Ricardo Macedo Camelo[1] Josias Inácio da Silva[2] Rafael Costa Camelo[2] Moana Vergetti Malta[3] Arnon Castro Alves Filho[4] Washington Clésio da Silva Ribeiro[4] Adans Soares Porfírio[4] Daniel Fonseca Oliveira[4]

[1] Mestrado e Doutorado; Neurocirurgião; Coordenador do Programa de Residência Médica em Neurocirurgia do Hospital Universitário Professor Alberto Antunes (HUPAA), Maceió, AL, Brasil
[2] Neurocirurgião; Preceptor do Programa de Residência Médica em Neurocirurgia do HUPAA, Maceió, AL, Brasil
[3] Neurocirurgiã do HUPAA, Maceió, AL, Brasil
[4] Residente em Neurocirurgia do HUPAA, Maceió, AL, Brasil

Address for correspondence Moana Vergetti Malta, MD, Serviço de Neurocirurgia do Hospital Universitário Professor Alberto Antunes, Av. Lourival Melo Mota, s/n, Cidade Universitária, Maceió, AL, Brasil 57072-900 (e-mail: moana_malta@hotmail.com).

Arq Bras Neurocir 2018;37:275–279.

Resumo

O pneumoventrículo e a fístula liquórica são possíveis complicações decorrentes do traumatismo cranioencefálico (TCE), principal causa de morbimortalidade relacionada ao trauma no Brasil. As fístulas liquóricas são mais comuns após traumas diretos, com fraturas da base do crânio. Já o pneumoventrículo é raro e ocorre após a drenagem liquórica excessiva, na presença de sistema ventricular pouco complacente, resultando em influxo de ar para o seu interior. A fisiopatologia do pneumoventrículo hipertensivo permanece incerta; entretanto, a causa traumática é certa, e as múltiplas fraturas de ossos da face e a fístula liquórica podem ter contribuição no processo. Se for sintomático, o pneumoventrículo hipertensivo pode provocar rápida deterioração clínica. Os autores têm por objetivo relatar um caso raro de pneumoventrículo hipertensivo após TCE com completa resolução e sem sinais de recorrência da fístula liquórica após tratamento cirúrgico.

Palavras-Chave
- pneumoventrículo
- fístula liquórica
- traumatismo cranioencefálico

Abstract

Pneumoventricle and fistula are possible complications of traumatic brain injury (TBI), the main cause of morbidity and mortality related to trauma in Brazil. The CSF leaks are more common after direct trauma with skull base fractures. However, the pneumoventricle is rare and occure due to excessive cerebrospinal fluid drainage in the presence of poorly compliant ventricle system, resulting in the influx of air to its inside. The pathophysiology of hypertensive pneumoventricle remains uncertain, however, the traumatic cause is right and multiple bone fractures of the face and the CSF leak may have input in the process. If symptomatic, the hypertensive pneumoventricle can cause rapid clinical deterioration. The authors aims to report a rare case of post-TBI hypertensive pneumoventricle with complete resolution and without recurrence signs of CSF leak after surgical treatment.

Keywords
- pneumoventricle
- cerebrospinal fluid leaks
- cranioencephalic trauma

received
September 29, 2015
accepted
January 11, 2016
published online
April 14, 2016

DOI http://dx.doi.org/10.1055/s-0036-1581996.
ISSN 0103-5355.

Copyright © 2018 by Thieme Publicações Ltda, Rio de Janeiro, Brazil

License terms

Introdução

O pneumoventrículo e a fístula liquórica são possíveis complicações decorrentes do traumatismo cranioencefálico (TCE), principal causa de morbimortalidade relacionada ao trauma no Brasil.[1] As fístulas liquóricas são mais comuns após traumas diretos, com fraturas da base do crânio.[1–4] Já o pneumoventrículo é raro e ocorre após a drenagem liquórica excessiva, na presença de sistema ventricular pouco complacente, resultando em influxo de ar para o seu interior. A fisiopatologia do pneumoventrículo hipertensivo permanece incerta; entretanto, a causa traumática é certa, e as múltiplas fraturas de ossos da face e a fístula liquórica podem ter contribuição no processo.[1] Se for sintomático, o pneumoventrículo hipertensivo pode provocar rápida deterioração clínica.[1,2,5–7] Os autores têm por objetivo relatar um caso raro de pneumoventrículo hipertensivo após TCE.

Relato de Caso

Paciente do sexo masculino, 43 anos de idade, com história de TCE por acidente automobilístico em 18/03/2012, foi atendido em unidade de emergência, recebendo alta hospitalar após 8 dias. Retornou ao serviço 6 dias depois com quadro de cefaleia e rinoliquorreia. Tomografia computadorizada (TC) do crânio evidenciou pneumoencéfalo e fratura de etmoide à direita. O paciente recebeu tratamento clínico medicamentoso, sem resolução da fístula liquórica, sendo então transferido para hospital de referência para tratamento neurocirúrgico definitivo. Evoluiu com vômitos, sendo realizada nova TC do crânio (►**Figs. 1–2**), que evidenciou presença de pneumoventrículo hipertensivo. Foi então submetido à confecção de derivação ventricular externa e craniotomia bifrontal, com utilização de pericrânio e cola biológica no assoalho da fossa craniana anterior para correção da fístula liquórica e do pneumoventrículo. No pós-operatório, evoluiu satisfatoriamente, com resolução do pneumoventrículo (►**Figs. 3–4**) e sem sinais de recorrência da fístula.

Discussão

O pneumoencéfalo constitui-se na presença de ar em qualquer compartimento intracraniano, por intermédio de uma conexão entre o sistema nervoso central e o ambiente.[5] É denominado de pneumoventrículo quando o ar situa-se no espaço intraventricular. O pneumoencéfalo, apesar de ter incidência comum, possui apresentação intraventricular rara e, se for sintomático, pode provocar rápida deterioração clínica.[1,4–8]

A presença de fístula liquórica implica a existência de uma abertura óssea e dural que estabelece uma comunicação entre o espaço subaracnóideo e as cavidades contaminadas das vias aéreas superiores, e sua causa pode ser traumática ou não traumática. Entre as causas não traumáticas, estão as craniotomias eletivas.[5] O pneumoventrículo é um evento pós-operatório comum, especialmente em abordagens da fossa posterior ou transventriculares, particularmente em pacientes operados na posição sentada.[5,7] O caso aqui relatado teve causa traumática, e esta é a mais frequentemente encontrada na literatura.[1]

A maioria dos pacientes com pneumoencéfalo permanece assintomática e não requer intervenção, com reabsorção espontânea. Em alguns casos, entretanto, a coleção de ar pode causar aumento na pressão intracraniana, com

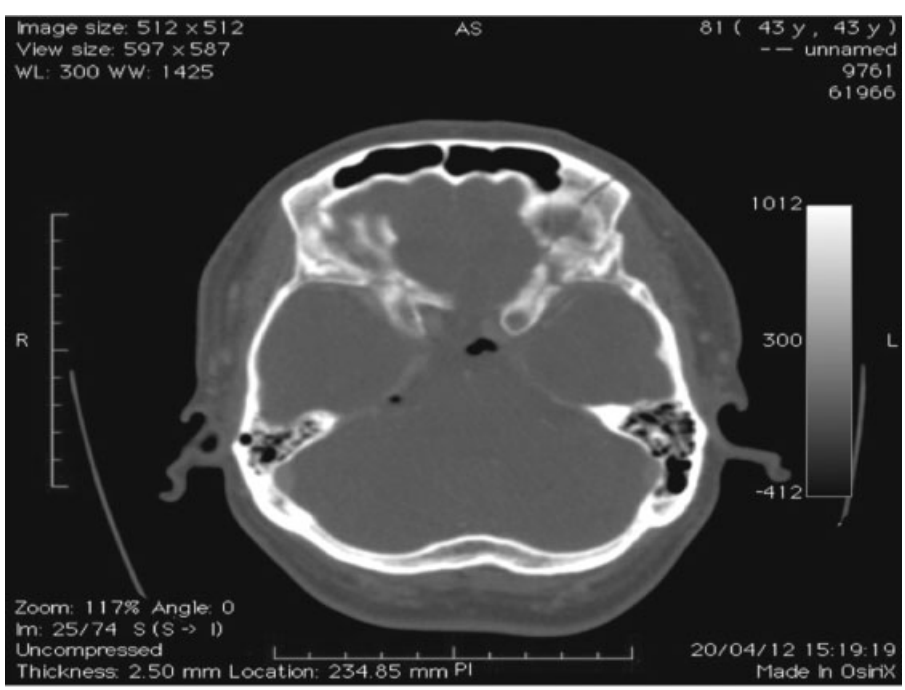

Fig. 1 Tomografia Computadorizada pré-operatória mostrando fratura de base do crânio.

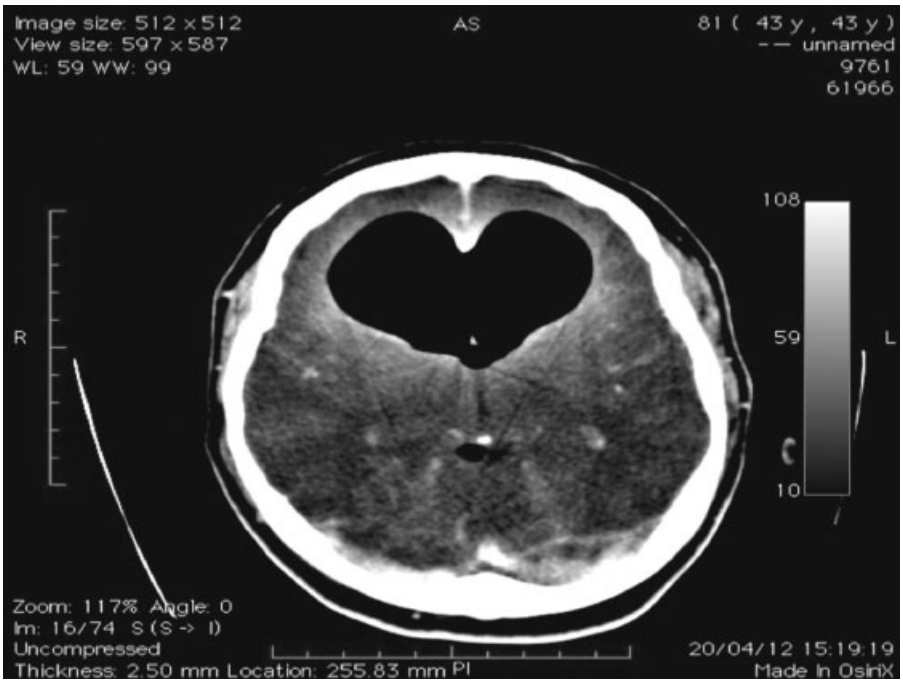

Fig. 2 Tomografia Computadorizada pré-operatória mostrando volumoso pneumoventrículo hipertensivo.

deterioração neurológica. A apresentação clínica do pneumoencéfalo hipertensivo pode incluir cefaleia, convulsões, diminuição do nível de consciência, náuseas, vômitos, tonturas, déficits focais, e até mesmo coma, consequentes à hipertensão intracraniana.[1,4–9] O tempo de aparecimento dos sintomas é variável. O paciente do caso em questão apresentou cefaleia e vômitos, que tiveram início cerca de 14 dias após o trauma.

O diagnóstico pode ser feito por radiografia simples de crânio, mas a tomografia computadorizada é o padrão-ouro.[1,2,4–6,9,10] É um exame sensível na detecção do ar até mesmo em pequenos volumes ($<$ 0,5 mL).[2,4,7,10] A presença de cistos porencefálicos pode indicar o ponto de fistulação, uma vez que o cisto tende a se localizar abaixo da fístula.

O tratamento do pneumoencéfalo pode ser conservador, por derivação lombar ou exploração cirúrgica, com acesso

Fig. 3 Tomografia Computadorizada pós-operatória demonstrando resolução do pneumoventrículo.

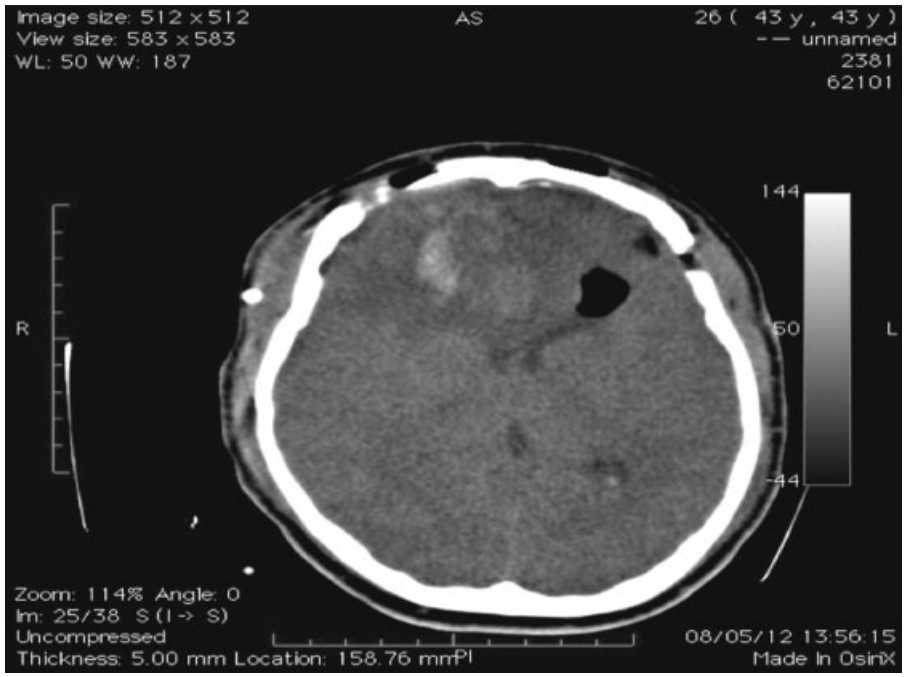

Fig. 4 Tomografia Computadorizada pós-operatória demonstrando resolução do pneumoventrículo.

intra ou extracraniano.[1,9] O tratamento conservador, muitas vezes eficaz, inclui oxigenoterapia (por meio do uso de câmaras de oxigênio a 100% ou oxigenação hiperbárica), antibioticoterapia (de uso controverso[2]), analgesia, exames neurológicos e tomografias computadorizadas seriadas para avaliação da evolução.

A oxigenoterapia hiperbárica foi reconhecida, em 1995, pelo Conselho Federal de Medicina, como modalidade terapêutica, através da resolução n° 1457/95, sendo em seguida reconhecida pela Associação Médica Brasileira. As indicações para o método baseiam-se em estudos clínicos e nas indicações elaboradas pelo Comitê Internacional de Oxigenoterapia Hiperbárica, que consagra instituições de todo o mundo, como a Undersea and Hyperbaric Medical Society e o Comitê Europeu de Medicina Hiperbárica. No pneumoencéfalo, a oxigenoterapia atua devido ao fato de o oxigênio substituir o componente nitrogênio, que é mais rapidamente absorvido dentro da circulação sanguínea (Lei de Graham), e dessa forma ocorre a estabilização do quadro em 48 horas.[11] No caso da oxigenoterapia hiperbárica, há uma aceleração do processo de reabsorção do pneumoencéfalo em pacientes sintomáticos ou com pneumoencéfalo persistente após terapia normobárica com oxigênio a 100%.[11]

Diferentemente do pneumoencéfalo, a ocorrência de pneumoventrículo hipertensivo é rara e ocorre, na maioria dos casos relatados, após procedimentos para instalação de *shunts* liquóricos em pacientes com hidrocefalia.[5,7] Trata-se de uma emergência neurocirúrgica que geralmente requer abordagem invasiva.[1,4–6,9,10] Muitos autores acreditam que o tratamento deve ser principalmente focado no fechamento cirúrgico do sítio de entrada do ar.[2] No paciente em questão, não houve resolução da fístula liquórica por meio do tratamento conservador, pelo contrário, o paciente evoluiu com piora no quadro, com sinais de hipertensão intracraniana, realizando-se então tratamento cirúrgico por meio de craniotomia bifrontal e derivação ventricular externa.

A derivação ventricular externa nesses casos é fundamental, uma vez que proporciona a saída do ar hipertensivo. Uma solução fisiológica é introduzida via cateter no sistema ventricular, ocupando o lugar do ar hipertensivo, que sai para o ambiente.[7] É importante ressaltar que, nesse caso, há uma alternativa um pouco menos invasiva: a introdução de solução fisiológica via cateter ventricular, concomitante à tentativa de correção da fístula basal por meio de procedimento endoscópico na base do crânio, poupando o doente da craniotomia bifrontal. No entanto, esta alternativa só é viável nos serviços em que haja experiência com a técnica endoscópica.

Conclusão

Apesar de raro, o pneumoventrículo hipertensivo deve ser considerado em pacientes com fístula liquórica pós-traumática, principalmente quando há deterioração neurológica, pois trata-se de emergência neurocirúrgica que requer abordagem invasiva na maioria dos casos.

Referências

1 Carmona KC, Fantine JSE, Vieira CN, et al. Pneumoventrículo hipertensivo pós-traumático: relato de caso. Rev Med Minas Gerais 2010;20(2, Suppl 1):129–132

2 Tuğcu B, Tanriverdi O, Günaldi O, Baydin S, Postalci LS, Akdemir H. Delayed intraventricular tension pneumocephalus due to scalp-ventricle fistula: a very rare complication of shunt surgery. Turk Neurosurg 2009;19(3):276–280

3 Kanner AA, Nageris BI, Chaimoff M, Rappaport ZH. Spontaneous pneumocephalus in the posterior fossa in a patient with a ventriculoperitoneal shunt: case report. Neurosurgery 2000; 46(4):1002–1004
4 Simmons J, Luks AM. Tension pneumocephalus: an uncommon cause of altered mental status. J Emerg Med 2013;44(2):340–343
5 Radhziah S, Lee CK, Ng I. Tension pneumoventricle. J Clin Neurosci 2006;13(8):881–883
6 Kuo MY, Lien WC, Wang HP, Chen WJ. Nontraumatic tension pneumocephalus—a differential diagnosis of headache at the ED. Am J Emerg Med 2005;23(2):235–236
7 Gupta N, Rath GP, Mahajan C, Dube SK, Sharma S. Tension pneumoventricle after excision of third ventricular tumor in sitting position. J Anaesthesiol Clin Pharmacol 2011;27(3):409–411
8 Monas J, Peak DA. Spontaneous tension pneumocephalus resulting from a scalp fistula in a patient with a remotely placed ventriculoperitoneal shunt. Ann Emerg Med 2010;56(4): 378–381
9 Barbosa FT, Cunha RM, Rocha APC, Silva Júnior HJL. Intraventricular pneumocephalus after accidental perforation of the dura mater: case report. Rev Bras Anestesiol 2006;56(5):511–517
10 Rao V, Fredriksli O, Gulati S. Post-traumatic epidural tension pneumocephalus: a case report. J Med Case Reports 2015;9(9): 151
11 Paiva WS, de Andrade AF, Figueiredo EG, Amorim RL, Prudente M, Teixeira MJ. Effects of hyperbaric oxygenation therapy on symptomatic pneumocephalus. Ther Clin Risk Manag 2014; 10:769–773