Meningioma cervical intramedular: um relato de caso raro

Intramedullary Cervical Spinal Cord Meningioma: A Rare Case Report

Fernando Antônio de Oliveira Costa[1] Othello Moreira Fabião[2] Jennyfer Paulla Galdino Chaves[3] Júlia Damé Fabião[4] Valéria Magalhães Jorge[5]

[1] Professor, Universidade Católica de Pelotas - UCPel, Pelotas, RS, Brasil
[2] Médico, Hospital Escola da Universidade Federal de Pelotas, Pelotas, RS, Brasil
[3] Estudante de Medicina, Universidade Federal do Rio Grande, Rio Grande, RS, Brasil
[4] Medicine Graduate, UCPel, Pelotas, RS, Brasil
[5] Estudante de Medicina, UCPel, Pelotas, RS, Brasil

Address for correspondence Jennyfer Paulla Galdino Chaves, Rua Marechal Floriano, 492, apto 808, Centro, Rio Grande, RS, Brasil 96200-380 (e-mail: jennyfergaldino@hotmail.com).

Arq Bras Neurocir 2016;35:82–84.

Resumo

O meningioma intramedular é uma entidade relatada clinicamente de forma rara, tendo apenas nove relatos. Neste estudo, descrevemos o caso de um paciente masculino, 67 anos, com evolução de 25 anos, severos déficits motores, sensitivos e autonômicos. O diagnóstico foi confirmado por ressonância magnética mostrando uma massa intramedular central ao nível de C6-C7. O paciente foi submetido à microneurocirurgia com monitoração neurofisiológica, obtendo-se ressecção total e em bloco da lesão tumoral. Os achados histopatológicos e imuno-histoquímicos confirmaram meningioma angiomatoso com expressão multifocal de GFAP e de neurofilamento. O transoperatório ocorreu sem intercorrências, mas, quinze dias após, o paciente evoluiu com piora motora à esquerda. Apesar de extremamente raros, os meningiomas devem ser considerados um diagnóstico possível de tumoração intramedular.

Palavras-Chave
- meningiomas
- intramedular
- medula espinhal
- relato de caso

Abstract

Intramedullary meningioma is a rarely reported clinical entity, with only 9 cases reported to date. We describe a male patient, 67 years old, with 25 years of evolution and severe motor, sensory, and autonomic deficits. Preoperative magnetic resonance imaging (MRI) showed an intramedullary mass at the C6-C7 level. The patient underwent microneurosurgery and neurophysiological monitoring confirmed total in bloc resection. The histopathological and immunohistochemical findings confirmed angiomatous meningioma with multifocal expression of glial fibrillary acidic protein (GFAP) and neurofilament. Trans-operative was uneventful and, fifteen days later, he

Keywords
- meningiomas
- intramedullary
- spinal cord
- case report

Recebido
July 21, 2014
Aprovado
August 28, 2015
published online
January 20, 2016

DOI http://dx.doi.org/10.1055/s-0035-1571142.
ISSN 0103-5355.

Copyright © 2016 by Thieme Publicações Ltda, Rio de Janeiro, Brazil

License terms

Introdução

Os meningiomas espinais correspondem a 10,8-37,5% de todos os demais desta região.[1] Meningiomas espinais têm predileção pelos segmentos torácicos, afetando os segmentos lombares e cervicais mais raramente. São preferencialmente subdurais e extramedulares.[1] Dor espinhal, sinais e sintomas neurológicos consistentes de mielopatia ou radiculopatia devem alertar para a possibilidade de um processo intramedular.[2,3]

O presente trabalho descreve um meningioma intramedular na região cervical.

Relato do Caso

G.N., sexo masculino, 67 anos, comerciante. Há aproximadamente 25 anos iniciou quadro de perda progressiva da atividade motora e sensitiva de forma assimétrica, associado à atrofia grave da musculatura, tanto de membros superiores como de inferiores, pior à direita. Apresentava força grau II à direita e força grau III à esquerda, além de história de contrações involuntárias no membro inferior esquerdo, paroxísticas e dolorosas.

Exibia compleição de bexiga neurogênica, com infecções urinárias de repetição. Foi encaminhado ao nosso serviço devido à hematúria franca. Este quadro foi atribuído a outros fatores, entre os quais, escoliose dorsal grave.

Uma ressonância magnética cervical evidenciou tumoração intramedular, no interior do canal ependimário, que provocava siringomielia ascendente e descendente (►**Fig. 1**).

O paciente foi submetido à microneurocirurgia e assistido por monitoração neurofisiológica. O tumor foi excisado em bloco após mielotomia mediana e fácil identificação.

Apresentou complicação imediata de fístula liquórica que foi tratada e curada por drenagem lombar.

Os achados histopatológicos e imuno-histoquímicos confirmaram meningioma angiomatoso com expressão multifocal de GFAP e de neurofilamento.

Após 20 dias de pós-operatório, o paciente apresentou discreta piora motora em membro superior esquerdo, sem demais alterações.

Mesmo com as limitações descritas, ele mantém seu exercício profissional. Usa equipamentos de auxílio (guindaste, cadeira de roda elétrica), conseguindo desenvolver atividade comercial e ter autonomia financeira.

Discussão

Os meningiomas espinais são classicamente torácicos, subdurais e extramedulares.[1,4,5]

Há somente nove casos publicados na literatura, segundo pesquisa realizada na PubMed, com os seguintes descritores: *meningioma intramedullary*. Dos nove casos, dois são de localização torácica, e os outros sete, de localização cervical.

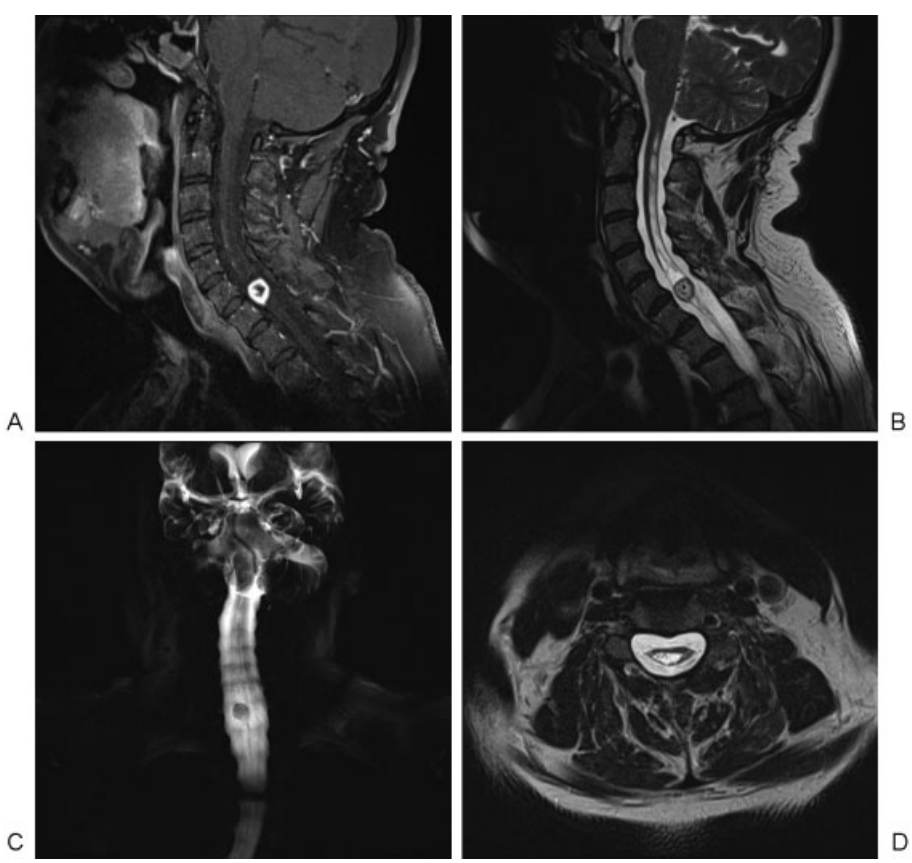

Fig. 1 Ressonância magnética mostrando lesão intramedular que se estende de C6 a C7.

A sintomatologia predominante é a dor crônica,[5–7] seguida por paresia, radiculopatia, ataxia e dispneia, podendo a disfunção esfincteriana estar associada. Ao exame físico, há evidências de paresia espástica, hiperreflexia e hipoestesia.[8]

Os meningiomas extradurais costumam apresentar sintomatologia clínica mais rápida do que os intradurais, que possuem um quadro arrastado e sintomatologia de dor crônica e/ou síndrome motora.[1]

O diagnóstico de qualquer lesão que ocupe o espaço intramedular – incluindo os meningiomas – tem como padrão-ouro a ressonância magnética. O uso do gadolínio permite visualizar a região de acometimento e a relação da lesão com os tecidos adjacentes.[1]

Esses tumores têm sido confundidos com ependimomas,[9] esclerose múltipla, siringomielia, hérnia de disco e neurocitoma exofítico.[10] Um terço deles tem diagnóstico primário errôneo.[3]

Nosso paciente apresentava um meningioma intramedular cervical, histotipo angiomatoso com expressão imuno-histoquímica multifocal de GFAP e de neurofilamento. Moriuchi et al também relataram um meningioma intramedular cervical, no qual o histotipo era transicional, com imuno-histoquímica positiva para reação antígeno epitelial de membrana (EMA), proteína S-100, GFAP (presente em nosso trabalho) e neurofilamento (também presente em nosso trabalho).[8]

Como no caso descrito por Moriuchi et al, nosso paciente teve uma piora sintomatológica no pós-operatório, o qual o primeiro atribui à expressão imuno-histoquímica.[8] No nosso caso, houve comprometimento motor, no caso de Moriuchi et al, piora da tetraparesia e grave comprometimento sensitivo e motor à direita.[8]

O tratamento padrão-ouro é a excisão completa do meningioma espinal.

Conclui-se que, frente aos achados clínicos, histopatológicos, imuno-histoquímicos e imagiológicos de lesões intramedulares, os meningiomas devem ser incluídos no diagnóstico diferencial.

Conflitos de Interesse

Não há conflitos de interesse neste estudo.

References

1 Salvati M, Artico M, Lunardi P, Gagliardi FM. Intramedullary meningioma: case report and review of the literature. Surg Neurol 1992;37(1):42–45

2 Salehpour F, Zeinali A, Vahedi P, Halimi M. A rare case of intramedullary cervical spinal cord meningioma and review of the literature. Spinal Cord 2008;46(9):648–650

3 Levy WJ Jr, Bay J, Dohn D. Spinal cord meningioma. J Neurosurg 1982;57(6):804–812

4 Cushing H, Eisenhardt L. Meningiomas: Their Classification, Regional Behavior, Life History, and Surgical End Results. Springfield, Ill: Charles C Thomas; 1938:735

5 Kim MS, Park SH, Park YM. Thoracic Intramedullary Clear Cell Meningioma. J Korean Neurosurg Soc 2006;39:389–392

6 Shuangshoti S, Netsky MG, Jane JA. Neoplasms of mixed mesenchymal and neuroepithelial type. With consideration of the relationship between meningioma and neurilemmoma. J Neurol Sci 1971;14(3):277–291

7 Lyons M, Windgassen E, Kinney C, Johnson D, Birch B, Boucher O. Thoracic meningioma masquerading as chronic abdominal pain. Turk Neurosurg 2012;22(3):365–367

8 Moriuchi S, Nakagawa H, Yamada M, Kadota T. Intramedullary spinal cord meningioma—a case report. Neurol Med Chir (Tokyo) 1996;36(12):888–892

9 Epstein FJ, Farmer JP, Freed D. Adult intramedullary spinal cord ependymomas: the result of surgery in 38 patients. J Neurosurg 1993;79(2):204–209

10 Tsai CY, Tsai TH, Lin CH, Cheng YH, Lieu AS. Unusual exophytic neurocytoma of thoracic spine mimicking meningioma: a case report and review of the literature. Eur Spine J 2011;20(Suppl 2): S239–S242