

Craniofaringioma puramente intraventricular: relato de caso e revisão de literatura

Strictly Intraventricular Craniopharyngiomas: Case Report and Literature Review

Marcelo Lemos Vieira da Cunha¹ Ana Luiza Brunelli Pletz²

¹Neurocirurgião do Hospital Regional do Oeste, Chapecó, SC, Brasil. Membro Titular da Sociedade Brasileira de Neurocirurgia, São Paulo, SP, Brasil

²Acadêmica de Medicina da Universidade Federal do Paraná, Curitiba, PR, Brasil

Address for correspondence Marcelo Lemos Vieira da Cunha, MD, Departamento de Neurocirurgia do Hospital Regional do Oeste, rua Rui Barbosa, 93-E. apto. 501, Centro, Chapecó, SC, Brasil CEP: 89801-040 (e-mail: marcelolvc@yahoo.com.br).

Arq Bras Neurocir 2018;37:113–118.

Resumo

Palavras-Chave

- ▶ craniofaringioma puramente intraventricular
- ▶ terceiro ventrículo
- ▶ acesso transcaloso

Craniofaringiomas puramente intraventriculares constituem uma rara variedade topográfica dos craniofaringiomas. O correto diagnóstico é fundamental para a definição do plano cirúrgico, já que seu acesso difere dos tumores supresselares com invasão secundária de terceiro ventrículo. A confirmação por neuroimagem pode ser difícil, embora existam características sugestivas. A descrição do caso, bem como da revisão de literatura, visa contribuir com a escassa literatura a respeito de craniofaringiomas puramente intraventriculares, além de remeter o neurocirurgião a esse raro diagnóstico para correta conduta.

Abstract

Keywords

- ▶ strictly intraventricular craniopharyngioma
- ▶ third ventricle
- ▶ transcallosal approach

Strictly intraventricular craniopharyngiomas are a rare topographical variety of craniopharyngiomas. Correct diagnosis is important to define surgical planning, as surgical access is different for suprasellar tumors invading the third ventricle. Image diagnosis may be difficult, though suggestive patterns exist. This case report and literature review's aim is to add to the scarce literature on strictly intraventricular craniopharyngiomas, as well as to remind the neurosurgeon of this rare diagnosis so that proper treatment is provided.

Introdução

Paciente LMBG, do sexo feminino, 38 anos, foi submetida em 1997 a biópsia estereotáxica em outro serviço devido a lesão expansiva intraventricular. Resultado do exame anatomopatológico na ocasião: oligodendroglioma. Radioterapia foi utilizada como terapia complementar. Houve perda de seguimento com a equipe responsável pelo primeiro tratamento, após a conclusão da terapia radioterápica.

A mesma foi admitida em nosso serviço, em 2013, após início de cefaleia refratária 30 dias antes do internamento. Houve associação com náuseas e vômitos em torno dos 15 dias subsequentes à cefaleia e evolução com paraparesia nos membros inferiores. Cinco dias antes do encaminhamento ao nosso serviço, apresentou dificuldade de fala e “desmaios”. No exame físico, encontrava-se vígil, mas com disfasia motora. Apresentava paraparesia de grau III nos membros inferiores, simetricamente, e parestesias de grau I nos

received
November 10, 2013
accepted
August 7, 2015
published online
Outubro 28, 2015

DOI <http://dx.doi.org/10.1055/s-0035-1564825>.
ISSN 0103-5355.

Copyright © 2018 by Thieme Publicações Ltda, Rio de Janeiro, Brazil

License terms



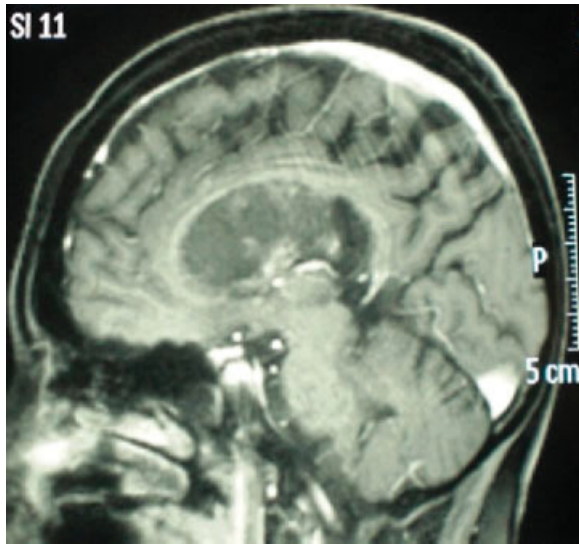


Fig. 1 Corte sagital de RM de encéfalo em T1 contrastada evidenciando afilamento de corpo caloso, bem como lesão sólido-cística intraventricular medindo 6,1 cm de comprimento anteroposterior.

membros inferiores. Havia ausência de sinais de liberação piramidal e ausência de acometimento de pares cranianos ou de função cerebelar. Os reflexos profundos estavam presentes e simétricos. Foi realizada investigação com imagem, sendo evidenciada lesão expansiva sólido-cística intraventricular (►Figs. 1, 2, 3). A paciente foi submetida a tratamento microneurocirúrgico com abordagem transcalosa

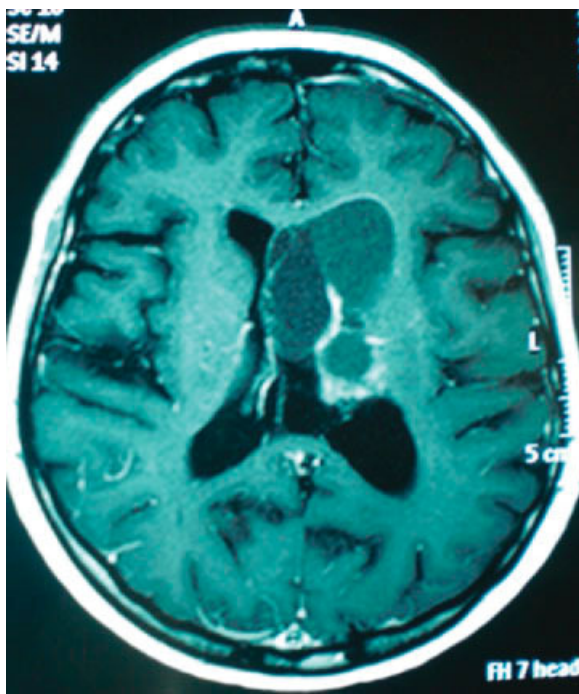


Fig. 2 Corte axial de RM de encéfalo em T1 contrastada demonstrando lesão sólido-cística intraventricular medindo 5,3 cm de comprimento laterolateral.

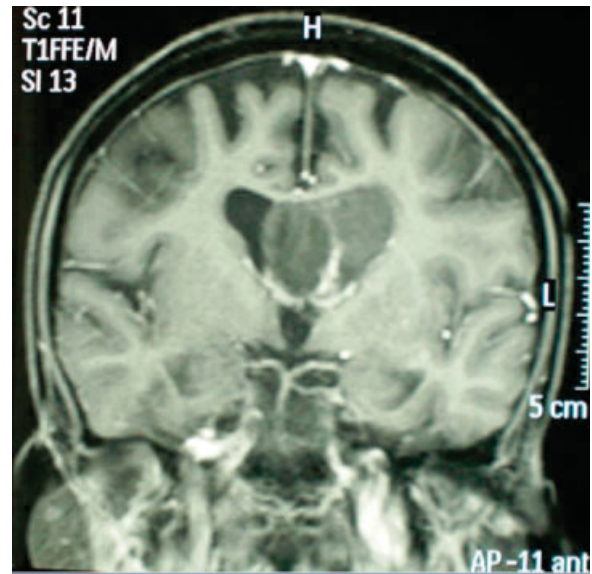


Fig. 3 Corte coronal de RM de encéfalo em T1 contrastada demonstrando lesão sólido-cística intraventricular medindo 2,8 cm de comprimento crânio caudal.

sem intercorrências. A ressecção lesional foi evidenciada (►Fig. 4).

O pós-operatório ocorreu com afasia motora sem novos déficits. A paciente recebeu alta no sétimo dia de pós-operatório. Após novo estudo patológico, foi evidenciado craniofaringioma do subtipo adamantinomatoso.

Discussão

Craniofaringiomas puramente intraventriculares são muito raros. A incidência na literatura varia entre 0,1 e 16,6%, com média de 2,8% de todos os craniofaringiomas. A ►Tabela 1 define a frequência dos craniofaringiomas puramente intraventriculares em diversos estudos.¹ O primeiro caso foi descrito em 1953 por Dobos,² e desde então são poucos os casos descritos na literatura. Até a década de 1990, apenas 22 casos haviam sido descritos.³ Alguns casos descritos antes do emprego da ressonância magnética (RM) no diagnóstico dessas lesões tinham a classificação topográfica do tumor imprecisa, o que acarretava diagnóstico incorreto de tumor primariamente supraselar com invasão secundária do terceiro ventrículo como intraventricular e vice-versa. Os craniofaringiomas que acometem a cavidade ventricular devem ser diferenciados quanto a sua topografia, sendo possível enquadrá-los em quatro grupos: craniofaringioma pseudointraventricular, intraventricular secundário, intraventricular e puramente intraventricular. Os primeiros são tumores supraselares que empurram a parede inferior do terceiro ventrículo para cima, enquanto os secundários são massas supraselares que invadem a cavidade intraventricular ao atravessar a parede inferior do terceiro ventrículo. Com relação aos intraventriculares, a maioria invade o assoalho do terceiro ventrículo, que é substituído pelo tumor, havendo apenas uma pequena porção de casos em que as margens do ventrículo permanecem intactas – os craniofaringiomas

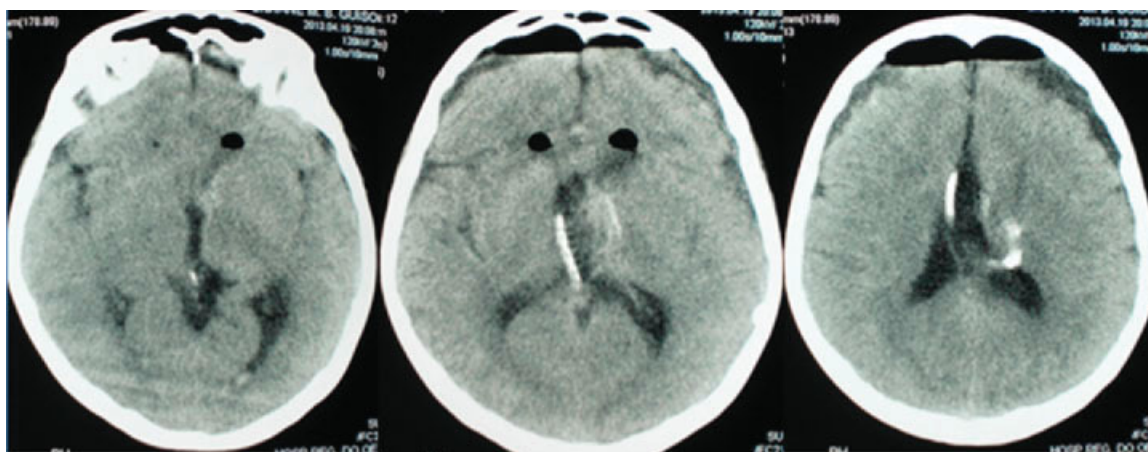


Fig. 4 Três cortes axiais, em sequência, de tomografia contrastada com ressecção lesional.

puramente intraventriculares. Outra diferença entre os tumores intraventriculares se encontra no padrão de adesão ao assoalho do ventrículo. Enquanto os puramente intraventriculares em geral se conectam ao assoalho ventricular por um processo pedunculado, vascularizado e sem gliose reacional (em 48% dos casos), os tumores não puramente intraventriculares apresentam extensa e firme adesão ao assoalho e às paredes laterais do terceiro ventrículo, sem uma camada leptomeníngea que separe o tecido neural da parede tumoral (em até 64% dos casos).²

Dois subtipos de craniofaringiomas foram descritos: adamantinomatosos e papilares, com diferenças histopatológicas e radiológicas, resumidas nas **► Tabelas 2 e 3**.⁴ O subtipo adamantinomatoso acomete principalmente crianças, embora possa acometer adultos. É heterogêneo, com partes sólida e cística, de superfície lisa irregularmente lobulada. Em seu interior, apresenta líquido marrom ou amarelado com cristais de colesterol, áreas sólidas com consistência granulosa, microcistos de queratina e cálcio, e o tecido cerebral peritumoral apresenta densa gliose, rica em fibras de Rosenthal, que são pequenas ilhas de células tumorais

distantes da massa tumoral.³ Na ressonância, imagens em T1 pré-contraste frequentemente revelam cisto único ou múltiplo hiperintenso com fino realce periférico; e em T2, os cistos podem ser hipo ou hiperintensos.⁴ Esses cistos contêm colesterol, triglicerídeos, meta-hemoglobina, proteína e epitélio descamativo. Os tumores adamantinomatosos são mais fortemente associados aos craniofaringiomas não puramente intraventriculares.²

O subtipo papilar acomete quase exclusivamente adultos, com pico entre 40 e 45 anos de idade,³ e exibe tendência em acometer o terceiro ventrículo (40% dos casos).² À macroscopia, é um tumor predominantemente cístico, de paredes finas. Histologicamente, são verificados cordões anastomóticos de epitélio pavimentoso no interior de um estroma de tecido conjuntivo frouxo; no centro, são encontradas células queratinizadas; não são encontrados nódulos queratóides, calcificações ou cristais de colesterol; o tecido cerebral peritumoral apresenta discreta gliose e é desprovido de células tumorais.³ Caso apresente cistos, estes são de sinal hipointenso nas imagens em T1 sem contraste na RM.

Calcificações podem ocorrer em ambos os subtipos, embora sejam mais frequentes no adamantinomatoso, que também apresenta maior taxa de recorrência,⁴ o que é, em parte, explicada pelas características do tecido peritumoral. Talvez, essa característica do subtipo adamantinomatoso explique o período de latência encontrado em nosso caso.

Os craniofaringiomas intraventriculares acometem uma faixa etária mais elevada que os clássicos supraselares. Devido ao lento crescimento e à localização intracavitária, a obstrução ao fluxo do líquido cefalorraquidiano e a invasão de estruturas vitais ocorrem mais tardiamente, atrasando o diagnóstico.^{5,6} Essa variedade topográfica apresenta outras diferenças em relação aos tumores supraselares. Enquanto os distúrbios visuais e endócrinos são bastante comuns nos tumores supraselares, com uma prevalência de 70-90%, a frequência é significativamente menor nos intraventriculares (28 e 27%, respectivamente); o contrário ocorre em relação aos sintomas psiquiátricos, com 40% destes nos tumores puramente intraventriculares e menos de 15% nos supraselares.^{2,3,5,6} Perda de memória acomete até 33% dos

Tabela 1 Porcentagem de craniofaringiomas puramente intraventriculares (CPIV) em relação a todos os craniofaringiomas em diversos estudos

Série	% CPIV
Behari et al ⁵	8,0
Steno et al ¹⁰	1,3
Tomita, Browman ¹¹	16,6
Zuccaro ¹²	1,3
Lena et al ¹³	2,1
Shi et al ¹⁴	8,0
De Divitis et al ¹⁵	0,1
Zhang et al ¹⁶	2,4
Pan et al ¹⁷	4,6

Tabela 2 Diferenças histopatológicas entre craniofaringiomas dos subtipos adamantinomatoso e escamoso-papilar baseadas na classificação da Organização Mundial de Saúde de tumores cerebrais

Histopatologia	Adamantinomatoso (misto sólido-cístico)	Escamoso-papilar (predominantemente sólido)
Deslocamento ou aderência a vasos ou nervos cranianos adjacentes	+	–
Calcificações	+	Raro
Cisto com colesterol	+	–
Nódulo de queratina	+	–
Fendas de colesterol	+	–
Bridas necróticas e fibrose	+	–
Epitélio escamoso queratina-positivo com:		
Paliçada celular periférica	+	–
Retículo estrelado	+	–
Formações papilares	–	+
Reação inflamatória	+	–
Invasão cerebral	+++	+

Fonte: Sartoretti-Schefer et al.⁴

Tabela 3 Características clínicas e radiológicas (à RM) típicas dos craniofaringiomas adamantinomatoso e escamoso-papilar

	Craniofaringioma adamantinomatoso	Craniofaringioma escamoso-papilar
Localização	Suprasselar	Intrasselar/suprasselar ou suprasselar
Idade	Crianças (ocasionalmente em adultos)	Adultos
Estrutura tecidual	Predominantemente cístico†	Predominantemente sólido*
Cisto tumoral em imagem T1 sem contraste	Cisto hiperintenso (clássico)*; possível cisto hipointenso	Cisto hipointenso, se houver*
Forma tumoral	Predominantemente lobulado*	Predominantemente esférico*
Revestimento de artérias subaracnóideas	Sim*	Não
Recorrência tumoral	+++	+
Calcificações	+++	+

Fonte: Sartoretti-Schefer et al.⁴

* Estas características radiológicas são estatisticamente significativas para diferenciação entre os craniofaringiomas adamantinomatosos e escamoso-papilar pelo Teste Exato de Fisher.

† Estas características radiológicas demonstram tendência à significância estatística para diferenciação entre os craniofaringiomas adamantinomatosos e escamoso-papilar pelo Teste Exato de Fisher.

pacientes com esse raro tumor. Essas diferenças podem ser explicadas pela posição do tumor, envolvendo assoalho de terceiro ventrículo, corpos mamilares e hipotálamo. O envolvimento do terceiro ventrículo e do hipotálamo frequentemente se associa à obesidade, distrofia sexual e diabetes insípido.¹ Esses pacientes podem apresentar quadro de cefaleia e vômitos, por aumento da pressão intracraniana.^{5,6} O comprometimento visual é mais comum nos tumores suprasselares; nos intraventriculares, decorre de compressão quiasmática pelo abaulamento da lâmina terminal e do recesso quiasmático do terceiro ventrículo.⁵

Behari et al⁵ relataram seis casos de craniofaringiomas puramente intraventriculares. Em todos os casos o diagnóstico foi confirmado pré-operatoriamente com ressonância

magnética. Quatro pacientes apresentaram lesões císticas, e dois apresentaram lesões sólidas, sendo que todos tinham quadro de hipertensão intracraniana e papiledema. Todos foram submetidos à cirurgia, por diferentes abordagens, sendo que dois pacientes receberam radioterapia para lesão residual. Um paciente morreu por septicemia no período perioperatório. Durante o seguimento, de até 36 meses, exames de tomografia não demonstraram recorrência ou crescimento de lesões. Tayari et al⁶ relataram o caso de uma paciente de 22 anos, com queixa de cefaleia crônica, apresentando papiledema. A ressonância magnética pré-operatória demonstrou grande lesão hiperintensa em T1 e hipointensa em T2 no terceiro ventrículo, obstruindo o forame de Monro. A paciente foi submetida à cirurgia por

via transcalosa, e o diagnóstico foi confirmado por anatomopatologia, que revelou tumor papilar misto. Durante seguimento, por 9 meses, não houve recorrência ou crescimento de lesão.

O diagnóstico topográfico correto dos craniofaringiomas é fundamental para que se possa estabelecer o plano cirúrgico, já que o acesso é diferente para tumores suprasselares e intraventriculares. O erro no diagnóstico topográfico do tumor leva à abordagem cirúrgica inadequada.² Ambos podem ser acessados via pterional ou subfrontal, que pode incluir osteotomia orbitozigomática ou clinoidal. No caso de tumores suprasselares, geralmente não é necessária a abertura da lâmina terminal, enquanto os intraventriculares são acessados através dessa estrutura.⁵ A ressonância magnética e a tomografia devem demonstrar o assoalho do terceiro ventrículo intacto, cisterna suprassellar evidente, haste hipofisária dentro da normalidade, e ausência de alterações selares. A calcificação do tumor, comum nos suprasselares (50-80%), é rara na variedade intraventricular.⁵ A confirmação por neuroimagem pode ser difícil, uma vez que, por ocasião do diagnóstico, os tumores geralmente são grandes e já invadiram o terceiro ventrículo, dificultando a diferenciação anatômica entre as margens ventriculares e tumorais. Existem dados, porém, que sugerem e devem levantar a suspeita de craniofaringioma intraventricular: tumor arredondado, sólido ou cístico, com intensidade de sinal homogênea.²

O ideal é que haja diferenciação pré-operatória entre tumores exclusivamente intraventriculares (puramente intraventricular ou não), mas mesmo com os recursos diagnósticos atuais, isso geralmente não ocorre, uma vez que a RM pré-operatória dificilmente consegue definir o envolvimento extra ou subpial do ventrículo pelo craniofaringioma.¹ No pós-operatório, entretanto, a RM identifica a integridade do assoalho e a situação do terceiro ventrículo, permitindo o diagnóstico diferencial entre estes subtipos topográficos.² Algumas características dos tumores não puramente intraventriculares são o padrão histológico predominantemente adamantinomatoso, adesões extensas e firmes ao assoalho do terceiro ventrículo, e pior resultado cirúrgico pela proximidade do hipotálamo.²

Os principais diagnósticos diferenciais com tumores primariamente originados no ventrículo incluem cisto colóide, ependimoma, papiloma de plexo coroide, astrocitoma e meningioma.^{5,6} Embora os métodos de imagem sejam fundamentais no diagnóstico das patologias cerebrais, o diagnóstico histopatológico só é possível com biópsia. Há relatos na literatura de casos em que o diagnóstico baseado apenas em métodos de imagem estaria incorreto entre 13% e 26% dos casos.⁷

As indicações de biópsia estereotáxica são várias, incluindo a obtenção de amostras de lesões expansivas intracranianas, drenagem de cistos, abscessos e hematomas, ressecção de lesões cerebrais em áreas eloquentes, radiocirurgia, implante de isótopos radioativos, dentre outras.⁸ Embora o correto diagnóstico possa ser observado na imensa maioria dos casos, dificuldades na interpretação da biópsia estereotáxica podem levar a erros diagnósticos, como ocorreu com o caso do paciente aqui relatado. Segundo Pittella,⁸

as principais situações que podem levar a erro são: esfregaços espessos e hipercelulares de substância branca normal, simulando glioma de baixo grau; gliose reacional com fibras de Rosenthal em torno de craniofaringiomas, simulando astrocitoma; lesões de fossa posterior que contenham neurônios da camada granular, simulando meduloblastoma, linfoma ou processo inflamatório por gerar esfregaços densamente celulares e de células pequenas; neoplasias primárias pouco diferenciadas *versus* metástases; e o acerto na classificação e graduação da neoplasia.

O tratamento de eleição é cirúrgico, sendo que o acesso aos craniofaringiomas intraventriculares apresenta maior dificuldade técnica em relação aos suprasselares, pois é necessário atravessar estruturas sadias para acessar o ventrículo. A dificuldade cirúrgica é elevada pelas complexas relações topográficas com estruturas neurovasculares vitais. A exposição adequada do tumor em visão direta durante todo o ato cirúrgico é importante para evitar lesões hipotalâmicas traumáticas e isquêmicas.¹ As principais técnicas descritas são a transcalosa, fronto-transcortical e pela lâmina terminal. Esta última tem baixa morbidade, porém está relacionada a menores taxas de sucesso na ressecção total da massa.² A invasão das paredes do terceiro ventrículo e a proximidade do hipotálamo aumentam o risco de sequelas, sendo fundamental a manutenção da integridade anatômica das paredes ventriculares e do infundíbulo durante a ressecção tumoral.¹ Em casos de adesão extensa e firme ao terceiro ventrículo, e com características dos tumores não puramente intraventriculares, Pascual et al² desaconselham a excisão radical do tumor a fim de evitar lesão hipotalâmica. Há relatos na literatura do uso bem-sucedido da radioterapia após a cirurgia com ressecção parcial do craniofaringioma. Behari et al⁵ descreveram dois casos em que a tomografia no seguimento mostrou a resolução total das lesões após radioterapia. A radiocirurgia estereotáxica está associada ao encolhimento progressivo da massa tumoral com normalização do formato do ventrículo.¹ Se possível, deve ser realizada RM de encéfalo nas primeiras 72h do pós-operatório para verificar presença de tumor residual e complicações como lesões hipotalâmicas e vasculares.⁹

Conclusão

Craniofaringiomas puramente intraventriculares são uma variedade topográfica rara dos craniofaringiomas. O exame diagnóstico de escolha é a ressonância magnética. A diferenciação pré-operatória com os tumores suprasselares com invasão secundária das paredes do ventrículo é fundamental para o correto planejamento cirúrgico. Já a diferenciação entre os subtipos intraventriculares – puramente intraventriculares ou não – dificilmente é atingida pré-operatoriamente com a RM. O exame pós-operatório consegue fazer o diagnóstico diferencial na maioria das vezes. A biópsia estereotáxica é de grande valia na prática neurocirúrgica, porém possui limitações no diagnóstico preciso. O tratamento de escolha é sempre a ressecção tumoral completa, podendo ser realizada radioterapia adjuvante nos casos de ressecção incompleta.

Referências

- 1 Pascual JM, Prieto R, Carrasco R. Infundibulo-tuberal or not strictly intraventricular craniopharyngioma: evidence for a major topographical category. *Acta Neurochir (Wien)* 2011;153(12):2403-2425, discussion 2426
- 2 Pascual JM, González-Llanos F, Barrios L, Roda JM. Intraventricular craniopharyngiomas: topographical classification and surgical approach selection based on an extensive overview. *Acta Neurochir (Wien)* 2004;146(8):785-802
- 3 Zanon-Collange N. Craniofaringioma: atualização terapêutica. Sociedade de Neurocirurgia de São Paulo; 2006
- 4 Sartoretti-Schefer S, Wichmann W, Aguzzi A, Valavanis A. MR differentiation of adamantinous and squamous-papillary craniopharyngiomas. *AJNR Am J Neuroradiol* 1997;18(1):77-87
- 5 Behari S, Banerji D, Mishra A, et al. Intrinsic third ventricular craniopharyngiomas: report on six cases and a review of the literature. *Surg Neurol* 2003;60(3):245-252, discussion 252-253
- 6 Tayari N, Etemadifar M, Hekmatnia A, Mahzouni P, Maghzi AH, Rouzbahani R. Intrinsic third ventricular craniopharyngioma: A case report. *Int J Prev Med* 2011;2(3):178-185
- 7 Arbit E, Galicich JH. Importance of image-guided stereotactic biopsy to confirm diagnosis in an oncological setting. *Ann Surg Oncol* 1994;1(5):368-372
- 8 Pittella JEH. Biópsia estereotáxica no diagnóstico de tumores cerebrais e lesões não neoplásicas: indicações, acurácia e dificuldades diagnósticas. *J Bras Patol Med Lab.* 2008;44(5):343-354
- 9 Curran JG, O'Connor E. Imaging of craniopharyngioma. *Childs Nerv Syst* 2005;21(8-9):635-639
- 10 Steno J, Maláček M, Bízík I. Tumor-third ventricular relationships in supradiaphragmatic craniopharyngiomas: correlation of morphological, magnetic resonance imaging, and operative findings. *Neurosurgery* 2004;54(5):1051-1058
- 11 Tomita T, Bowman RM. Craniopharyngiomas in children: surgical experience at Children's Memorial Hospital. *Childs Nerv Syst* 2005;21(8-9):729-746
- 12 Zuccaro G. Radical resection of craniopharyngioma. *Childs Nerv Syst* 2005;21(8-9):679-690
- 13 Lena G, Paz Paredes A, Scavarda D, Giusiano B. Craniopharyngioma in children: Marseille experience. *Childs Nerv Syst* 2005;21(8-9):778-784
- 14 Shi XE, Wu B, Zhou ZQ, Fan T, Zhang YL. Microsurgical treatment of craniopharyngiomas: report of 284 patients. *Chin Med J (Engl)* 2006;119(19):1653-1663
- 15 de Divitiis E, Cappabianca P, Cavallo LM, Esposito F, de Divitiis O, Messina A. Extended endoscopic transsphenoidal approach for extrasellar craniopharyngiomas. *Neurosurgery* 2007;61(5, Suppl 2):219-227
- 16 Zhang YQ, Ma ZY, Wu ZB, Luo SQ, Wang ZC. Radical resection of 202 pediatric craniopharyngiomas with special reference to the surgical approaches and hypothalamic protection. *Pediatr Neurosurg* 2008;44(6):435-443
- 17 Pan J, Qi S, Lu Y, Fan J, Zhang X, Zhou J, Peng J. Intraventricular craniopharyngioma: morphological analysis and outcome evaluation of 17 cases. *Acta Neurochir (Wien)* 2011;153(4):773-784