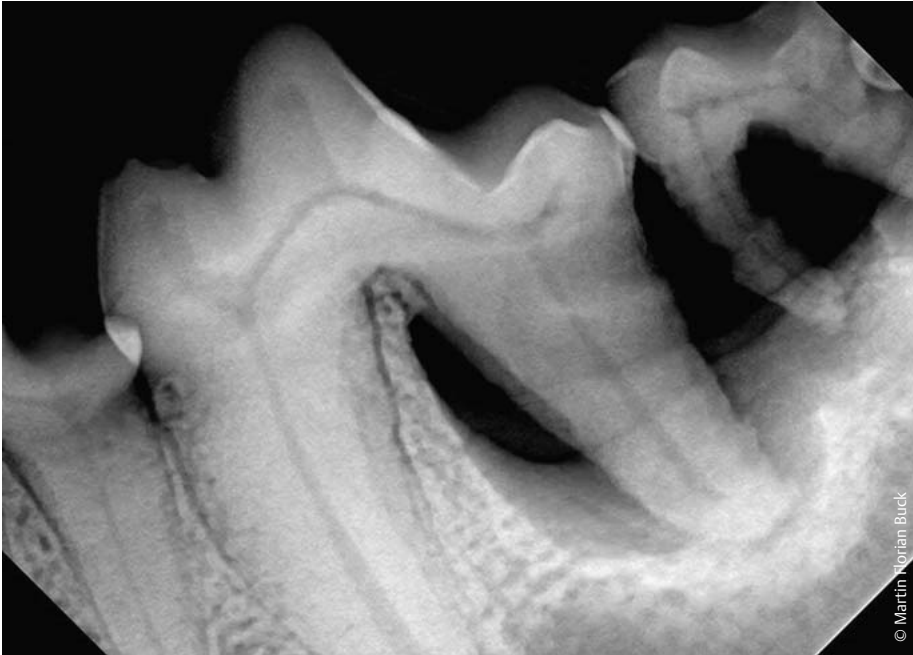



Management der Parodontitis beim Hund – ein Update für die Praxis

Martin Florian Buck



© Martin Florian Buck

Betrachtet man den Stellenwert der Tierzahnheilkunde in der Tiermedizin, so fällt auf, dass 3 Diplomates, 16 Fachtierärzte und ca. 150 Tierärzte mit der Zusatzbezeichnung Zahnheilkunde etwa 28 000 tierärztlich tätigen Kollegen gegenüberstehen. In der Humanmedizin praktizieren ca. 69 000 Zahnärzte und etwa 357 000 Ärzte und Fachärzte. Dies zeigt, wie hoch die Erkrankungsrate im Organsystem Mund-/Maulhöhle ist bzw. wie hoch die Anzahl unterbehandelter Tiere ist, zumal unsere Patienten sich zu Maulhöhlen- und Zahnerkrankungen nicht äußern können. Meist zeigen Tiere mit Problemen in der Maulhöhle nur subtile Symptome. Gerade bei älteren Tieren wird das Nachlassen des Spieltriebs, erhöhtes Schlafbedürfnis und Lustlosigkeit auf das Alter geschoben. Auch wird vielfach angenommen, dass Maulgeruch normal sei. Akute Zahnschmerzen werden von Hund und Katze oft nicht so gezeigt, dass man eine schmerzhaft

erkrankung vermuten würde. Unsere Patienten beißen bei Zahnschmerz sprichwörtlich die Zähne zusammen, da ihr Leben in freier Wildbahn von einer funktionierenden Futteraufnahme abhängt.

Einleitung

Durch die entsprechend bessere medizinische Versorgung, gezielte Prophylaxemaßnahmen und die in vielen Fällen bessere Ernährung und Haltung steigt die Lebenserwartung unserer vierbeinigen Patienten stetig. Waren 1967 gerade einmal 19% der Haustiere zwischen 10 und 19 Jahren alt, so gehörten im Jahr 1997 bereits 46,7% dieser Altersgruppe an. Nach einer Umfrage im Jahr 2005 konnte bei Hunden eine Durchschnittslebenserwartung von 11,9 Jahren ermittelt werden, wohingegen diese im Jahr 1982 noch 9,5 Jahre betrug.

Aufgrund der gesteigerten Lebenserwartung werden wir Tierärzte auch zuneh-

mend mit multimorbiden geriatrischen Patienten konfrontiert. Hierbei besteht häufig die Schwierigkeit, dass mehrere Erkrankungen sich gegenseitig beeinflussen und oft nur schwer beurteilt werden kann, welche Erkrankungen die Lebensqualität am nachhaltigsten beeinflussen bzw. die Lebenserwartung begrenzen.

Parodontitis – die häufigste Erkrankung des Hundes

Haupterkrankung des älteren Hundes ist die Parodontitis, eine chronische, prinzipiell irreversible Erkrankung des Zahnhalteapparats. Bereits etwa 80% der Hunde im Alter von nur zwei Jahren sind von dieser Erkrankung betroffen. Bei der Parodontitis handelt es sich um eine Erkrankung, die uns meist leider erst relativ spät vorgestellt wird, obwohl die Prophylaxemaßnahmen „Heimische Zahnpflege“ und „regelmäßige pro-

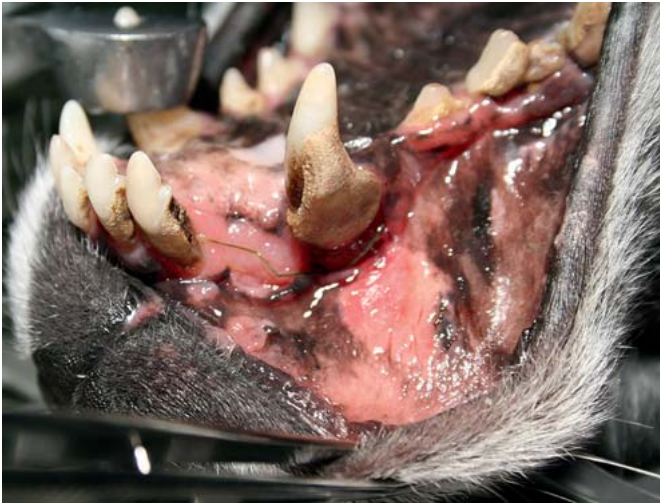

Abb. 1 Oronasale Fistel unter 104 sowie weitere parodontal geschädigte Zähne bei einer 13 Jahre alten Mittelspitzhündin.

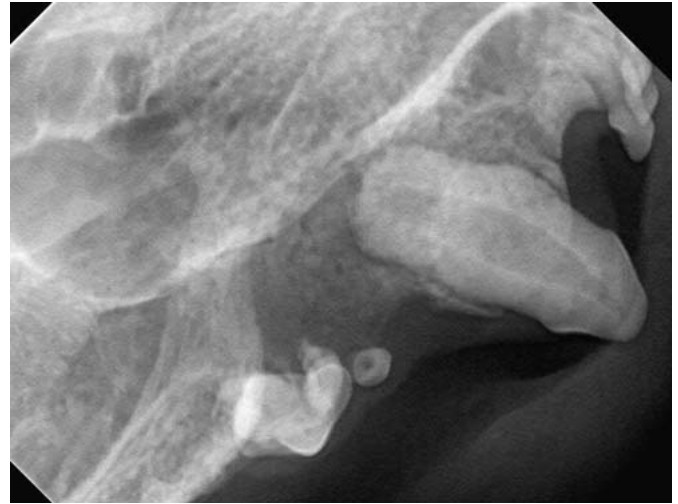

Abb. 2 Oronasale Fistel mit ausgeprägter Osteomyelitis infolge Zahnfraktur bei einem 6 Jahre alten, kastrierten Europäisch Kurzhaarkater, Zahnrontgenbefund.

fessionelle Zahnreinigung“ maßgeblichen Einfluss auf die Etablierung einer Parodontitis haben können, wenn diese Maßnahmen konsequent umgesetzt werden. Bei der Parodontitis kommt es durch Plaquebildung im Bereich der Zahnhäule erst zur Ausbildung einer (reversiblen) Gingivitis, die bei fortwährendem Bestehen zur eitrigen Einschmelzung des Parodonts und des angrenzenden Kieferknochens führt. Bei weiterem Fortschreiten kann es zu Zahnverlust (**Abb. 1**), Fistelbildung, Entwicklung einer Osteomyelitis (**Abb. 2**) bis hin zur Kieferfraktur (**Abb. 3** und **4**) kommen. Auch Augenprobleme, wie z.B. retrobulbäre Abszesse und gehäuftes Auftreten von Maulhöhlentumoren sind häufig auf chronische Entzündungen im Bereich des Zahnhalteapparates zurückzuführen. Aufgrund des Charakters einer chronisch bakteriellen Entzündung mit der kontinuierlichen Streuung von Bakterien und Toxinen in die Blutbahn sind viele Folgeerkrankungen wie Herzklappenendokardiose oder eine chronische Niereninsuffizienz auf das Vorliegen einer Parodontitis zurückzuführen. Auch beim (zahn-)gesunden Tier kommt es immer wieder zu einer Bakteriämie, die meist nur wenige Minuten anhält, bevor das reticulo-endotheliale System die Erreger eliminiert. Beim Tier mit Parodontitis hingegen ist die Frequenz und Dauer dieser Bakteriämien wesentlich erhöht und somit die Belastung von Niere, Le-

Anzeige

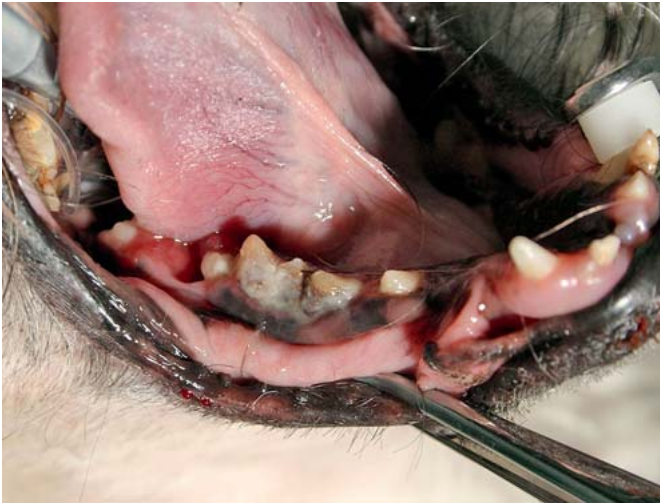

Abb. 3 Pathologische Kieferfraktur auf Höhe der distalen Wurzel des 409 bei einer 12 Jahre alten Shi-Tzu Hündin. Klinisch bestand eine Dysphagie.

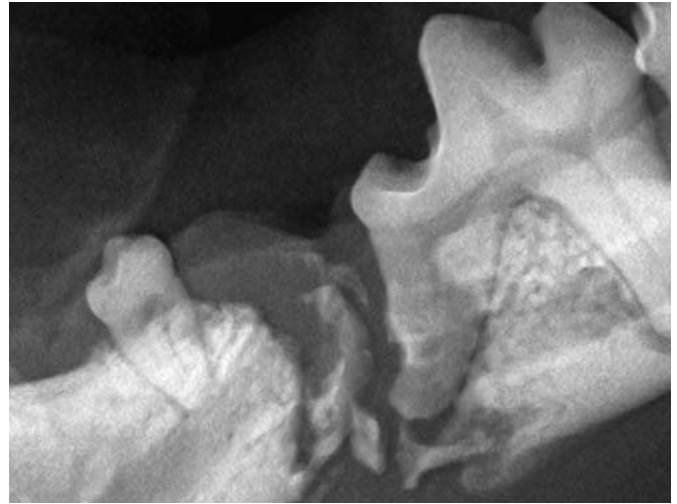


Abb. 4 Pathologische Kieferfraktur auf Höhe der distalen Wurzel des 409 bei der in **Abb. 3** abgebildeten, 12 Jahre alten Shi-Tzu Hündin, Röntgenbefund.

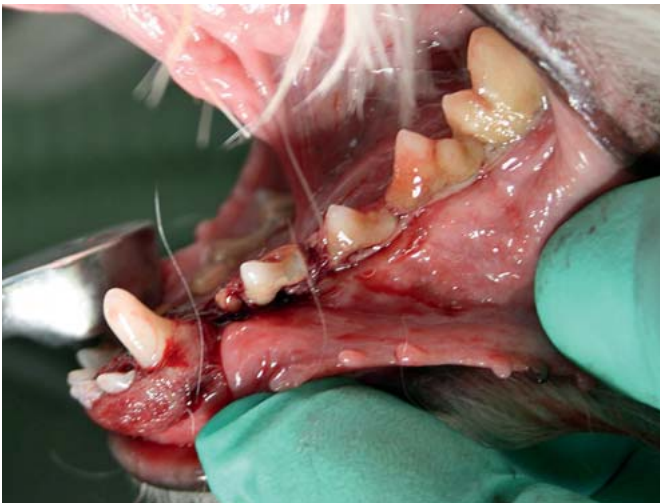

Abb. 5 „Nebenbefund“ der klinischen Untersuchungen eines wegen Flohbefalls vorgestellten, 9 Jahre alten Maltesserrüden.

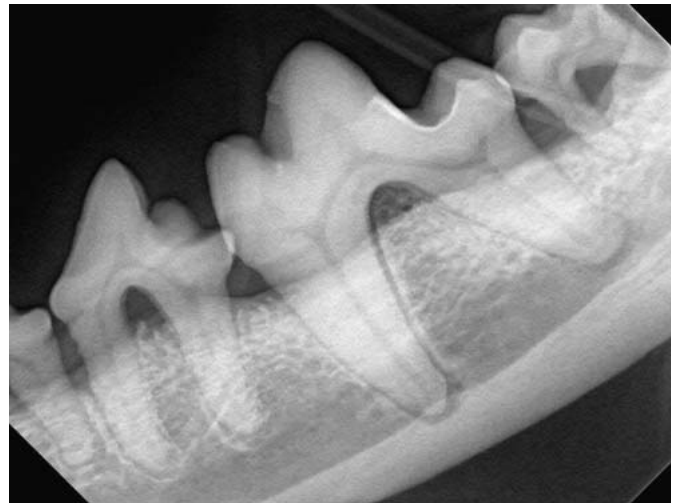


Abb. 6 Röntgenbefund des Maltesserrüden aus **Abb. 5**. Horizontaler Knochenrückgang und unterschiedliche Furkationsbefunde.

ber und Herzmuskel durch Bakterien, Entzündungsmediatoren und Toxinen wesentlich gravierender. So konnte durch diverse Studien bei Hunden und Menschen gezeigt werden, dass durch Parodontalbehandlungen die Konzentration von akute-Phase Proteinen signifikant gesenkt werden konnte.

Diagnostik

Eine fundierte Untersuchung der Maulhöhle und der Zähne sowie die weiterführende bildgebende Diagnostik sind beim Tier nur in Allgemeinnarkose bzw. Sedation möglich. Viele Bereiche der Maulhöhle können am wachen Tier nicht ausreichend untersucht

werden. Auch sind beispielsweise Frühstadien von Maulhöhlentumoren am wachen Patienten kaum erkennbar. Die Erhebung eines vollständigen Parodontalstatus mit allseitiger Vermessung der Taschentiefen und der Klassifizierung von Furkationsbefunden ist am wachen Tier ebenso unmöglich wie auch die strahlenschutzkonforme intraorale Röntgendiagnostik (**Abb. 5** und **6**). Auch die Behandlung von Erkrankungen der Maulhöhle und Zähne ist grundsätzlich nur in Narkose möglich. Selbst die professionelle Zahnreinigung ist am wachen Patienten aus tierschutzrelevanten Gründen abzulehnen. Einerseits ist eine sorgfältige Reinigung der besonders

wichtigen subgingivalen Bereiche nicht möglich, andererseits kann es durch die Verwendung von scharfen Parodontalinstrumenten zur Verletzung von Tier und Behandler kommen. Auch werden die Geräusche des Ultraschall-Zahnsteinentfernungsgerätes aufgrund des wesentlich weiteren Gehörspektrums unserer Tiere als bedrohlich wahrgenommen.

Narkosemanagement beim alten Patienten

Die geringeren Kompensationsreserven diverser Organsysteme beim geriatrischen

Patienten und das mögliche Vorliegen von latenten Erkrankungen macht zwar eine Narkose beim älteren Patienten nicht unbedingt einfacher, sie ist aber trotzdem in aller Regel mit überschaubarem Narkoserisiko durchführbar. Es sollte eine ausführliche Anamneseerhebung sowie eine gründliche klinische Allgemeinuntersuchung erfolgen. Mithilfe einer Basis-Labordiagnostik und gegebenenfalls weiterführenden Untersuchungen sollte der Gesundheitsstatus des geriatrischen Patienten genau bestimmt

werden. Das Legen eines Venenverweilkatheters sowie die gewichtsberechnete Verabreichung von geeigneten Anästhetika sollten nicht nur beim alten Patienten selbstverständlich sein. Die Intubation von Zahnpatienten ist zwingend erforderlich, um einer Aspiration von Bakterien, Flüssigkeit oder Blut vorzubeugen. Gerade bei Patienten mit Vorerkrankungen ist eine adäquate monitorgestützte Narkoseüberwachung durch entsprechend geschultes Personal notwendig. Durch den Einsatz

einer druck- und volumengesteuerten künstlichen Beatmung kann die Narkosestabilität zusätzlich verbessert werden. Aufgrund der Tatsache, dass in der Zahnheilkunde viel mit Kühl- und Spülflüssigkeiten gearbeitet wird, sollte auf die Körpertemperatur des Patienten besonders geachtet werden. Auch nach dem Eingriff sollte die intensive Überwachung während der Aufwachphase bis zum stabilen Wachzustand fortgesetzt werden.

Anzeige



Auch bei alten Patienten mit Vorerkrankungen ist – je nach Stadium der Vorerkrankung – eine Narkose mit überschaubarem Risiko durchführbar. So sollte beispielsweise bei einem geriatrischen Patienten mit Leistungsschwäche und Herzneben Geräusch eine weiterführende kardiologische Untersuchung durchgeführt werden und das Narkosemanagement mit dem Kardiologen abgestimmt werden. Auch bei Patienten mit Nierenerkrankungen ist eine Zahnsanierung in Narkose – unter Berücksichtigung des IRIS-Stagings – mit einer entsprechend geplanten Narkose durchaus ohne exorbitantes Risiko möglich.

Welche Patienten sind besonders von Parodontalerkrankungen betroffen?

Nachdem es sich bei der Parodontitis um eine nicht heilbare Erkrankung handelt und bereits im Alter von 2 Jahren bis zu 80% aller Hunde und 70% aller Katzen betroffen sind, ist die Prävalenz der Parodontitis zwangsläufig im Alter besonders hoch. Immunsupprimierte und multimorbide Patienten sind besonders betroffen. Auch Patienten mit chronischer Niereninsuffizienz (CNI) sollten regelmäßig bezüglich der Zahn- und Maulhöhlengesundheit untersucht werden, da die Schleimhäute der Maulhöhle vermehrt zu Ulzerationen neigen. Auch Diabetiker sind Risikopatienten bezüglich der Entwicklung einer Parodontitis. Zahnfehlstellungen können die Entwicklung einer Parodontitis begünstigen, da die natürliche Selbstreinigung des Gebisses nicht mehr adäquat funktioniert und sich in Schmutznischen schnell Entzündungen entwickeln können. Ferner kann die unphysiologische Belastung ein parodontales Geschehen begünstigen. Auch die Schädelform und Zahngröße haben Einfluss auf die Zahngesundheit. Gerade Toy-Rassen erkranken häufig schon vor Erreichen des ersten Lebensjahres an Parodontitis, da nicht physiologisch gekaut wird. Die Atmung erfolgt bei kleinen Rassen hauptsächlich über die Maulhöhle, was dazu führt, dass sich schneller ein zähflüssiger Biofilm entwickelt, der durch den im Vergleich zum

Menschen mineralstoffreicheren Speichel schneller zur Zahnsteinbildung führt. Oft sind die Zähne für die Kiefernverhältnisse der zu groß und somit können sich Kulisenstände und Schmutznischen entwickeln, die eine ordentliche heimische Zahnpflege unmöglich macht bzw. die Selbstreinigung des Gebisses stark beeinträchtigt (Abb. 7).

Besonders alte, geschwächte und multimorbide Patienten mit Erkrankungen des Parodonts profitieren von einer gezielten Zahnbehandlung, denn gerade immunsupprimierte Tiere sind von schwereren Formen der Parodontitis betroffen. Einerseits wird dem Patienten die Entzündungslast mit den entsprechenden Folgen genommen, aber auch die Befreiung von den chronischen Schmerzen in der Maulhöhle führt zu einem Aufblühen der Patienten post op. Nicht selten berichten die Besitzer bei der Nachuntersuchung, dass sie den Eindruck haben, wieder einen jungen Hund zu besitzen (Abb. 8). Neben der Befreiung von Schmerz und Entzündung spielt auch eine Rolle, dass die Hunde nach der Zahnsanierung wieder über ihr wichtigstes Sinnesorgan verfügen, nämlich den Geruchssinn. Damit allein steigt die Lebensqualität maßgeblich! Des Weiteren wirkt sich eine Zahnsanierung auch gelegentlich auf andere Erkrankungen aus. So wird beispielsweise immer wieder von diabetischen Katzen berichtet, die nach Zahnbehandlung in komplette Remission gingen.

Therapie

Eine rein medikamentöse Therapie mit Antibiotika und Antiphlogistika ist aufgrund der Tatsache, dass nur die Auswirkungen der bakteriellen Infektion reduziert werden, abzulehnen. Die Ursache ist damit nicht gelöst und die Infektion wird sich mit Absetzen der Medikation fortsetzen. Selbst während der antibiotischen Behandlung wird nur ein Bruchteil der vom Biofilm geschützten Bakterien abgetötet. Und auch die Gabe von neuen, noch (!) hochwirksamen Antibiotika z.B. aus der Gruppe der Cephalosporine und Gyrasehemmer sollte sich auf einzelne Patienten beschränken, die neben einer umfassenden (chirurgischen) Sanierung eine antibiotische Begleit-

therapie benötigen. Die Verwendung von Antibiotika sollte auch in der Tierzahnheilkunde restriktiv erfolgen, da viele – auch alte – Patienten ohne die Gabe von Antibiotika auskommen. Das saubere, gewebeschonende Arbeiten und die vollständige Ex-traktion aller Zahn(-wurzel-)anteile beeinflusst die Heilung weitaus mehr als die Gabe von Antibiotika. Und ein vorhandener Wurzelrest verschwindet durch die Gabe von Antibiotika auch nicht!

Behandlungsziel ist die Schaffung einer entzündungsfreien und für die Besitzer pflegbaren Maulhöhlensituation. Dabei sollte auch die Selbstreinigung des Gebisses im Auge behalten und gegebenenfalls durch gezielte Eingriffe wie z.B. Extraktionen, Odontoplastiken oder Gingivektomien/Gingivoplastiken verbessert werden.

Natürlich geht einer gezielten Untersuchung und Parodontalbehandlung eine Zahnsteinentfernung voraus. Aber damit ist die Behandlung bei weitem nicht abgeschlossen. Es macht keinen Sinn, der Auszubildenden ein ZEG und eine Zange in die Hand zu drücken. Die „Zeiten der effektiven Prophylaxe“ sind mit dem Erreichen einer Parodontalerkrankung vorbei. Jetzt gilt es, den Status quo zu erfassen, ihn möglichst lange zu erhalten bzw. ein Fortschreiten der Erkrankung zu verzögern. Erst nach der Entfernung der harten und weichen Zahnbeläge und der Maulhöhlendesinfektion kann eine fundierte Untersuchung der Maulhöhle und der Zähne vorgenommen werden. Hierbei wird jeder einzelne Zahn bezüglich des Vorliegens einer Gingivitis untersucht, die zirkumdentale Taschentieffen gemessen, der Furkationsbefund erhoben sowie auf Lockerung untersucht. Anschließend muss nach Röntgenbefundung der erkrankten Zähne für jeden einzelnen Zahn eine Einzeldiagnose und Einzelprognose gestellt werden. Natürlich muss berücksichtigt werden, ob es sich um einen funktionell wichtigen Zahn handelt und wie sich der Zahn in die Kauphysiologie einfügt. Auch die Möglichkeiten des Besitzers zur Zahnpflege sind entscheidend. Will oder kann der Besitzer nicht die Zähne seines Tieres putzen, muss die Prognose für parodontal erkrankte Zähne schlechter gestellt werden. Dies macht kürzere Abstände

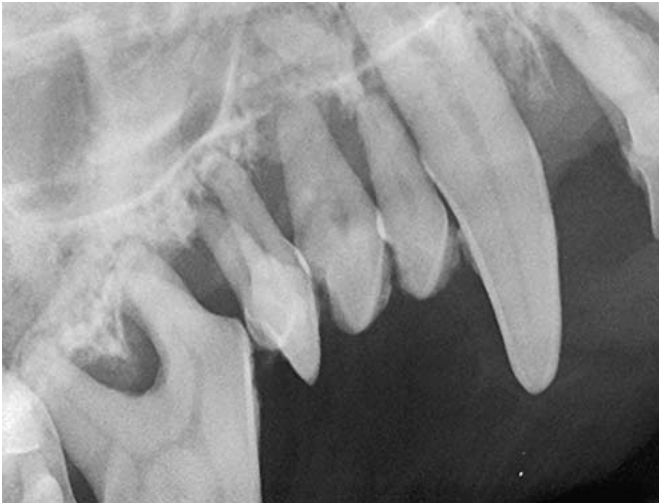

Abb. 7 Massiver Knochenrückgang im Oberkiefer mit mehrfacher Fistelung in die Nasenhöhle als Folge einer höchstgradigen Parodontitis bei einer 9 Jahre alten Mini-Yorkshire Terrierhündin, Röntgenbefund. Die relativ zu großen Zähne haben im Kiefer nicht ausreichend Platz, dies beeinträchtigt die Hygienesituation.

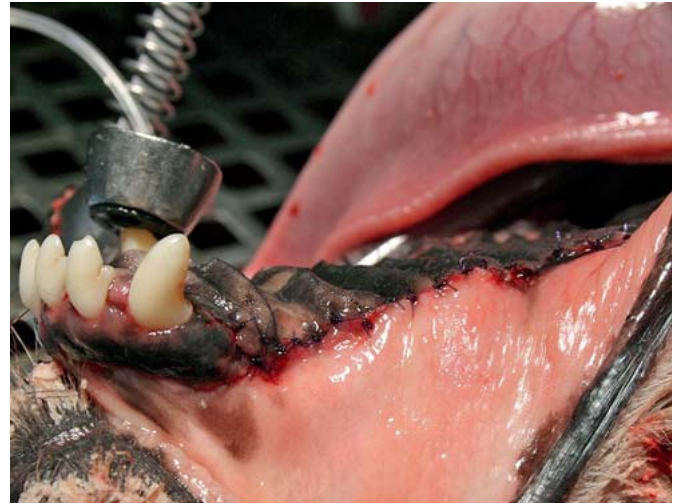


Abb. 8 Behandlungsergebnis nach umfassender Gebissanierung bei einem 10 Jahre alten Mischlingsrüden mit oronasaler Fistel unter 104 und Parodontitis profunda der Prämolaren und Molaren.

der Parodontalbehandlungen notwendig oder kann dazu veranlassen, Zähne mit ungünstiger Prognose eher zu extrahieren. Hierbei muss das weitere Vorgehen mit dem Besitzer abgesprochen werden. Oft wenden Patientenbesitzer ein, dass ihr Hund mit nur wenigen oder gar keinen Zähnen nicht mehr fressen könne. Hierzu sei gesagt, dass die Hunde sich nach einer gezielten Zahnsanierung wesentlich besser fühlen und sich auch mit dem Fressen leichter tun. Die schmerzhaften Zähne werden ohnehin nicht benützt. Therapeutisch müssen Zähne mit fortgeschrittener Parodontalerkrankung extrahiert werden. Es versteht sich von selbst, dass alle Wurzelanteile extrahiert werden müssen. Gerade beim alten Patienten ist dies nicht immer einfach, da Wurzeln häufig Ankylosen aufweisen und ein enger Parodontalspalt die Extraktion erschwert. Oftmals ist die chirurgische Extraktion über eine Osteotomie schonender und schneller. Des Weiteren stehen diverse parodontalchirurgische Verfahren als Alternative zur Verfügung. Die Kürettage mit Glättung der Wurzeloberfläche und Entfernung von subgingivalen Konkrementen ist nur bis zu einer Taschentiefe von 5 mm ohne weitere chirurgische Verfahren sinnvoll. Ab einer Taschentiefe von 7 mm kann nur noch eine offene Kürettage unter Sichtkontrolle durchgeführt werden. Hier-

bei ist ein anschließender korrekter Wundverschluss selbstverständlich. Der Einsatz regenerativer Verfahren in Form von GTR („Guided Tissue Regeneration“) und GBR („Guided Bone Regeneration“) unter Einsatz von Membranen, Knochenersatzmaterial sowie diverser anderer Spezialitäten muss bezüglich seiner Indikationsstellung eng gestellt werden. Hierbei können meist nur funktionell wichtige Einzelzähne behandelt werden. Auch die Möglichkeit zur häuslichen Zahnpflege ist hier äußerst wichtig.

Nach der Parodontalbehandlung ist vor der Behandlung

Bei einer Parodontitis handelt es sich um eine chronische, unheilbare Erkrankung des Zahnhalteapparats, die eine (zahn-) lebenslange begleitende Therapie notwendig macht. Meist sind Besitzer von jungen Hunden noch motiviert, sich mit der Zahnpflege auseinander zu setzen. Auch professionelle Zahnreinigungen werden in jungen Jahren noch durchgeführt. Jedoch kann eine einmalige professionelle Zahnreinigung nicht die Zahngesundheit bis ins hohe Alter garantieren. Ein wesentlicher Faktor ist die häusliche Zahnpflege durch den Besitzer. Und wenn ein Hund 6 Monate nach einer

professionellen Zahnreinigung wieder Zahnstein und Gingivitis zeigt, ist die Schuld nicht bei uns Tierärzten zu sehen, sondern in den Möglichkeiten der häuslichen Zahnpflege. Wenn jedoch der Zeitpunkt der „reinen Gingivitis“ unbehandelt verstreicht, wird sich eine Parodontitis etablieren, die noch kürzere Behandlungsintervalle notwendig macht bzw. die Extraktion von Zähnen, die prinzipiell eine bessere Prognose hätten.

Alle Abbildungen: © Martin Florian Buck

Literatur

Literatur ist in der Online-Version unter www.thieme-connect.de/products einsehbar.

Online

<http://dx.doi.org/10.1055/s-0035-1557783>

Verfasser

Dr. Martin Florian Buck
Fachtierarzt für Zahnheilkunde der Kleintiere
Zusatzbezeichnung Zahnheilkunde (Kleintier)
Selwatstraße 8
84056 Rottenburg
info@tierarztpraxis-buck.de