

## Maldeszensus testis

# Histologische Befunde bei spät diagnostiziertem Kryptorchismus

Bei kongenitalem Maldeszensus testis wird aufgrund des erhöhten Risikos für Fertilitätsstörungen und Malignome im Allgemeinen die chirurgische Korrektur empfohlen, wenn es nicht bis zum 6. Monat zu einem Deszensus des Hodens gekommen ist. Trotzdem finden sich immer wieder junge Männer, bei denen ein Kryptorchismus erst deutlich später entdeckt und behandelt wird. Eine Studie aus der Türkei untersuchte die Orchiektomiepräparate von Männern mit einem spät diagnostizierten Hodenhochstand.

J Urol 2014; 192: 1183–1188

## mit Kommentar

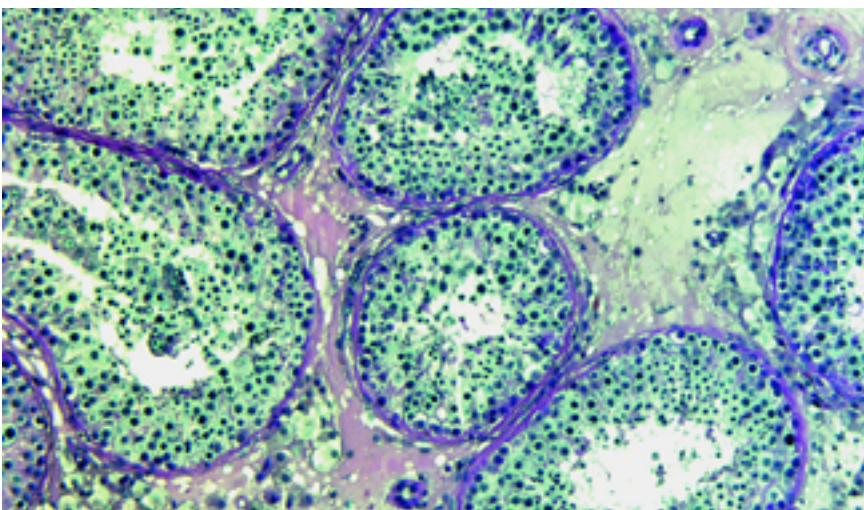
Die histopathologischen Befunde nach später Orchiektomie eines nicht deszenierten Hodens sind variabel und zeigen häufig noch aktive Keimzellen in verschiedenen Reifungsstadien. Zu diesem Ergebnis kommen Artan Koni und Kollegen, die 51 Männer im Alter zwischen 20 und 24 Jahren in ihre retrospektive Auswertung aufgenommen haben.

Bei den Patienten war zwischen 2006 und 2010 im Rahmen einer Musterungsuntersuchung der einseitige Kryptorchismus als Zufallsbefund aufgefallen. Anschlie-

ßend erfolgten bei normalem kontralateralem Hoden die Orchiektomie und die pathohistologische Aufarbeitung des Operationspräparats.

Beurteilt wurden dabei

- ▶ die Dicke der Basalmembran,
- ▶ der Durchmesser der Tubuli seminiferi,
- ▶ Kalzifizierungen,
- ▶ Vorliegen einer ITGCN (intratubular germ cell neoplasia),
- ▶ Vorhandensein von Keimzellen und elongierten Spermatozyten,
- ▶ eine Leydigzellhyperplasie sowie



Histologisches Bild einer weitgehend qualitativ intakten Spermatozytogenese (Bild: Kliesch S. Diagnostik und Therapie in der Andrologie. In: Keck C, Hrsg. Kinderwunschbehandlung in der gynäkologischen Praxis. Stuttgart: Thieme; 2014).

- ▶ das Ausmaß einer interstitiellen Fibrose.

Neben der Standard-Hämatoxylin-Eosin-Färbung erfolgte bei Nachweis von Keimzellen noch eine immunhistochemische Beurteilung mit Antikörpern gegen Oct3/4 und c-kit. Oct3/4 ist ein Transkriptionsfaktor mit hoher Sensitivität für ITGCN, Embryonalzellkarzinome und Seminome. Bei c-kit handelt es sich um einen Wachstumsfaktor-Rezeptor, der in Seminomen des Hodens und einer Reihe anderer Malignome überexprimiert ist.

Bei der Auswertung waren in 26 Hoden (51%) noch Keimzellen in verschiedenen Entwicklungsstadien nachweisbar, in einem Fall auch elongierte Spermatozyten. In 23 Fällen (45%) fand sich keine Verdickung der Basalmembran, in 18 Fällen eine leichte, in 5 Fällen eine mäßige und in 4 Fällen ein ausgeprägte Verdickung; eine Hyalinisierung wurde in einem Fall nachgewiesen.

Bei 23 Patienten zeigten sich verminderte Durchmesser der Tubuli seminiferi, bei 6 Patienten dystrophe Kalzifizierungen und bei 12 eine Leydigzellhyperplasie. In allen Präparaten lag ein interstitielles Ödem vor, eine interstitielle Fibrose in 2 und eine Pigmentierung in 3 Präparaten. ITGCNs fanden sich in der Standardfärbung in keinem Fall, bei der immunhistochemischen Aufarbeitung der 26 daraufhin untersuchten Hoden zeigte 1 Fall eine ITGCN.

## Fazit

Zumindest in dieser Patientengruppe war das Auftreten von Karzinomen bzw. Karzinom-Vorstufen in nicht deszenierten Hoden relativ gering, meinen die Autoren. Weiterhin wurden bei etwa der Hälfte dieser Hoden lebensfähige Keimzellen gefunden – vor allem bei fehlendem kontralateralem Hoden sollte die Indikation zur Orchiektomie zurückhaltend gestellt werden. Wird der Hoden nicht entfernt, muss der Patient über das ca. 2%ige Malignomrisiko informiert und zur regelmäßigen Selbstuntersuchung angehalten werden. Bei Gewebeproben aus einem nicht deszenierten Hoden sollte zum Ausschluss eines Malignoms immer eine immunhistochemische Aufarbeitung erfolgen, da mit der Standardfärbung nicht alle Fälle nachweisbar sind.

Dr. Elke Ruchalla, Trossingen

## Kommentar

## Therapieentscheidung individuell treffen



Dr. Karen Czeloth ist Fachärztin für Urologie und Andrologie am Centrum für Reproduktionsmedizin und Andrologie am Universitätsklinikum Münster

Aktuell wird bei Maldezensus testis eine Lagekorrektur vor dem Ende des 1. Lebensjahres empfohlen. Über das beste Vorgehen, wenn dies bis nach der Pubertät noch nicht erfolgt ist, herrscht Unklarheit. Bei einseitigem Hodenhochstand mit normalem Gegenhoden fällt häufig schnell die Entscheidung zur Ablatio in der Annahme, der maldeszendierte Hoden sei funktionslos und entartungsgefährdet.

### Malignitätsrisiko beim Hodenhochstand

Die Angaben für die Inzidenz von Hodentumoren bei Patienten mit Hodenhochstand sind in dem Artikel unklar dargestellt, was allerdings der tatsächlichen Datenlage entspricht. Die diesbezüglich verfügbaren Daten entstammen meist retrospektiven Studien. Selten wird darin eine genaue Unterscheidung gemacht hinsichtlich initialer Hodenlage, Vortherapie und weiteren Faktoren, die ein erhöhtes Malignitätsrisiko mit sich bringen, wie z. B. das Vorhandensein weiterer urogenitaler Fehlbildungen oder testikulärer Mikrolithiasis als Hinweise auf ein testikuläres Dysgenese-Syndrom. Frühe retrospektive Studien aus der Mitte des 20. Jahrhunderts stellten ein gegenüber der Allgemeinbevölkerung um 20–48-fach erhöhtes Risiko der Karzinomentwicklung bei Patienten mit Hodenhochstand fest. Eine deutliche Überschätzung der Risiken in diesen Studien wurde jedoch bewiesen. Modernere Studien zeigen ein ca. 4,0–5,7-fach erhöhtes Risiko [1].

### Vergebene Gelegenheit

Die Autorengruppe um Koni beschreibt hier Daten einer heute sehr seltenen und daher sehr wertvollen und zudem großen Patientengruppe von nicht therapierten

spät-postpubertären Männern mit Hodenhochstand.

Leider sind keinerlei klinische Daten über Hormon- und Fertilitätsstatus und auch nicht der genaue Zustand des Gegenhodens erfasst worden, die es erlaubt hätten, die histologischen Befunde sinnvoll einzuordnen. Somit ist das an sich sehr große Potenzial dieser Studie nicht genutzt worden.

### Einordnung der histologischen Befunde

Die Autoren beschreiben die Dicke der Basalmembran, Tubulusdurchmesser, Grad der interstitiellen Fibrose, Vorhandensein von Spermatogenese und von dystrophen Kalzifikationen, verschiedene Anzeichen der Hodendys- oder atrophie. Dabei bleiben sie in der Beschreibung rein deskriptiv, benutzen allenfalls nicht validierte eigene Einteilungen, eine Aussage bzgl. des Gesamtausmaßes pro Hoden wird nicht gemacht. Dies in Kombination mit fehlenden endokrinologischen Parametern erschwert es, die beschriebenen Ergebnisse in einen Gesamtkontext zu setzen.

### Fixierung von Hodengewebe

Die Fixierung des Materials wird im Manuskript nicht explizit genannt. Anhand der Bilder und der erkennbaren Gewebeschrumpfungartefakte ist von einer Fixierung mit Formalin auszugehen. Zur Beurteilung aller zellulärer Komponenten und insbesondere der Spermatogenese eignet sich Bouin- oder Stieve-Lösung besser, da diese – anders als Formalin – die Hodenarchitektur erhalten. Vor diesem Hintergrund ist auch die Angabe von einem interstitiellen Ödem in 100% der formalinfixierten Proben nicht zu verwerten.

### Immunhistochemie unterstützt Nachweis von TIN-Zellen

Bereits seit den 1980er-Jahren werden zusätzlich zur routinemäßigen morphologischen Beurteilung von Hodenhistologien zur Diagnostik der TIN (testikulären intraepithelialen Neoplasie) immunhistochemische Marker eingesetzt. Am etabliertesten ist hierbei die plazentare alkalische Phosphatase (PLAP). Jedoch variiert die Wahl der Marker je nach Land und Labor. Weitere Marker sind die von den Autoren genannten OCT 3/4 und CD117 (auch c-KIT genannt), zudem M2A (D2-40) und AP-2γ, wobei auch die Fixierungsmethode relevant ist: In bouin- und stievefixierten Proben ist PLAP am robustesten, in formalinfixierten OCT 3/4 [2].

In diesem speziellen Patientenkollektiv muss bedacht werden, dass all diese Marker physiologischerweise auch auf gonadalen Stammzellen in unterschiedlichen Reifungsstadien exprimiert werden können und noch nicht geklärt ist, wie sich diese Expression bei Zellen eines maldeszendierten Hodens verhalten. Daher ist in der Diagnosestellung einer TIN die Kombination der morphologischen Auffälligkeit mit entsprechender Markerpositivität entscheidend [3].

### Hodenfunktion beim Maldeszensus

#### Exokrin

Bei der Beurteilung der Spermatogenese gibt es verschiedene Scores, die helfen, neben der Qualität (Sind elongierte Spermien vorhanden?) auch die Quantität, d. h. die Ausbreitung über den Hoden zu beurteilen, so z. B. die Scores nach Johnsen oder Bergmann und Kliesch.

Auch wenn bei einem der Patienten elongierte Spermien gefunden werden konnten, die Spermatogenese also qualitativ intakt war, wird diese quantitativ sicher deutlich eingeschränkt gewesen sein.

#### Endokrin

Die in dieser Studie häufig vorhandenen Leydigzellhyperplasien in den kryptorchischen Hoden weisen nicht wie von den Autoren interpretiert auf eine Resistenz der endokrinen Funktion der Leydigzellen, also der Testosteronproduktion, hin, sondern sind im Gegenteil Resultat eines aktivierten Feedbackmechanismus und treten typischerweise bei einem Testosteronmangel auf. Eine Einschränkung der Enzymfunktion der Testosteronproduktion in den Leydigzellen bei erhöhter Temperatur, wie sie beim Hodenhochstand herrscht, ist bekannt [4].

### Orchiektomie oder Orchidopexie des spät-postpubertären maldeszendierten Hodens?

Maldeszendierte Hoden können durchaus eine endo- und exokrine Funktion besitzen oder zumindest das Potenzial dazu.

Fälle von Spermien im Ejakulat von initial azoospermen Erwachsenen mit Maldeszensus testis einige Monate oder sogar Jahre nach Orchidopexie sind bekannt (z. B. [5]).

Endokrin können maldeszendierte Hoden durchaus aktiv sein, eine Lage- und somit Temperaturkorrektur vermag jedoch zu

einer Optimierung der Testosteronproduktion führen. Die Malignitätsrate ist zudem wie auch in dieser Studie gezeigt gering.

Es stellt sich somit die Frage, ob eine wie in der vorliegenden Studie durchgeführte unkritische Orchidektomie eines maldeszendierten Hodens im Erwachsenenalter notwendig oder gerechtfertigt ist oder ob nicht eher die Orchidopexie mit gleichzeitiger Hodenbiopsie zum histologischen Nachweis oder Ausschluss eines Malignitätspotenzials dem Patienten angeboten werden sollte. Bei Azoospermie ist eine mikrochirurgische testikuläre Spermienextraktion in gleicher Sitzung sinnvoll, die ggf. nach einiger Zeit nach erfolgter Lagekorrektur wiederholt werden kann, ins-

besondere wenn die histologische Aufarbeitung eine fokal oder partiell erhaltene Spermatogenese anzeigt.

### Fazit

Bezüglich des Hodenhochstands bestehen noch viele Unklarheiten. Insbesondere bei postpubertären Patienten mit unkorrigiertem Maldeszensus sollte eine umfassende Diagnostik inklusive Endokrinologie und Spermogramm erfolgen und dann die Therapieentscheidung individuell getroffen werden.

*Dr. Karen Czeloth, Münster*

### Hodenhochstand

## Früher behandeln, Langzeitfolgen reduzieren

Der Hodenhochstand zählt zu den häufigsten urologischen Erkrankungen von Kindern: Bei etwa 3 % aller zum Termin geborenen Jungen sind ein oder beide Hoden nicht im Hodensack tastbar. Diese Entwicklungsstörung wird häufig zu spät erkannt und therapiert, warnt die Deutsche Gesellschaft für Urologie e. V. (DGU). Mit ernststen Folgen: „Wird der Hodenhochstand nicht bis zum Ende des ersten Lebensjahres behandelt, drohen Unfruchtbarkeit und ein bis zu 8-faches Risiko, später an Hodenkrebs zu erkranken“, so Prof. Raimund Stein, Vorsitzender des DGU-Arbeitskreises Kinder- und Jugendurologie. Eine Kampagne der Fachgesellschaft im Internet soll junge Eltern nun darüber aufklären.

Mit diesem Schritt geht die DGU neue Wege. „Wir wollen die modernen Formen der sozialen Interaktion nutzen und Eltern kleiner Jungen in ihren Lebenswelten abholen, um ihr Bewusstsein für Hodenhochstand zu wecken und sie über Diagnostik und aktuelle Therapieformen zu informieren“, kündigt DGU-Präsident Prof. Stephan Roth an. Gut aufgeklärte Eltern könnten wesentlich dazu beitragen, die Entwicklungsstörung frühzeitig zu erkennen, da die verschiedenen Formen ei-

ner Hodenfehlage bei den Vorsorgeuntersuchungen nicht immer zweifelsfrei zu diagnostizieren sind.

Während ein sogenannter Bauchhoden und ein Leistenhoden dauerhaft nicht im Hodensack liegen, kann ein Pendelhoden bei einer Untersuchung durchaus vom Arzt tastbar sein, aber bei Kälte oder Bewegung wieder in den Leistenkanal wandern. Ein Gleithoden lässt sich zwar herunterziehen, rutscht aber rasch wieder in die Leiste. Außerdem kann ein bei Geburt im Hodensack gelegener Hoden später wieder in den Leistenkanal aufsteigen und dort permanent liegen bleiben. „Dauerhaft können sich die Keimdrüsen aufgrund der etwas höheren Temperatur im Körperinneren nicht optimal entwickeln, bleiben in ihrem Wachstum zurück und in ihrer Funktion eingeschränkt – dies kann neben der verminderten Fortpflanzungsfunktion auch zu einer verminderten Testosteronbildung führen“, sagt Prof. Raimund Stein.

Bei einem Großteil aller betroffenen Jungen wandern die Hoden im Laufe der ersten 6 Lebensmonate von selbst in den Hodensack. Nach diesem Zeitpunkt ist ein spontanes Herunterkommen nicht mehr wahrscheinlich und eine Behandlung durch eine Operation oder eine Kombination von Hormontherapie und Operation angezeigt, damit sich die Hoden am ersten Geburtstag sicher im Hodensack befinden. Die Hormontherapie erfolgt per Nasenspray beim Säugling über einen Zeit-

### Literatur

- 1 Wood HM und Elder JS. Cryptorchidism and Testicular Cancer: separating fact from fiction. *J Urol* 2009; 181: 452–461
- 2 Oosterhuis JW, Stoop H, Dohle G et al. A pathologist's view on the testis biopsy. *Int J Androl* 2011; 34: e14–19
- 3 McLachlan RI, Rajpert-De Meyts E, Hoei-Hansen CE et al. Histological evaluation of the human testis—approaches to optimizing the clinical value of the assessment: Mini Review, *Hum Rep* 2007; 22: 2–16
- 4 Agarwal A, Hamada A, Esteves SC. Insight into oxidative stress in varicocele-associated male infertility: part 1. *Nat Rev Urol*. 2012; 9: 678–690
- 5 Matsushita K, Yamaguchi K, Li F et al. Achieved pregnancy with the delivery of a healthy child by TESE-ICSI 7 years after bilateral adult orchidopexy: a case report. *Andrologia* 2014; 46: 948–950

raum von 4 Wochen und ist in 20% der Fälle erfolgreich – je nach Lage des Hoden. Ein hoch sitzender Hoden zieht sich nach alleiniger Hormontherapie häufiger wieder in die Leiste zurück. Daher wird heute die Operation im ersten Lebensjahr geplant und beim beidseitigen Hodenhochstand vorher eine Hormontherapie empfohlen. Beim einseitigen Hodenhochstand kann unter Umständen auf eine vorherige Hormontherapie verzichtet werden.

„Durch eine sehr frühzeitige Behandlung des Hodenhochstands wird die spätere Fruchtbarkeit der Jungen verbessert und gleichzeitig das Risiko für einen späteren Hodenkrebs gesenkt. Aus diesem Grund sollten Eltern alle Vorsorgeuntersuchungen wahrnehmen, bei ihren Söhnen auf die Lage der Hoden achten, und wenn sie selbst oder die kinderärztlichen Kollegen unsicher sind, ob der Hoden richtig liegt, am besten ab dem 7. Lebensmonat einen Urologen/Kinderurologen aufsuchen“, rät DGU-Pressesprecherin Prof. Sabine Kliesch. Da das Risiko, im späteren Leben an Hodenkrebs zu erkranken auch nach angemessener Behandlung der Hodenfehlage erhöht bleibt, sollten die betroffenen Jungen ab Beginn der Pubertät regelmäßig ihre Hoden selbst abtasten und dabei auf Verhärtungen und Vergrößerungen achten.

*Nach einer Pressemitteilung (DGU)*

## World Continence Week

# Aufklärung und Unterstützung für Inkontinente

Jeder 10. Deutsche ist inkontinent: Junge wie Alte, Männer wie Frauen. Doch trotz der hohen Anzahl Betroffener geht über die Hälfte der Erkrankten aus Scham nicht zum Arzt. Daher finden in einer weltweiten Aktionswoche vom 22.–28. Juni 2015 Aufklärungs-Veranstaltungen für Patienten und Weiterbildungskurse für Ärzte statt.

Bundesweit sind derzeit über fünfzig Veranstaltungen gemeldet – bis zur WCW werden es erfahrungsgemäß über hundert sein. Hier werden Patienten bei Vorträgen über Therapien und Anlaufstellen informiert, Telefonhotlines geschaltet, ärztliche Weiterbildungen angeboten und die Öffentlichkeit sensibilisiert. Denn die Situation für Betroffene ist heikel. Einerseits leiden sie unter der Inkontinenz, andererseits zahlen die Krankenkassen immer weniger für Hilfsmittel. Hohe Zuzahlungen für die Patienten aus eigener Tasche sind nicht selten. Die Deutsche Kontinenz Gesellschaft unterstützt daher die Aktion Inkontinenzhilfe in ihrer Forderung nach einer besseren Hilfsmittelversorgung.

Wer eine eigene Veranstaltung melden möchte, kann sie per E-Mail ([info@kontinenz-gesellschaft.de](mailto:info@kontinenz-gesellschaft.de)) der Deutschen Kontinenz Gesellschaft melden. Diese führt auf ihrer Website ([www.kontinenz-gesellschaft.de](http://www.kontinenz-gesellschaft.de)) eine ständig aktualisierte Liste der Events zur WCW.

Ein besonderes Highlight erwartet die Teilnehmer der WCW dieses Jahr in Bielefeld. Dort wird die Bestsellerautorin Giulia Enders („Darm mit Charme“) über den Darm referieren. Der Darm ist nicht nur ein „unterschätztes Organ“, sondern Darmprobleme können auch eine Stuhlinkontinenz verursachen, die für die Betroffenen eine erhebliche Belastung bedeutet.

*Nach einer Pressemitteilung  
(Deutsche Kontinenz Gesellschaft)*

## Lichen sclerosus

# Inzidenz bei Harnröhrenstriktur

Die chronisch entzündliche, genitale Hauterkrankung Lichen sclerosus kann destruktive Harnröhrenvernarbungen mit konsekutiver Striktur verursachen. US-amerikanische Ärzte haben die LS-Inzidenz bei isolierter bulbärer Harnröhrenstriktur histologisch nachuntersucht. Ihre Hypothese: Die Beteiligung von LS bei Harnröhrenstrikturen ist bisher unterschätzt worden.

J Urol 2014; 192: 775–779

## mit Kommentar

Joceline S. Liu, Northwestern University Feinberg School of Medicine, Chicago/USA, et al. schlossen in ihre retrospektive Studie 70 Männer ein, bei denen zwischen 2007 und 2013 in ihrer Klinik eine Urethralplastik aufgrund einer isolierten bulbären Harnröhrenstriktur erfolgt war. Von der Studie wurden Patienten mit weniger als einem Jahr Follow-up, einem bekanntem Lichen sclerosus (LS) in der distalen penilen Urethra und des Meatus oder einem früheren Trauma der Harnröhre ausgeschlossen.

Die Gewebeproben der Strikturen wurden erneut durch einen einzelnen Urologen verblindet begutachtet. Die Diagnose eines LS wurde anhand von 5 häufigen histologischen Merkmalen gestellt, die jedoch nicht zwangsweise alle gemeinsam vorkommen mussten:

- ▶ Hyperkeratose
- ▶ Verdünnung oder Verdickung der Epidermis oder schuppenartiges Epithel
- ▶ Schwächung/Verminderung oder vakuolige Degeneration der Basalmembran
- ▶ subepitheliale Hyalinisation/Homogenisierung des dermalen Kollagens
- ▶ lichenoidale lymphozytische oder plasmazytische Infiltrate

Die männlichen Patienten waren durchschnittlich 46,5 Jahre alt (19–77 Jahre). Die durchschnittliche Länge der Harnröhrenstriktur betrug 3,5 cm (1–7 cm). 14,2% der Patienten (n=10) waren Raucher bzw. hatten in der Vergangenheit geraucht; bei 61,4% (n=43) handelte es sich um eine Rezidivstriktur, bei 4,3% war bereits eine Urethralplastik (n=3) und bei 7,1% eine Hypospadie-Korrektur in der Vergangenheit durchgeführt worden. Eine End-zu-End-Anastomose erfolgte bei 73,0% der Patienten (n=51), bei 25,7% ein dorsales und bei 1,4% ein ventrales Mundschleimhaut-Onlay.

Intraoperativ wurde bei 5 Patienten ein LS vermutet (7,1%). Bei der retrospektiven Re-Evaluation der histopathologischen Schnitte durch einen Urologen erfüllten 44,3% der Patienten die LS-Kriterien (n=31). Bei 18 Patienten war die Diagnose eines LS eindeutig (25,7%) und bei 13 wurde die Wahrscheinlichkeit für eine LS-Beteiligung durch den Pathologen als sehr hoch eingeschätzt (18,6%).

Eine Rezidiv-Striktur entwickelten 8,6% der Patienten (n=6) nach einem medianen Follow-up von 22 Monaten. Die

durchschnittliche Länge der Striktur lag bei 3,5 cm bei Patienten ohne Rezidiv und 4,3 cm bei Patienten mit einer Rezidiv-Striktur. Die LS-Inzidenz betrug bei den Patienten ohne Rezidiv 40,6% und bei Patienten mit einer Rezidiv-Striktur 83,3%. Ein Rezidiv war signifikant häufiger bei Patienten mit einer wahrscheinlichen oder gesicherten LS-Diagnose ( $p=0,04$ ).

## Fazit

Die aktuelle Studie zeigt in der retrospektiven histopathologischen Re-Evaluation eine hohe Inzidenz von Lichen sclerosus bei isolierter bulbärer Harnröhrenstriktur. Nach Aussage der Autoren könnte die LS-Inzidenz bei isolierten bulbären Harnröhrenstrikturen deutlich höher sein als bisher angenommen.

Dr. Antonie Post, Burgstetten

## Kommentar

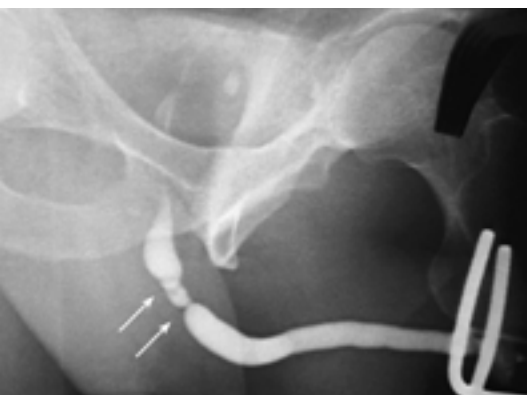## Lichen sclerosus bisher wenig verstanden



PD Dr. Stefan Tritschler ist Oberarzt an der Urologischen Klinik und Poliklinik der LMU München

Die vorliegende Studie ist deshalb interessant, weil sie das bisherige Verständnis des Lichen sclerosus infrage stellt. So sind wir bisher davon ausgegangen, dass der Lichen der Harnröhre eine vom Meatus ausgehende und kontinuierlich nach proximal fortschreitende Erkrankung ist. Dieses Konzept steht im Widerspruch zu den Schlussfolgerungen, welche die Autoren aus dieser Arbeit ziehen.

Sollten sich die Erkenntnisse dieser Arbeit bewahrheiten, so hätten wir eine Erklärung dafür, warum wir so viele „idiopathische“ Strikturen diagnostizieren müssen, insbesondere in der bulbären Harnröhre. Außerdem würde ein Befall der bulbären Harnröhre mit Lichen sclerosus erklären können, warum bei Onlay-Plastiken die



Bulbäre Harnröhrenstrikturen im RUG (Pfeile) (Bild: Gillitzer R. Retrogrades Urthrogramm (RUG). In: Thüroff JW, Hrsg. Urologische Differenzialdiagnose. 2., vollständig überarbeitete und aktualisierte Aufl. Stuttgart: Thieme; 2007).

langfristigen Ergebnisse mit Penishaut-Grafts schlechter sind als die Mundschleimhaut-Grafts [1]. Denn eine schlüssige Erklärung dieses Phänomens steht bislang aus, und die Penishaut kann im Gegensatz zur Mundschleimhaut nach so einer Rekonstruktion von einem Lichen befallen werden [2].

Allerdings werfen die Schussfolgerungen dieser Arbeit auch Fragen auf: Zunächst einmal muss man konstatieren, dass die histologische Diagnose des Lichen sclerosus den Pathologen offensichtlich vor erhebliche Schwierigkeiten stellt. Im klinischen Alltag wurde in dieser Serie die Diagnose erheblich seltener gestellt als nachträglich in der Review-Pathologie. Das zeigt, wie unscharf und unspezifisch diese histologische Diagnose ist, die nun anhand von 5 morphologischen Kriterien (die nicht immer alle präsent sein müssen!) gestellt wird. Je mehr dieser Kriterien nachweisbar sind, desto „sicherer“ wird die Diagnose des Lichen sclerosus.

Aber wird denn dabei tatsächlich eine eigenständige, spezifische Entität diagnostiziert? Oder handelt es sich dabei nicht doch vielmehr um eine histologisch-morphologische „Endstrecke“ unterschiedlicher entzündlicher Reize?

Und wir müssen uns fragen, ob es sinnvoll ist, eine histologische Diagnose stellen zu wollen, bei der sich 2 Pathologen derartig häufig uneinig sind.

Das könnte man nur bejahen, wenn sich aus dieser Diagnose auch eine Konsequenz ergäbe. Und so eine Konsequenz könnte ja nur sein, dass man auf die Verwendung von Haut-Grafts bei der Rekonstruktion verzichtet und anstatt dessen Mundschleimhaut verwendet.

Sieht man sich allerdings die Ergebnisse der Urethroplastiken dieser Arbeit an, so stellt man fest, dass 5 der 6 Rezidive nun gerade bei Patienten nach einer Mundschleimhaut-Onlay-Plastik aufgetreten sind. Die Autoren berichten zwar, dass die

Rezidive signifikant häufiger beim Vorliegen eines Lichen sclerosus auftraten und suggerieren somit eine Kausalität. Allerdings sind diese Rezidive an der proximalen und distalen Anastomose der Onlay-Plastik aufgetreten, in keinem Fall ist das gesamte Onlay zugrunde gegangen. Ist daher das Rezidiv nicht vielmehr einem technischen Problem bei der Urethroplastik geschuldet? Denn wir kennen das Problem der Rezidivengen im Bereich der Anastomosenecken als chirurgisch-technisches Problem bei nicht ausreichend weiter Inzision der Urethra oder bei inadäquater Anpassung des Onlays in den urethralen Defekt [3]. Die Argumentation der Autoren ist hier nicht schlüssig.

Und wir müssen zur Kenntnis nehmen, dass ja der Lichen sclerosus, wie wir ihn am Präputium, der Glans und der distalen Urethra kennen, eine fortschreitende Erkrankung ist. Sollte nun diese Erkrankung auch bei isolierten bulbären Strikturen eine kausale Rolle spielen (In der vorliegenden Studie betrifft das 44% der Patien-

ten!), so muss erklärt werden, warum das Phänomen einer spontan fortschreitenden Vernarbung mit Längenzunahme der Enge beim Lichen zwar bei penoglandulären Strikturen, nicht aber bei bulbären Engen klinisch zu beobachten ist.

Die Arbeit ist interessant, weil sie wieder einmal deutlich macht, wie wenig wir den Lichen sclerosus verstanden haben. Aber mich überzeugt das Konzept des isolierten Lichen als Ursache für bulbäre Striktu-

ren nicht, und ich bin mir nicht sicher, ob die Vernarbungen, die man in einer bulbären Striktur findet, tatsächlich das Label „Lichen sclerosus“ verdienen.

*PD Dr. Stefan Tritschler, München*

#### Literatur

- 1 Barbagli G, Kulkarni SB, Fossati N et al. Long-term followup and deterioration rate of anterior substitution urethroplasty. *J Urol* 2014; 192: 808–813

2 Levine LA, Strom KH, Lux MM. Buccal mucosa graft urethroplasty for anterior urethral stricture repair: evaluation of the impact of stricture location and lichen sclerosus on surgical outcome. *J Urol* 2007; 178: 2011–2015

3 Barbagli G, Guazzoni G, Palminteri E, Lazzeri M. Anastomotic fibrous ring as cause of stricture recurrence after bulbar onlay graft urethroplasty. *J Urol* 2006; 176: 614–619

## Epididymitis

# Häufiger als gedacht

Eine Epididymitis ist bei akuten Hodenschmerzen neben einer Hodentorsion oder Hydatidentorsion eine weitere zu bedenkende Differenzialdiagnose. Über demografische und klinische Faktoren, die mit einer akuten Epididymitis in Zusammenhang stehen, ist dabei wenig bekannt. US-amerikanische Mediziner haben Daten dazu zusammengetragen.

*J Urol* 2014; 192: 1203–1207

### mit Kommentar

Eine Epididymitis ist eine relativ häufige Ursache von akuten Hodenschmerzen. So das Ergebnis der Ärzte um Jeffrey Redshaw, die retrospektiv Krankenakten eines pädiatrischen notfallmedizinischen Zentrums ausgewertet haben.

Einbezogen wurden alle Fälle mit nachgewiesener Epididymitis bzw. Epididymo-Orchitis, die zwischen 1992 und 2012 behandelt worden waren. Eine klinisch nachgewiesene Epididymitis war definiert als Schwellung, Verhärtung und Druckschmerzhaftigkeit des Nebenhodens, sonografische Kriterien waren die Vergrößerung des Nebenhodens mit vermehrter Perfusion.

Insgesamt 252 diagnostizierte Fälle einer Epididymitis innerhalb von 21 Jahren wurden in die Studie einbezogen. Das mittlere Alter der Kinder lag bei 10,9 Jahren, der Altersgipfel bei 11 Jahren. Im Median betrug die Zeit zwischen Symptombeginn und Vorstellung im Zentrum 5 Tage, aber immerhin jeder 3. Junge (34%) wies seit mehr als 1 Woche bestehende Beschwerden auf. Bei mehr als einem Viertel der Patienten (27,4%) handelte es sich um ein wiederholtes Ereignis, wobei

die Dauer zwischen Ersterkrankung und Rezidiv zwischen 2 Wochen und 60 Monaten betrug, meistens lag sie zwischen 2 und 6 Monaten.

Eine sonografische Untersuchung war bei 165 Jungen durchgeführt worden, in 144 Fällen stand der Befund in Einklang mit der klinischen Diagnose einer Epididymitis. Ergebnisse von Urinuntersuchungen waren bei 79 Jungen verfügbar, ein pathologischer Befund fand sich bei 25. Urinkulturen waren bei 38 Jungen angelegt worden, mit 7 positiven Fällen, am häufigsten wurden *E. coli* und Enterokokken nachgewiesen.

Ein Miktionscysturogramm (MCU) war bei 34 Jungen angefertigt worden und zeigte anatomische Auffälligkeiten bei 9. Dabei handelte es sich am häufigsten um einen vesikoureteralen Reflux oder einen vergrößerten Utriculus prostaticus. Von 23 Patienten lag sowohl eine Urinkultur als auch ein MCU vor, hierbei zeigten 6 MCUs einen pathologischen Befund. Vier der 6 Kinder mit pathologischem MCU hatten auch eine positive Urinkultur (66,7%, relatives Risiko 5,67). Es konnte kein Nachweis einer Assoziation von Alter

(> oder < 1 Jahr) und positivem MCU nachgewiesen werden. Eine rezidierte Epididymitis war mit einem positiven MCU-Befund invers korreliert.

Anamnestisch fiel auf, dass die Symptomatik bei 23 Patienten zum Zeitpunkt starker körperlicher Aktivität auftrat. Die Jungen in dieser Gruppe waren  $13,4 \pm 2,6$  Jahre alt und keiner hatte eine positive Urinanalyse oder -kultur oder ein pathologisches MCU.

Ein aktueller Harnwegsinfekt oder rezidivierende Harnwegsinfekte in der Anamnese bestanden bei 20 Jungen, andere möglicherweise auslösende Faktoren umfassten neurogene Blase, Traumata, chirurgische Eingriffe (Hypospadiekorrektur) oder die Vorgeschichte einer Purpura Schönlein-Henoch oder eines viralen Infekts.

### Fazit

Epididymitiden treten am häufigsten kurz vor der Pubertät auf, im Säuglings- und Kleinkindalter sind sie eine Seltenheit, so die Autoren. Rezidive sind mit etwa 27% sehr viel häufiger als angenommen – Urologen sollten die Familien über dieses Risiko aufklären, und weitere Studien zum Nachweis prädisponierende Faktoren sind erforderlich. Dabei scheint aber ein Rezidiv nicht mit einer erhöhten Rate auffälliger Befunde im MCU verbunden, eher im Gegenteil, obwohl die untersuchten Fallzahlen zu gering sind, um endgültige Schlüsse daraus zu ziehen. Die routinemäßige Empfehlung, bei einer Rezidiv-Epididymitis ein MCU anzufertigen, scheint aber aus ihren Zahlen auch nicht begründbar, so die Autoren weiter. Eine positive Urinkultur dagegen geht mit einem erhöhten Risiko von pathologischen Ergebnissen im MCU einher.

*Dr. Elke Ruchalla, Trossingen*

## Kommentar

## Umfang der diagnostischen Abklärung unklar



Dr. Olaf A. Brinkmann ist Chefarzt der Klinik für Urologie und Kinderurologie am St. Bonifatius Hospital Lingen

Das sogenannte akute Skrotum – die schmerzhafte Schwellung eines Skrotalfaches meist mit Rötung und Überwärmung – ist eine relativ häufige Notfallsituation in der Kinderurologie. Dabei sollte eine Hodentorsion von einer akuten Epididymitis (AE) und einer Torsion der Appendix testis bzw. epididymis abgegrenzt werden.

Die Häufigkeit des Anteils der AE im Rahmen dieses Notfallgeschehens variiert zwischen 10 und 71% in retrospektiven Studien der letzten 30 Jahre. Trotz dieses gut bekannten Krankheitsbildes ist bzgl. der Ätiologie bei pädiatrischen Patienten wenig gesichert. Spezifische Risikofaktoren oder ein Konsensus bzgl. des erforderlichen Umfangs der diagnostischen Abklärung sind ebenso nicht gesichert. Vor diesem Hintergrund scheint die o. g. Publikation recht hilfreich sein zu können.

Die aktuelle Arbeit von Redshaw et al. zur AE betrachtet das eigene Krankengut über 21 Jahre und bezieht dabei 252 Patienten ein. Die Grundlage der Diagnosestellung ist lediglich basiert auf einer klinischen Tastuntersuchung. Angesichts einer Erkrankung, die dann zumeist ambulant behandelt wird, liegt genau hierin auch die Schwäche der Arbeit.

### Sicherheit der Sonografie zur Frage der AE

Nach klinischer Diagnosestellung war eine (absichernde) Ultraschalluntersuchung nur bei 165/252 Jungen (65,5%) nachvollziehbar. Diese zeigte nur bei 87,3% der untersuchten Jungen die typische sonografische Befundkonstellation einer Nebenhodenschwellung mit vermehrter Durchblutung.

### Weitergehende Laboruntersuchungen

Zum Thema der Blutuntersuchungen oder Fieber finden sich keine Angaben. Bzgl. der Urinuntersuchungen waren bei 79/252 Patienten (31,3%) Befunde nachvollziehbar. Im Urin wurde nur bei 25/79 Jungen eine Harnwegsinfektion nachgewiesen, wobei die Urinkulturen nur bei 7 der 38 (21%) angelegten Urinkulturen im Gesamtkollektiv einen Erregernachweis erbrachten. In diesen Fällen fand sich relativ häufig eine Harntraktanomalie, was aber angesichts der sehr geringen Fallzahl nicht überbewertet werden sollte.

Auch wenn diese Analyse somit erfreulich ehrlich mit den Primärdaten umgeht, können damit hinsichtlich der empfehlenswerten über die klinische Untersuchung hinausgehenden Untersuchungen und deren Wertigkeit nur sehr begrenzt Aussagen gemacht werden.

### Altersgipfel der AE um 11 Jahre

Festzuhalten ist, dass der Altersgipfel dieser Erkrankung um das 11. Lebensjahr  $\pm$  4 Jahre liegt und somit dem Alter der beginnenden Pubertät zugeordnet wird. Damit scheinen anatomische Fehlbildungen gemessen an anderen Faktoren von untergeordneter ätiologischer Bedeutung zu sein.

### Hohe Rezidivneigung der AE im Kindes-/Jugendalter

Ein Viertel der Jungen wies im Follow-up mindestens eine weitere AE auf, wobei die Latenz überwiegend 2–6 Monate betrug. Betroffene und Eltern sollten hierüber aufgeklärt werden.

Nach der Lektüre der Analyse und der Diskussion erscheint die alleinig klinisch basierte Diagnosestellung der AE fraglich, denn die Autoren räumen ein, dass einige AE abakterielle Entzündungen des Nebenhodens als Folge einer retorquierten Verdrehung des Appendix des Hodens oder Nebenhodens oder des Hodens selbst gewesen sein könnten.

Ratsam erscheint zur Absicherung der Diagnose einer AE neben der Anamnese und der klinischen Diagnose in der aktuellen Zeit: eine Ultraschalluntersuchung der Hoden einschließlich der Bewertung der Durchblutungsverhältnisse und eine Urinuntersuchung. In unserer Klinik ist die Kontrolle der Entzündungsparameter im Blut ebenso verpflichtend.

Dr. Olaf A. Brinkmann, Lingen

## PREFERE-Studie

## Urologen appellieren für stärkere Akzeptanz

Deutschlands Urologen bringen es auf den Punkt: Eine der wichtigsten Studien zur optimalen Behandlung von Prostatakrebs gerät ins Wanken, weil nicht genügend betroffene Männer an ihr teilnehmen.

Die von Deutscher Krebshilfe und Krankenkassen finanzierte PREFERE-Studie soll als größte deutsche Therapiestudie zum lokal begrenzten Niedrig-Risiko-Prostatakarzinom wissenschaftlich-klinisch klären, welche der 4 gängigen Behandlungsvarianten der bessere Therapieweg ist. Die Deutsche Gesellschaft für Urologie e.V. (DGU) unterstützt die Studie, für die 7000 Teilnehmer mit der Diagnose „frühes Prostatakarzinom“ vorgesehen sind.

Aktuell liegt die Zahl der Studienpatienten, die sich in ihrer Behandlung einer Zufallsauswahl unterwerfen, weit hinter den Erwartungen zurück. „Die Planung der Rekrutierungszahlen war viel zu optimistisch“, sagt Prof. Oliver Hakenberg, der gegenwärtig auch ein Akzeptanzproblem der Studie sieht. Der DGU-Generalsekretär weiter: „7000 Männer in 4 Jahren in die Studie einzuschließen ist eine gigantische Zahl, die so nicht zu erreichen ist. Wir brauchen einen deutlich längeren Atem für dieses große Projekt.“

Seit knapp einem Jahr läuft die aktive Rekrutierung für die 2013 aufgelegte PREFERE-Studie, mehr als 2000 Männer wurden dafür bisher gescreent, aber nur gut 200 wurden in die Studie eingeschlossen. „Insbesondere die Geldgeber der Studie sind enttäuscht“, so Prof. Hakenberg. Er sieht eine Ursache für die schleppende Rekrutierung auch darin, dass es „manchen Männern nur schwer zu vermitteln ist, dass eine zufällige Zuteilung zu einem Therapiearm nach wissenschaftlichem Kenntnisstand sinnvoll sein kann“.

Die 4 Behandlungsoptionen beim lokal begrenzten Prostatakrebs sind die radikale Prostatektomie (operative Entfernung der Prostata), die perkutane Strahlentherapie (Bestrahlung von außen), die Low-Dose-Brachytherapie (Bestrahlung von innen mittels implantierter Seeds) und Active Surveillance (aufmerksame Beob-



achtung). Nach abermaliger Kontrolle der Diagnose und eingehender Beratung können PREFERE-Studienpatienten maximal 2 der 4 Behandlungsvarianten ablehnen, bevor sie nach dem Zufallsprinzip einer der verbleibenden Therapiealternativen zugeordnet werden. In der Regel sind es die niedergelassenen Urologen, die Prostatakrebs-Patienten über die 4 leitlinien-gerechten Therapiemöglichkeiten sowie über die Studie informieren.

Die DGU hat die PREFERE-Studie von Anfang an nachhaltig unterstützt und be-worben. DGU-Generalsekretär Prof. Oliver Hakenberg appelliert an alle Urologen, stärker zur Akzeptanz der Studie beizutragen und Patienten über dieses Studienangebot zu informieren. Bestehende Hemmschwellen könnten durch intensive Information überwunden werden. Auch Strahlentherapeuten sollten infrage kommende Männer stärker für die Studie interessieren. „Die Anstrengungen, dieses große Studienprojekt zum Laufen zu bekommen, müssen im Interesse aller betroffenen Männer deutlich vorangetrieben werden. Nur durch derartige Studien kann evidenzbasiert die optimale Behandlung künftiger Patienten geklärt und medizinischer Fortschritt erzielt werden“, so Prof. Hakenberg.

*Nach einer Pressemitteilung (DGU)*

## Inkontinenz

# Gewichtsreduktion unterschätzt

Inkontinenz ist eine Erkrankung, die nicht auf eine einzige Ursache zurückgeführt werden kann. Entsprechend viele Behandlungsmöglichkeiten stehen den Fachleuten zur Verfügung. Doch eine Behandlungsmethode, die ohne Medikamente, Skalpell und Hilfsmittel auskommt, wird immer noch zu wenig gewürdigt: die dauerhafte Gewichtsabnahme.

Besonders bei älteren Frauen, die mäßig bis stark übergewichtig sind (BMI >25), tritt eine Harninkontinenz häufiger auf als bei normalgewichtigen Frauen. Wissenschaftliche Untersuchungen ergeben allerdings, dass eine Gewichtsreduktion auch signifikante Auswirkungen auf die Inkontinenz hat.

Prof. Axel Haferkamp, 1. Vorsitzender der Deutschen Kontinenz Gesellschaft und Direktor der Klinik für Urologie und Kinderurologie am Universitätsklinikum Frankfurt: „Studien der University of California in San Francisco belegen, dass bei stark übergewichtigen Frauen eine Gewichtsreduktion von 16% zu 60% weniger Inkontinenzepisoden führten, eine Gewichtsreduktion von 8% noch 6 Monate später die Häufigkeit des unwillkürlichen Harnverlusts um fast 50% reduzierte.“

In einer weiteren Untersuchung an der Harvard Medical School konnte sogar ein Zusammenhang zwischen der Art der Inkontinenz und Übergewicht sowie Hüftumfang hergestellt werden: Während Übergewicht allgemein mit Drang- oder Mischinkontinenz korrespondiert, besteht ein Zusammenhang zwischen erhöhtem Hüftumfang und Belastungsinkontinenz.

Prof. Axel Haferkamp betont jedoch, dass die Diät von Fachleuten begleitet werden sollte. Denn wenn eine Ernährungsumstellung ohne Beratung durchgeführt wird, leidet oft auch die Trinkmenge – besonders bei Inkontinenzpatienten. In der Annahme, eine verringerte Flüssigkeitszufuhr wirke sich positiv auf die Inkontinenz aus, wird hier an Flüssigkeit gespart. Bei einer verminderten Zufuhr von Flüssigkeit kann zudem eine Verstopfung gefördert werden.

Eine professionelle Begleitung der Gewichtsreduktion kann auch den individuellen Einsatz von Heiltees steuern, denen eine unterstützende Wirkung nachgesagt wird. Nach Erkenntnissen von Ernährungswissenschaftlern können Johanniskraut, Hopfenzapfen und Baldrian entspannend auf die Blase wirken. Goldrutenkraut oder Kürbiskernsamen können eine entkrampfende und entzündungshemmende Wirkung haben und eine tiefgreifende Ernährungsumstellung positiv unterstützen. Besonders sinnvoll ist eine fachmännische Begleitung auch für den dauerhaften Erfolg der Gewichtsreduktion. Daher übernehmen die Krankenkassen häufig auch die Kosten für eine Ernährungsberatung zumindest anteilig.

## Literatur beim Verfasser

*Nach einer Pressemitteilung  
(Deutsche Kontinenz Gesellschaft)*

## Urologen-Kongress

## 67. DGU-Kongress demonstriert Vielfalt

Urologen behandeln nicht nur Prostataerkrankungen – vor allem diese Botenschaft will der Präsident der Deutschen Gesellschaft für Urologie e.V. (DGU) vom 67. Kongress der medizinischen Fachgesellschaft, der vom 23. bis 26. September 2015 im Hamburger Congress Center (CCH) stattfindet, nach außen tragen. Unter dem Motto „Urologie umfasst mehr“ stellt Prof. Stephan Roth den immanenten urologischen Therapieauftrag der alters- und geschlechterübergreifenden Behandlung von Nieren-, Blasen- und Genitalerkrankungen in den Fokus. Auf dem weltweit drittgrößten Urologenkongress werden rund 7000 internationale Fachbesucher und renommierte Wissenschaftler, darunter Nobelpreisträger Prof. Harald zur Hausen, erwartet.

„Selbstverständlich behandeln wir den urologisch erkrankten Mann – aber auch für urologisch erkrankte Frauen und Kinder sind Urologen die primären Ansprechpartner“, sagt DGU- und Kongresspräsident Prof. Stephan Roth. Entsprechende Schwerpunkte setzt der Direktor der Klinik für Urologie und Kinderurologie am Helios Klinikum Wuppertal auf dem Kongressprogramm: bei den gutartigen funktionellen urologischen Erkrankungen der Frau, wie der Belastungsinkontinenz, der Kinder- und Jugendurologie und dem geschlechterübergreifenden Problem der Nykturie. Parallel dazu startet die DGU in diesen Tagen eine Aufklärungs-Kampagne zum Hodenhochstand bei Jungen im Internet. Urologische Krebserkrankungen von Prostata, Harnblase, Nieren und Hoden sind wie immer selbstverständlicher Bestandteil des wissenschaftlichen Kongressprogramms. „Wir therapieren in der Urologie nahezu 25% aller Krebserkrankungen in Deutschland“, betont Prof. Roth. Insgesamt werden in Hamburg in mehr als 100 Einzelveranstaltungen wissenschaftliche Erkenntnisse in Diagnostik und Therapie aller Kerngebiete der Urologie diskutiert. Mit Spannung wird u.a. einer ersten Präsentation der S3-Leitlinie zum Harnblasenkarzinom entgegengesehen.

Mit Nobelpreisträger Prof. Harald zur Hausen wird einer der bedeutendsten deutschen Mediziner und Verfechter der HPV-Impfung, auch für Jungen, auf dem

67. Urologen-Kongress sprechen. In ihrer historischen Ausstellung widmet sich die DGU 25 Jahre nach der deutschen Wiedervereinigung diesem Jubiläum.

Traditionell richtet die Fachgesellschaft unter dem Dach ihrer Jahrestagung einen Pflegekongress für die urologischen Assistenz- und Pflegeberufe aus. Vorgestellt wird dort unter anderem ein neues Weiterbildungsmodul der Akademie der Deutschen Urologen. Ab 2015 sollen Mitarbeiter aus Praxen und Kliniken zu „Assistenten für Urologische Kontinenztherapie“ geschult werden. „Nur wenn wir künftig definierte diagnostische und therapeutische Verfahren als delegationsfähige Leistung erbringen, werden wir eine qualifizierte urologische Versorgung in der Breite der Bevölkerung auch in Zeiten des demografischen Wandels erhalten und verbessern können“, erklärt Prof. Roth.

Auch das obligate berufspolitische Forum der DGU und des Berufsverbands steht auf der Agenda. Auf der begleitenden Industrieausstellung werden im CCH rund 160 Unternehmen innovative Medizinprodukte und -technik vorstellen. Wie üblich ehrt die DGU auch in Hamburg verdiente Autoritäten des Faches und fördert mit der Vergabe wissenschaftlicher Preise den urologischen Nachwuchs.

Die interessierte Öffentlichkeit ist auf dem Urologen-Kongress ebenfalls herzlich willkommen: Das traditionelle Patientenforum klärt über urologische Erkrankungen bei Männern und Frauen auf. Im Rahmen der Schüler-Aktion „Werde Urologin/Urologe für einen Tag“ erhalten Hamburger Oberstufenschülerinnen und -schüler Gelegenheit zur Berufsorientierung.

Die kostenfreie Kongress-App „DGU 2015“ informiert ab August über das komplette Programm der Jahrestagung, die wie im Vorjahr bei der Organisation auf Nachhaltigkeit setzt. Mit einem Benefiz-Lauf sollen die Jugendarbeit in Wuppertal (Junior-Universität) und die Obdachlosenhilfe in Düsseldorf („Ordensgemeinschaft der Armen Brüder des heiligen Franziskus“) unterstützt werden.

*Nach einer Pressemitteilung (DGU)*

## Ausschreibung

## C.E. Alken-Preis 2015

Die C.E. Alken-Stiftung fördert die klinische und experimentelle Forschung auf dem Gebiet der Urologie, indem sie jährlich auf diesem Gebiet ausgezeichnete deutschsprachige Wissenschaftler und Kliniker zum Vortrag einlädt und einen Preis für hervorragende wissenschaftliche Arbeiten verleiht.

Der C.E. Alken-Preis umfasst die Urkunde, eine Dotierung von 10 000 SFr. und die Berechtigung zur Teilnahme an den regelmäßigen, jährlichen Preisträgersitzungen. Der Preis kann geteilt werden.

Die Vergabe des Preises erfolgt durch den Beirat der C.E. Alken-Stiftung an Wissenschaftler und Kliniker, die zur Einreichung ihrer Unterlagen aufgefordert wurden oder ihre Unterlage aufgrund der Ausschreibung einreichen.

Die Unterlagen, eine hervorragende Arbeit oder Präsentation, das Schriftenverzeichnis mit der Auflistung der Impactfaktoren und ein Curriculum vitae sind **bis zum 30. September** des Jahres elektronisch an untenstehende Email oder als CD an untenstehende Adresse zu senden:

*Herrn Prof. H. Danuser  
Klinik für Urologie Klinik  
Luzerner Kantonsspital  
6000 Luzern 16, Schweiz*

*Email: [hansjoerg.danuser@bluewin.ch](mailto:hansjoerg.danuser@bluewin.ch)*

Über die Zuerkennung des Preises entscheidet der Beirat der C.E. Alken-Stiftung. Der Rechtsweg ist ausgeschlossen.

*Nach einer Pressemitteilung  
(C.E. Alken-Stiftung)*

## Spina bifida

# Nachweis von Plexusschäden in der MRT

Bei Patienten mit Spina bifida liegt in den meisten Fällen eine neurogene Blasenentleerungsstörung vor, die unbehandelt die Prognose der Betroffenen stark einschränkt. Die frühzeitige Diagnose ist daher von Bedeutung, um weitere neurologische Schädigungen zu verhindern, aber die komplexe und hochgradig variable Anatomie im Bereich des Plexus sacralis macht dessen nicht invasive Beurteilung schwierig. Parameter der Diffusions-Tensor-MRT, die die Diffusion der Wassermoleküle im Gewebe darstellt, könnten das jetzt ermöglichen, wie Wieke Haakma und Kollegen berichten.

J Urol 2014; 192: 927–933

## mit Kommentar

Die Diffusions-Tensor-MRT (DT-MRT) des Plexus sacralis bei Patienten mit Spina bifida zeigt deutliche anatomische und funktionelle Veränderungen im Vergleich zu gesunden Kontrollpersonen. Zu diesem Ergebnis kamen die niederländischen Wissenschaftler, die 10 Kinder mit Spina bifida im Alter zwischen 8 und 16 Jahren mit Myelomeningocele zwischen L5 und S2 in ihre Observationsstudie aufgenommen haben. Zehn neurologisch unauffällige Erwachsene dienten als Kontrollgruppe.

Die Untersuchungen erfolgten im 3-T-M von L4 bis zum Beckenboden, beurteilt wurden

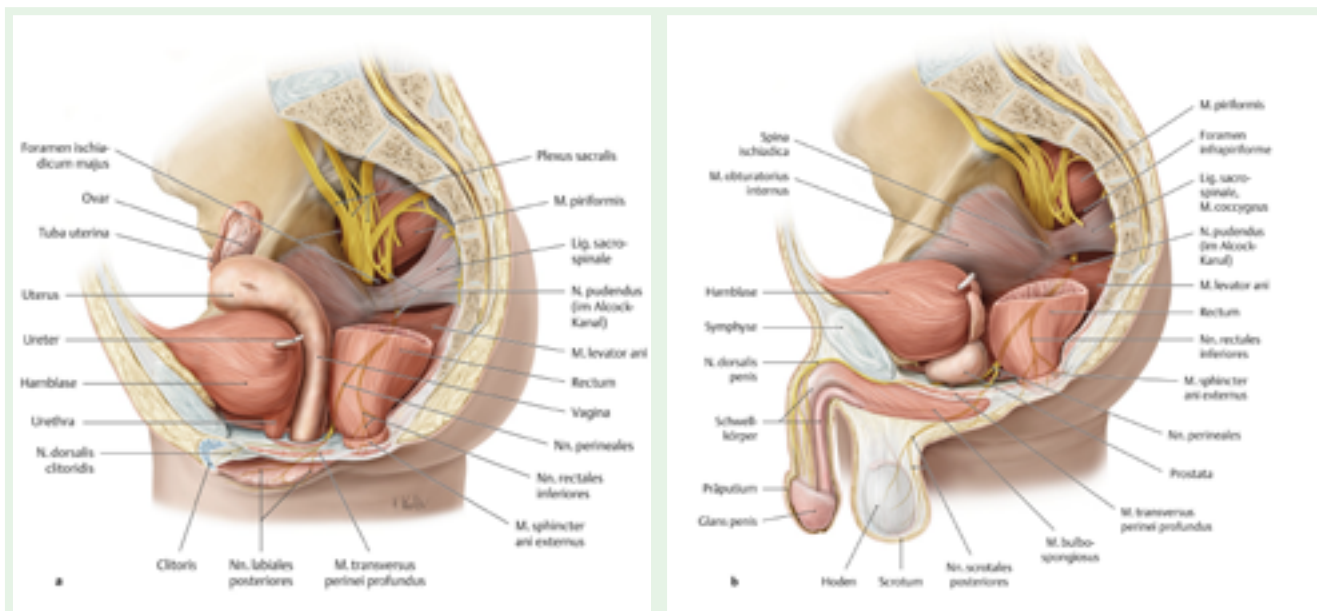
- ▶ der gesamte Plexus im Verlauf (Traktografie)
- ▶ fraktionale Anisotropie (FA) als Maß für die anatomische Integrität der weißen Substanz
- ▶ axiale Diffusivität (AD – Wasserdiffusion entlang der Faserrichtung) als Maß für die Unversehrtheit der Axone

- ▶ radiale Diffusivität (RD – Diffusion senkrecht zum Faserverlauf) als Hinweis auf Schäden der Myelinscheiden
- ▶ mittlere Diffusivität (MD) als Durchschnitt der Eigenwerte

## Desorganisierte Plexusstrukturen darstellbar

Die Auswertung der 3-dimensionalen Traktografie ergab bei allen 10 Patienten asymmetrische und desorganisierte Plexusstrukturen im Vergleich zu den Kontrollen. Bei 2 Patienten konnten die Nerven auf Höhe von L5 nicht rekonstruiert werden, obwohl sie auf den anatomischen T2-gewichteten Aufnahmen sichtbar waren. S4 und S5 ließen sich weder bei Patienten noch bei Kontrollen visualisieren. Die Verbindung mit der Cauda equina war bei den Spina-bifida-Patienten vor allem auf Höhe des Defekts nur schwer zu lokalisieren, bei den Gesunden war das in allen Fällen gut möglich.

Die Diffusionsparameter zeigten (gepoolt für rechte und linke Seite) auf Höhe von L4 vergleichbare Werte in beiden Gruppen. Ab Höhe L5 fanden sich nach kaudal bis S3 dann jedoch signifikant geringere Werte der MD und ebenso der AD und der RD, als Hinweise auf strukturelle Schäden der betroffenen Fasern.



Verlauf des N. pudendus und des N. coccygeus bei der Frau und beim Mann. a Sagittalschnitt durch ein weibliches Becken, Ansicht von links lateral; b Sagittalschnitt durch ein männliches Becken, Ansicht von links lateral (Bild: Wesker KH. In: Schünke M, Schulte E, Schumacher U. Prometheus. Lematlas der Anatomie. Kopf, Hals und Neuroanatomie. 3.Aufl. Stuttgart: Thieme; 2012).

**Fazit**

Die DT-MRT könnte ein neues Verfahren sein, den Plexus sacralis bei Patienten mit Spina bifida darzustellen und pathologische Veränderungen der Nervenstrukturen deutlich zu machen, meinen die Autoren. Auch wenn wegen der geringen Zahl der Patienten weitere Studien notwendig sind, zeichnet sich doch die Möglichkeit ab, durch die Korrelation von Daten der 3-dimensionalen Anatomie, der Traktografie und der Diffusionsparameter mit den zugehörigen klinisch-neurologischen Befunden die Diagnostik bei diesen Patienten zu verbessern. Weiterhin könnte das Verfahren auch bei anderen neurologischen Erkrankungen von Nutzen sein, ebenso bei der Lokalisierung von Nerven vor Implantation eines Schrittmachers zur sakralen Neuromodulation.

Dr. Elke Ruchalla, Trossingen

**Kommentar**

## Neue diagnostische Möglichkeiten



Dr. Sophia Müller  
Institut für klinische  
Radiologie am Universitätsklinikum München



Prof. Dr. Birgit Ertl-Wagner ist Oberärztin  
am Institut für klinische  
Radiologie am Universitätsklinikum München

Die Studie von Haakama und Kollegen zur Darstellung des Plexus sacralis mit der Diffusions-Tensor-Bildgebung (Diffusion Tensor Imaging – DTI) ist ein wichtiger Schritt in Richtung einer genaueren Diagnostik der Nervenfaserschädigung bei Kindern mit Spina bifida. Die Beurteilung des Plexus sacralis bei Kindern mit Spina bifida in der Magnetresonanztomografie

(MRT) ist noch immer eine große Herausforderung.

Einige Fragestellungen, beispielsweise nach einer Wiederanheftung von Konus oder Kaudafasern an die Meningen des dorsalen Spinalkanals nach initialer operativer Mobilisierung (Re-Tethering) sind auch heute noch MR-morphologisch schwer zu beantworten. Eine Weiterentwicklung der Untersuchungsmethoden ist wichtig, um die Diagnostik zu verfeinern und so die Entwicklung verbesserter und individualisierter Behandlungskonzepte zu ermöglichen.

Insgesamt ist die Darstellung peripherer Nerven mit der DTI ein sehr junges Forschungsgebiet, das jedoch insbesondere bei der Untersuchung des Plexus brachialis bereits interessante und vielversprechende Ergebnisse geliefert hat [1].

Die Darstellung des Plexus sacralis und des Nervus pudendus mit einer DTI-basierten Faserdarstellung ist eine innovative Methode, die erstmalig 2012 an einem gesunden Kollektiv beschrieben wurde [2]. Haakama und Kollegen bedienen sich dieser neuen Methode, um Läsionen des Plexus sacralis bei Kindern mit Spina bifida und neurogener Blasenstörung zu untersuchen. Eine Stärke dieser Studie ist die Anwendung einer innovativen Methode auf ein klinisch relevantes Patientengut.

Leider wurde in der Studie nur eine relativ kleine Stichprobe von 10 Patienten zwischen 8 und 16 Jahren untersucht. Zudem bestand das Kontrollkollektiv aus Erwachsenen und war nicht alterskorreliert. In weiterführenden Studien wäre ein Vergleich mit altersentsprechenden Kontrollen wichtig, weil in der vorliegenden Studie ein Teil der beschriebenen Effekte auch durch den Altersunterschied und die damit verbundene unterschiedliche Reifung der Nervenfasern verbunden sein könnte.

Zudem sind die genauen Symptome der Patienten sowie die Ausprägung ihrer Befunde nicht aufgeführt. So wären beispielsweise Informationen über Voroperationen sowie begleitende Veränderungen wie Chiari-II-Malformationen, Hydrozephalus, Syringohydromyelie oder Diastematomyelie, interessant. Insbesondere in Anbetracht der kleinen Stichprobe könnte eine große Variabilität der Befunde die Interpretierbarkeit der Ergebnisse einschränken.

Auch die Tatsache, dass die Ergebnisse nicht für multiples Testen korrigiert wurden, schränkt die statistische Aussagekraft ein.

Auch bleibt unklar, warum zwar einige Parameter der Faserintegrität, wie die axiale, radiale und mittlere Diffusivität, signifikante Gruppenunterschiede aufwiesen, sich die fraktionale Anisotropie jedoch zwischen den Gruppen nicht signifikant unterschied. Zudem liefert die Studie zwar Gruppenunterschiede in der Faserintegrität, eine Korrelation zu klinischen Symptomen wurde jedoch nicht durchgeführt. Um eine klinische Relevanz zu erlangen, wäre jedoch genau diese Korrelation zwischen Symptomatik und Nervenfaserintegrität in der DTI essenziell.

Während die vorläufigen Ergebnisse der reduzierten Faserintegrität des Plexus sacralis bei Kindern mit Spina bifida durchaus erfolgversprechend sind, stellt die Darstellung des Nervus pudendus selbst noch eine größere Herausforderung dar. Da die Methode selbst bei gesunden Erwachsenen nur in 4 von 10 Fällen den Nervus pudendus zuverlässig darstellen konnte [2], scheint sie für die Feindiagnostik des Nervs bei Kindern derzeit noch nicht geeignet.

Die DTI-basierte Darstellung des Plexus sacralis bei Kindern mit Spina bifida hingegen ist eine vielversprechende, neue Methodik, die jedoch weiterer Entwicklung und Forschung bedarf und daher zumindest in naher Zukunft noch nicht in die klinische Routine Einzug finden wird.

Dr. Sophia Müller, Prof. Dr. Birgit Ertl-Wagner, München

**Literatur**

- 1 Vargas MI, Viallon M, Nguyen D et al. Diffusion tensor imaging (DTI) and tractography of the brachial plexus: feasibility and initial experience in neoplastic conditions. *Neuroradiology* 2010, 52, 237–245
- 2 van der Jagt PK, Dik P, Froeling M et al. Architectural configuration and microstructural properties of the sacral plexus: a diffusion tensor MRI and fiber tractography study. *Neuroimage* 2012, 62, 1792–1799

## Blasenekstrophie

## Neuer Erbfaktor entdeckt

Ein interdisziplinäres Forscherteam unter Federführung des Bonner Universitätsklinikums hat ein Gen entdeckt, das mit einer seltenen Erkrankung in Zusammenhang steht. Es erhöht die Wahrscheinlichkeit, dass sich der Harntrakt während der embryonalen Entwicklung nicht richtig ausbildet. Die Ergebnisse wurden im Fachjournal „PloS Genetics“ publiziert.

Seit Jahren untersucht der Kinderarzt PD Dr. Heiko Reutter vom Institut für Humanogenetik und der Abteilung für Neonatologie und Pädiatrische Intensivmedizin des Universitätsklinikums Bonn die genetischen Ursachen der klassischen Blasenekstrophie. Schon während der Embryonalentwicklung kommt es zu Fehlbildungen – von der Harnblase bis zum gesamten Harntrakt. Die Folgen sind häufig Harn-

wegsinfekte, Inkontinenz, Nierenschäden und Beeinträchtigungen der Sexualität. Von der seltenen Erkrankung ist etwa eines von 20000 Neugeborenen betroffen, sie zählt zu den schwersten Fehlbildungsformen aus diesem Spektrum. „Damit stellt die angeborene klassische Ekstrophie der Harnblase eine enorme Herausforderung in der medizinischen Versorgung der Betroffenen und ihrer Familien dar“, sagt Dr. Reutter.


Die genetischen Ursachen der seltenen Erkrankung lagen bislang im Dunkeln. Forscher des Universitätsklinikums Bonn konnten in den vergangenen 10 Jahren mit der Selbsthilfegruppe Blasenekstrophie/Epispadie e.V. und führenden Kinderurologen und Kinderchirurgen in Deutschland die weltweit größte Patientengruppe gewinnen. Die Wissenschaftler isolierten von insgesamt 210 Patienten aus Blutproben die Erbinformation und verglichen sie mit einer Kontrollgruppe gesunder Personen. Die Forscher erfass-

ten mit automatisierten Analyseverfahren jeweils mehr als 700000 genetische Marker, die gleichmäßig über die DNA verteilt sind. Bei der Auswertung mit biostatistischen Methoden ergab sich ein klarer Zusammenhang mit einem veränderten Gen: ISL1 (5q11.1), das sich auf dem Chromosom 5 befindet. „Damit wurde erstmals überhaupt ein Gen im Zusammenhang mit dieser Erkrankung identifiziert“, sagt Prof. Michael Ludwig vom Institut für Klinische Chemie und Klinische Pharmakologie des Universitätsklinikums Bonn.

Weitere Untersuchungen sollen zeigen, welche bislang unentdeckten Gene eine Rolle bei der Entstehung der Erkrankung spielen. Für die Fortsetzung der Studien suchen die Wissenschaftler noch Probanden. Interessierte können sich direkt per E-Mail an Dr. Reutter wenden: reutter@uni-bonn.de.

Nach einer Pressemitteilung  
(Universität Bonn)

## Buchbesprechung



### Uroonkologie

Rübben, Herbert

Berlin, Heidelberg: Springer; 6. Auflage 2014, ISBN 978-3-642-35031-3

Das Buch „Uroonkologie“ von Professor Herbert Rübben gilt als Standardwerk der urologischen Onkologie. Die neu erschienene 6. Auflage besticht durch ihr klares, schlicht gehaltenes Layout. Didaktisch gelungen ist der Aufbau der Oberkapitel beginnend mit „Begleitung des Patienten in der Uroonkologie“ über „Grund-

lagen der Behandlung der Uroonkologie“ bis hin zu „Tumoren im Erwachsenenalter“ sowie „Tumoren des Kindes- und Jugendalters“. Eine praxisnahe Sprache trägt zum Verständnis bei und vereinfacht das Lesen. Zur Veranschaulichung der Thematik dienen die insgesamt 196 Illustrationen. Die Tabellen, Graphen und Schemata sind strukturiert und fassen das Wesentliche für den onkologisch tätigen Urologen zusammen.

Die Informationen zu den einzelnen Tumorerkrankungen sind sehr umfangreich und deren Diagnostik und Therapieansätze jeweils detailliert beschrieben. Allerdings wäre im Bereich der Chemotherapie die Auflistung eines vollständigen Regimes im zeitlichen Verlauf für jede Tumorentität wünschenswert, um eine schnelle Umsetzung in die Praxis zu ermöglichen. Der Leser erhält neben den Grundlagen in Molekularbiologie ebenso Informationen über den Forschungsstand der jeweiligen Tumorentität. Hier ist anzumerken, dass sich die

Forschung aufgrund modernster Technik rapide weiterentwickelt und es kaum möglich ist, mit Erscheinung einer Buchausgabe weiterhin auf dem aktuellsten Stand der Forschung zu sein. Somit erscheint die Erwähnung wissenschaftlichen Detailwissens, v.a. die Auflistung von molekularen Targets, die sich lediglich im präklinischen Gebrauch oder einzelnen klinischen Studien befinden, nicht sinnvoll. Aktuelle Forschungsergebnisse mögen zwar für den wissenschaftlich tätigen Urologen von Interesse sein, beim Kliniker mag diese regelrechte Informationsflut jedoch zu Irritationen führen. Stattdessen wäre es hilfreich, die europäischen und amerikanischen Leitlinien prägnant herauszuarbeiten, an welchen sich der Uroonkologe dann rasch orientieren könnte.

Als weiterer potenzieller Kritikpunkt ist das Kapitel „Moderne Bildgebung“ zu nennen. Hier finden sich ausführliche Beschreibungen zu diagnostischen Mitteln, u.a. der Sonografie, die zum Basisrepertoire des Urologen gehört und deren Stellenwert dementsprechend nicht extra diskutiert werden muss. Gleiches gilt für alle gängigen modernen Bildgebungsverfahren, da diese dem onkologisch tätigen Urologen bekannt sein dürften.

Abschließend ist festzuhalten, dass der klinische Bezug zwar stellenweise optimierbar ist, es sich bei dem Buch jedoch zweifellos um ein wertvolles und konkurrenzloses Nachschlagewerk für jeden onkologisch tätigen Urologen handelt.

Dr. Claudia Janßen, Mainz

## Teilnehmer gesucht

## Studie zur First-Line-Therapie beim Low-Risk-PCa



Die „Prospektive Phase-II-Studie zur fokalen Therapie (Hemiablation) der Prostata durch Hochintensiven fokussierten Ultraschall (HIFU) bei Patienten mit Eignung zur Active Surveillance“ (AP 68/11) richtet sich an Patienten mit einseitigem Prostatakarzinom, die sich für eine Active Surveillance qualifizieren, diese jedoch ablehnen.

Im Rahmen dieser prospektiven Phase-II-Studie soll die Machbarkeit der fokalen Therapie (Hemiablation) der Prostata mittels HIFU untersucht werden. Neben dem primären Endpunkt der Einleitung einer sekundären Therapie nach 2 Jahren sollen Nebenwirkungen, Lebensqualität, psychische Belastung und Sicherheit als sekundäre Endpunkte untersucht werden. Die Diagnostik des lokalen Tumorstadiums mittels leitliniengerechter Biopsie der Prostata wird durch Einsatz des multiparametrischen MRTs unter standardisierter Befundung mittels PIRADS-Score erweitert.

Die Studie ist für alle die Patienten von Relevanz, die nach Erfüllung der Einschlusskriterien (in Anlehnung an die PREFERE-Studie) einerseits eine Active Surveillance ablehnen und andererseits mögliche Folgen der Übertherapie einer radikalen Therapie vermeiden wollen.

Bitte entnehmen Sie Ein- und Ausschlusskriterien der **Tab.1**. Die in **Tab.2** gelisteten Zentren freuen sich über Zuweisungen von geeigneten Patienten. Wenden Sie sich dazu bitte an den Leiter der Studie PD Dr. R. Ganzer, Klinik und Poliklinik für Urologie der Universität Leipzig, oder eines der beteiligten Zentren. In **Abb.1** ist die bisherige Rekrutierung in der Studie dargestellt – es ist geplant, die Rekrutierung bis Ende 2015 abzuschließen.

H. Rexer, Geschäftsstelle der AUO

Korrespondenz:  
Frau H. Rexer, MeckEvidence  
Seestr. 11, 17252 Schwarz  
AUO@MeckEvidence.de

Tab.1 Ein- und Ausschlusskriterien

Einschlusskriterien	Ausschlusskriterien
Patienten mit Alter > 18 Jahre	Vorausgegangene Therapie des Prostatakarzinoms, wie Bestrahlung, Hormontherapie inkl. bilaterale Orchiektomie und plastische Orchiektomie
Bioptisch gesichertes Prostatakarzinom	Voroperationen von Prostata und Urethra innerhalb der letzten 6 Monate (TUR-Prostata, Harnröhrenschlitzung, Blasenhalsschlitzung)
Klinisches Stadium T1c–T2a	Einnahme von 5-Alpha-Reduktasehemmern (Finasterid oder Dutasterid) innerhalb der letzten 6 Monate
PSA ≤ 10 ng/ml	Rektumstenose
Gleason-Score ≤ 7a (3+4)	Akuter Harnwegsinfekt
Einseitiger Tumorbefall	Akute Blutgerinnungsstörung
Anteil tumorbefallener Stenzen an der Gesamtzahl der entnommenen Stenzen < 30% und größter zusammenhängender Tumorherd < 5mm	Latexallergie
Höhe der zu behandelnden peripheren Zone der Prostata im TRUS: ▶ ≤ 30mm bei Behandlung mit Ablathern Integrated Imaging ▶ ≤ 40mm bei Behandlung mit Focal One	Teilnahme an einer anderen klinischen oder pharmakologischen Studie während der letzten 30 Tage
Kein Hinweis auf signifikantes Karzinom der Gegenseite im multiparametrischen MRT (definiert als PIRADS-Score 4 und 5)	
Dicke der Rektumwand < 6 mm im TRUS	
Bereitschaft des Studienteilnehmers, an allen Follow-up-Visiten teilzunehmen (während 24 Monaten)	

Tab.2 Teilnehmende Zentren

Zentrum	Kontakt
Fürth	PD Dr. A. Blana, Tel. 0911/75 80-13 51, Andreas.Blana@klinikum-fuerth.de
Heidelberg	PD Dr. S. Pahernik, Tel. 06221/56-63 21, sascha.pahernik@med.uni-heidelberg.de
Leipzig	PD Dr. R. Ganzer, Tel. 0341/971-76 84, roman.ganzer@medizin.uni-leipzig.de
Magdeburg	Prof. Dr. M. Schostak, Tel. 0391/67-15 036, martin.schostak@med.ovgu.de
Regensburg	PD Dr. H.-M. Fritsche, 0941/782-0, hmfritsche@web.de

