

Effektive Chelattherapie bei Eisenüberladung – Deferasirox bindet freies Eisen und verbessert das Überleben



Bei Patienten mit β -Thalassämie oder myelodysplastischen Syndromen (MDS), die auf regelmäßige Bluttransfusionen angewiesen sind, kann es zu einer Eisenüberladung kommen. Durch eine kontinuierliche Therapie mit dem oralen Eisenchelator Deferasirox kann das überschüssige, toxische freie Eisen aus dem Körper entfernt und das Gesamtüberleben verbessert werden.

Die Eisenhomöostase ist auf zellulärer und systemischer Ebene komplex reguliert [1]. Dabei spielt das in der Leber gebildete Peptidhormon Heparin eine Schlüsselrolle. Heparin bindet an das Exportprotein Ferroportin und verhindert dadurch die Eisenausschüttung aus dem Darm und aus den Eisenspeichern des retikuloendothelialen Systems (RES). Erkrankungen, die mit einer verminderten Heparin-Synthese einhergehen, können zu einer Eisenüberladung führen, berichtete Prof. Martina Muckenthaler, Heidelberg. Eine Eisenüberladung kann entweder genetisch bedingt sein, wie z. B. bei der hereditären Hämochromatose, oder Folge einer ineffektiven bzw. dysplastischen Erythropoese wie im Rahmen von β -Thalassämie oder MDS sein. Bedingt durch die verminderte Heparin-Synthese steigen die Eisenausschüttung aus dem Duodenum und die Eisenausschüttung aus den Makrophagen des RES. Dadurch kommt es zur Anreicherung von Eisen in verschiedenen Organen, v. a. in Herz, Leber und endokrinen Organen. Zusätzlich werde die Eisenüberladung dadurch verstärkt, dass die Patienten zur Behandlung der Anämie häufige Bluttransfusionen benötigen, gab Muckenthaler zu bedenken.

Folgen einer Eisenüberladung

Eisen ist essenziell für den Sauerstofftransport und -austausch, die mitochondriale Atmungskette, die Biosynthese von Hämoglobin und eisenhaltigen Proteinen, die DNA-Synthese und -Reparatur und für das Zellwachstum. Überschüssiges freies Eisen, das nicht an Transport- und Speicherproteinen gebunden ist, kann vom Körper nicht aktiv ausgeschieden werden. Aufgrund seiner starken Reaktivität kann freies Eisen toxisch sein und über die Bildung reaktiver Sauerstoffspezies (ROS) zu Lipidperoxidation, Protein-denaturierung, DNA- und mitochondrialen Schäden führen, berichtete Prof. Norbert Gattermann, Düsseldorf. Zudem besteht aufgrund einer zunehmenden Anreicherung von Eisen in der Leber, im Herzen, in den endokrinen Organen und im Knochenmark die Gefahr einer Schädigung des jeweiligen Organs [2, 3]. Zu den klinisch relevanten Konsequenzen einer Eisenüberladung gehören Herzinsuffizienz, Arrhythmien, Hepatopathien, Diabetes mellitus, Wachstumsretardierung, Hyperthyreose und Hypogonadismus [2] sowie eine Verkürzung des Gesamtüberlebens [3].

„Die wichtigste Ursache der Eisenüberladung bei Erkrankungen der Erythropoese ist die chronische Transfusionsbehand-

lung“, konstatierte Gattermann. Patienten, die wegen MDS oder β -Thalassämie wiederholte Transfusionen benötigen, seien einem besonders hohen Risiko für eine Eisenüberladung ausgesetzt. Jedes Erythrozytenkonzentrat (EK) belastet den Organismus mit 200–250 mg Eisen. „Mit einer Blutkonserve bekommt der Patient eine Halbjahresration an Eisen“, unterstrich der Experte. So erhalte bspw. ein MDS-Patient bei moderater Transfusionsbedürftigkeit 2 EK pro Monat, bei starker Transfusionsbedürftigkeit 4 EK pro Monat. Im Verlauf von 4 bzw. 2 Jahren werden diesen Patienten insgesamt 100 EK zugeführt, was also einer Eisengesamtmenge von mind. 20 g entspricht – ein Vielfaches des normalen Gesamtkörper Eisens von etwa 3–4 g. Die so induzierte sekundäre Eisenüberladung ist potenziell lebensbedrohlich [4]. Außerdem haben viele MDS-Patienten schon vor der ersten Transfusion eine Eisenüberladung, da durch die ineffektive Blutbildung die duodenale Eisenaufnahme steigt. Infolge der hohen Serumeisenskonzentration wird das Transportprotein Transferrin überlastet. „Das nicht an Transferrin gebundene Eisen ist redox-aktiv und membran-durchgängig, aber es ist auch chelier-

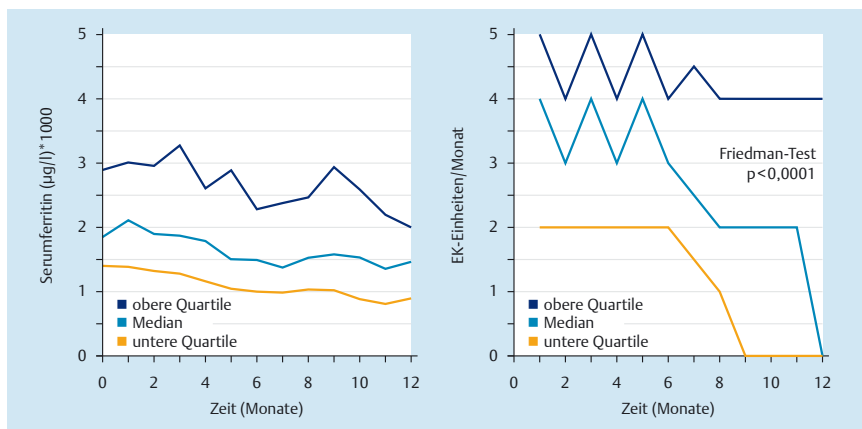


Abb. 1 GIMEMA-MDS0306-Studie: Deferasirox bei transfusionsabhängigen Patienten mit MDS; mod. nach [8].

bar“, erläuterte Gattermann. Da viele MDS-Patienten über 70 Jahre alt sind und oft schon Herzkrankheiten haben, ist die Beseitigung des Eisens aus den Herzmuskelzellen durch eine effektive Eisenchelationsbehandlung besonders wichtig.

Deferasirox: Eisenchelator mit günstigem Nutzen-Risiko-Profil

Die umfangreichen und teilweise lebensbedrohlichen Schädigungen der verschiedenen Organe sind die Rationale für eine medikamentöse Eisenchelation. Das Ziel der Therapie ist es, die Ferritin-Werte auf < 1000 ng/ml und die Lebereisenkonzentration auf Werte $\leq 4,5$ mg/g Trockengewicht zu senken [5]. Mit Deferasirox (Exjade®) stehe ein effektiver, gut verträglicher und oral zu verabreichender Eisenchelator zur Verfügung, berichtete Prof. Holger Cario, Ulm. Das Präparat ist der einzige Eisenchelator, der 24 Stunden wirksam ist und daher 1 × tgl. eingenommen werden kann [2, 6]. Die Substanz fördert die Eisenelimination vorwiegend über die Fäzes [6]. Deferasirox kann zur Behandlung der transfusionsbedingten Eisenüberladung sowohl bei Patienten mit β -Thalassämie major als auch bei anderen Anämien eingesetzt werden (z.B. MDS, Myelofibrose und aplastische Anämie). Die Wirksamkeit und Sicherheit der Substanz wurden in der prospektiven, multizentrischen EPIC®-Studie bei 1744 Patienten mit transfusionsbedingter Eisenüberladung, darunter 341 MDS-Patienten, nachgewiesen [7]. Nach einem Jahr Deferasirox sank das mediane Serumferritin bei den MDS-Patienten um 253 ng/ml ($p=0,0019$) [7]. Die Ergebnisse der prospektiven, multizentrischen Studie GIMEMA MDS0306 bei 152 transfu-

sionsabhängigen MDS-Patienten untermauern den klinischen Nutzen des Eisenchelators [8]. Nach 1 Jahr Deferasirox sank das mediane Serumferritin von 1966 auf 1475 ng/ml ($p < 0,0001$) (Abb. 1). Gleichzeitig nahm der Transfusionsbedarf ab.

In einer Langzeitstudie mit 23 transfusionsabhängigen β -Thalassämie-Patienten verringerte Deferasirox den mittels kardiovaskulärer T2*-Magnetresonananz (CMR)-Technik quantifizierten kardialen Eisengehalt nach 5 Jahren deutlich gegenüber Studienbeginn ($p=0,0001$) und verbesserte damit die Herzfunktion [9]. Sechs der insgesamt 23 Patienten hatten zu Studienbeginn eine kardiale Eisenüberladung ($T2^* < 20$ ms). Nach 5 Jahren normalisierte sich das myokardiale T2* bei jedem dieser Patienten. Bei den übrigen 17 Patienten, die zu Baseline einen normalen kardialen Eisengehalt ($T2^* > 20$ ms) aufwiesen, wurde durch die Gabe von Deferasirox eine Eisenablagerung im Herzen verhindert [9].

Adäquates Therapiemanagement

Wichtig ist, dass alle zur Verfügung stehenden Möglichkeiten zur Sicherstellung einer hohen Therapieadhärenz genutzt werden, damit die Patienten die Eisenchelationstherapie kontinuierlich fortsetzen. Die Initialdosis beträgt 20 mg/kg/d, die Maximaldosis 40 mg/kg/d [6]. Zu Therapiebeginn können gastrointestinale Beschwerden auftreten, die durch eine einschleichende Dosierung verringert werden können und sich bei fortgesetzter Therapie zurückbilden. Die Tageshöchstdosis richtet sich nach dem individuellen Transfusionsbedarf und dem Therapieziel (Stabilisierung der Eisenkonzentration

oder Reduktion des Körpereisens). Um das Ausmaß der Eisenüberladung zu ermitteln, sollten 1 × im Monat die Serumferritin-Werte bestimmt werden [6].

Fazit für die Praxis

Eine Eisenüberladung – verursacht durch eine verstärkte Eisenresorption oder durch regelmäßige Transfusionsbehandlungen bei Patienten mit MDS oder β -Thalassämie – kann durch die toxische Wirkung von freiem Eisen schwerwiegende Organschädigungen auslösen. Überschüssiges Eisen lässt sich durch den oralen Chelator Deferasirox aus dem Körper entfernen. Daher sei es wichtig, eine Eisenüberladung frühzeitig zu erkennen und durch eine effektive Eisenchelationstherapie zu behandeln, resümierte Cario.

Literatur

- 1 Hentze MW et al. Cell 2010; 142: 24–38
- 2 List AF et al. J Clin Oncol 2012; 30: 2134–2139
- 3 Cario H et al. Klin. Pädiat 2010; 222: 399–406
- 4 Gattermann N, Rachmilewitz ES. Ann Hematol 2011; 90: 1–10
- 5 Musallam KM, et al. Haematologica 2011; 96: 1605–1612
- 6 Fachinformation Exjade®; Stand November 2014
- 7 Cappellini MD et al. Haematol 2010; 95: 557–566
- 8 Angelucci E et al. Eur J Haematol 2014; 92: 527–536
- 9 Cassinero E et al. 56th Annual Meeting of the American Society of Hematology (ASH), San Francisco, USA, 6.–9. December 2014; Abst. 2693

EPIC: Evaluation of Patients' Iron Chelation with Exjade®

Impressum

Blickpunkt Medizin zur Zeitschrift TumorDiagnostik & Therapie, 36. Jahrgang, Heft 4, Juni 2015
Der Blickpunkt Medizin erscheint außerhalb des Verantwortungsbereichs der Herausgeber der Zeitschrift TumorDiagnostik & Therapie.

Berichterstattung: Abdol A. Ameri, Weidenstetten
Redaktion: Katsiaryna Sazonava, Stuttgart
Joachim Ortleb, Stuttgart

Titelbild: Fotolia – Blickfang
Eine Sonderpublikation unterstützt von Novartis Pharma GmbH, Nürnberg.

Für Angaben über Dosierungsanweisungen und Applikationsformen kann vom Verlag keine Gewähr übernommen werden. Jeder Benutzer ist angehalten, durch sorgfältige Prüfung der Beipackzettel der verwendeten Präparate und ggf. nach Konsultation eines Spezialisten festzustellen, ob die dort gegebene Empfehlung für Dosierung oder die Beachtung von Kontraindikationen gegenüber der Angabe in dieser Beilage abweicht. Eine solche Prüfung ist besonders wichtig bei selten verwendeten Präparaten oder solchen, die neu auf den Markt gebracht worden sind. Jede Dosierung oder Applikation erfolgt auf eigene Gefahr des Benutzers.

© 2015 Georg Thieme Verlag KG, 70469 Stuttgart