

# Ungewöhnliche therapeutische Anwendungen von Botulinumtoxin

## Uncommon Indications for Botulinum Toxin Therapy

### Autor

F. J. Erbguth

### Institut

Klinik für Neurologie, Klinikum Nürnberg - Paracelsus Medizinische Privatuniversität

### Schlüsselwörter

- Botulinumtoxin
- Therapie
- ungewöhnliche Indikationen
- Off-Label-Indikationen
- Justinus Kerner

### Key words

- botulinum toxin
- therapy
- uncommon indications
- off-label indications
- Justinus Kerner

### Zusammenfassung

Die muskellähmende Wirkung von Botulinumtoxin wurde in den 80er Jahren zunächst bei kraniocervikalen Dystonien und beim Spasmus hemifacialis eingesetzt und 1993 in Deutschland zur Therapie zugelassen. Weitere Zulassungen – nicht für alle Toxine in gleicher Weise – folgten für Spastik, infantile Zerebralparese, axilläre Hyperhidrose, chronische Migräne und überaktive Blase. Darüber hinaus ist eine Vielzahl von ungewöhnlichen Indikationen realisiert worden – von der Wundheilungsstörung und unterschiedlichsten Drüsensekretionsstörungen über neuropathische Schmerzen bis hin zur Depression. Allerdings wurden viele ungewöhnliche Indikationen lediglich auf kasuistischer Basis oder offenen Serien beschrieben und beruhen auf einem niedrigen Evidenzniveau.

### Einleitung

Mit den ersten Studien zur erfolgreichen therapeutischen Muskellähmung durch Botulinumtoxin bei krankhaften kraniocervikalen Muskelverkrampfungen schien das Indikationsspektrum im Wesentlichen „abgesteckt“ zu sein. Nach der Zulassung der „klassischen“ Indikationen Blepharospasmus, rotatorischer Torticollis und Spasmus hemifacialis 1993 in Deutschland wurden jedoch weitere Indikationen erarbeitet und zugelassen. Nicht für alle Toxine in gleicher Weise bestehen weitere Zulassungen in Deutschland für Spastik, infantile Zerebralparese, axilläre Hyperhidrose, chronische Migräne und überaktive Blase. Zunächst wurde die Wirkung von Botulinumtoxin bei der quergestreiften Muskulatur, dann auch bei glatter Muskulatur und dem autonomen Nervensystem angewandt. Später wurde noch eine Vielzahl innovativer Indikationen meist kasuistisch erprobt, die auf den ersten Blick ungewöhn-

### Abstract

Botulinum toxin was initially used for its muscle-paralyzing action first in craniocervical dystonia and hemifacial spasm in the 80s and was licensed for therapy of these conditions in Germany in 1993. Other approvals – not for all toxins in the same way – followed for spasticity, cerebral palsy, axillary hyperhidrosis, chronic migraine, and overactive bladder. In addition, it has been used to treat a variety of unusual indications– from wound healing, various disturbances of secretory glands and neuropathic pain through to depression. However, its efficacy in many unusual indications has been described only in case reports or open series and the level of evidence is low.

lich erscheinen, weil sie sich auf indirekte oder noch unbewiesene Wirkmechanismen von Botulinumtoxin beriefen. Solche Indikationen reichen von Schmerzen z.B. bei chronischer Migräne, über Depressionen oder Wundheilungsproblemen bis hin zu malignen Tumoren. Die Erfahrungen der letzten 30 Jahre der lokalen Injektionen mit Botulinumtoxin lassen erwarten, dass noch weitere ungewöhnliche Indikationen zu erwarten sind. Aus historischer Perspektive ist es interessant, dass bereits der deutsche Arzt und romantische Dichter Justinus Kerner (1768–1862) als Erstbeschreiber des Botulismus über vielfältige und ungewöhnliche therapeutische Indikationen des von ihm als „Wurstgift“ bezeichneten Toxins spekulierte und dabei an jegliche Formen neuronaler Hyperexzitationen dachte. Kerner vermutete bspw. eine Wirksamkeit von Botulinumtoxin beim „Wahnsinn“ – gemeint waren damit auch affektive Psychosen, bei Magen- und

### Bibliografie

DOI <http://dx.doi.org/10.1055/s-0035-1545279>  
 Akt Neurol 2015; 42: 105–111  
 © Georg Thieme Verlag KG  
 Stuttgart · New York  
 ISSN 0302-4350

### Korrespondenzadresse

**Prof. Frank J. Erbguth**  
 Klinikum Nürnberg - Paracelsus  
 Medizinische Privatuniversität  
 Neurologie  
 Breslauer Straße 201  
 Nürnberg  
 90471  
[frank.erbguth@klinikum-nuernberg.de](mailto:frank.erbguth@klinikum-nuernberg.de)

Darmkrämpfen, aber auch bei der Wundheilung und nicht zuletzt bei Cerumen [1].

In der folgenden Übersicht soll das Spektrum ungewöhnlicher therapeutischer Möglichkeiten mit Botulinumtoxin umrissen werden.

### Zulassungssituation in Deutschland

Bei den dargestellten ungewöhnlichen Indikationen handelt es sich naturgemäß um nicht zugelassene – also sogenannte „Off-Label“ – Indikationen. Für diese kann nur unter engen Voraussetzungen eine Kostenerstattung durch die gesetzlichen Krankenkassen erfolgen, wie sie im Wesentlichen im Urteil des Bundessozialgerichts vom 19.03.02 (Az.: B1 KR 37/00R) zusammengefasst sind. Eine Kostenerstattung ist demnach dann möglich, wenn

1. es um die Behandlung einer schwerwiegenden (lebensbedrohlichen oder die Lebensqualität auf Dauer nachhaltig beeinträchtigenden) Erkrankung geht,
2. keine andere Therapie verfügbar ist und
3. aufgrund der Datenlage die begründete Aussicht besteht, dass mit dem betreffenden Präparat ein Behandlungserfolg (kurativ oder palliativ) erzielt werden kann.

In Deutschland sind 4 Toxine (3 Typ-A-Präparate und ein Typ-B-Präparat) zur Therapie zugelassen. Die FDA hat diesen Toxinen 2009 generische Bezeichnungen gegeben, nämlich

- ▶ OnabotulinumtoxinA (= Botox®),
- ▶ IncobotulinumtoxinA (= Xeomin®),
- ▶ AbobotulinumtoxinA (Dysport®) und
- ▶ RimabotulinumtoxinB (= Neurobloc®).

Im Februar 2013 wurde in einem mit den BfArM und der EMA abgestimmten „Rote Hand Brief“ durch den Hersteller des einzigen zugelassenen Botulinumtoxin-B-Präparates (Rimabotulinumtoxin B) darauf hingewiesen, dass das Präparat – wie auch die gesamte Substanzklasse – nur bei zugelassenen Indikationen verwendet werden dürfte.

### Zunehmende Bedeutung von Botulinumtoxin in Wissenschaft und Medien: zwischen molekularen Mechanismen und Injektionen bei „High Heels“

Im Jahr 1987 – als der Autor eine erste therapeutische Injektion mit Botulinumtoxin durchführte – waren in PubMed 113 wissenschaftliche Publikationen zum Stichwort „Botulinumtoxin“ verzeichnet. Im Jahr 2014 hatte sich diese Zahl verachtfacht und betrug 891. Dabei sind auch erst in diesen letzten 25 Jahren die wegweisenden Publikationen zu den molekularen Mechanismen der Wirkung des Toxins erschienen. Mittlerweile sind über 50 therapeutische Indikationen berichtet und teilweise etabliert worden [2] (☉ Tab. 1). Der weltweite jährliche Umsatz für Botulinum-Neurotoxine wurde 2013 auf 2.8 Milliarden US-Dollar veranschlagt. In den Medien sind besonders „ungewöhnliche Indikationen“ für Botulinumtoxin ein beliebtes Thema und so berichtete bspw. die „Berliner Zeitung“ anlässlich der Berlinale am 7. Februar 2013 über – so die Überschrift – „Zehen-Botox gegen High-Heel-Schmerz“ und das Magazin „Fokus“ widmete in seiner Ausgabe 36/2008 unter der Überschrift „Die heilsame Giftspritze“ mehrere Seiten dem umfangreichen und wachsenden Spektrum der Indikationen.

### Molekulares Engineering von Botulinumtoxin zu ungewöhnlichen Therapiezielen

Die 3 Domänen der Botulinum-Neurotoxine – die Bindungs- und Translokationsdomäne der schweren 100-Kd-Kette und die katalytischen Domäne der leichten 50-Kd-Kette – können als Grundlage für unterschiedliche Proteinchimären dienen, mit denen gänzlich neue Therapieoptionen denkbar sind. Entsprechende Studien sind im Gang. So kann etwa die katalytische Komponente von Botulinumtoxin an andere Bindungs- und Translokationsproteine gebunden werden, um dann in andere als neuronale Zellen – bspw. Tumorzellen oder endokrine Zellen – eingeschleust zu werden und dort endosomal zelluläre Mechanismen zu blockieren. Umgekehrt können an die schwere Bildungs-/Translokationsdomäne von Botulinumtoxin andere Proteine als die katalytische leichte Kette verbunden werden, um andere – z. B. neuroprotektive – Moleküle im Sinne eines „Trojaners“ in neuronale Zellen einzuschleusen [3].

### Ungewöhnliche Indikationen mit muskelrelaxierendem Wirkprinzip

#### Dystonie und Spastik

Obwohl alle zugelassenen Toxin-A-Präparate streng genommen nur für den rotatorischen Torticollis und den Blepharospasmus zugelassen sind, werden auch alle anderen Formen fokaler und segmentaler Dystonien im Kopf- und Halsbereich – einschließlich des dystonen Tremors und des Meige-Syndroms (s. u.) – injiziert. Dazu gehören auch andere Dystonien im Gesicht bspw. bei der Lippendystonie bei Bläsern, bei oromandibulären Dystonien, Zungendystonien, Dystonien der Kiefermuskulatur und des Larynx [4,5]. An den Extremitäten sind sämtliche Lokalisationen von dystonen oder spastischen Verkrampfungen jedweder Ursache injizierbar – zugelassen sind für mehrere Präparate die Arm-/Handspastik nach Schlaganfall und seit 2014 hat OnabotulinumtoxinA als erstes Botulinumtoxin-Produkt die Zulassung zur Behandlung einer fokalen Spastizität des Fußgelenks bei erwachsenen Schlaganfallpatienten erhalten.

Am Rumpf werden sowohl bei Spastik, axialer Dystonie oder auch dystoner Kamptokormie Injektion mit Botulinumtoxin vorgenommen. Die Grenzen der Behandelbarkeit dystoner und spastischer Muskelverkrampfungen bestehen dort, wo,

- ▶ zu viele bzw. zu große Muskelgruppen in das spastische oder dystone Syndrom involviert sind (z. B. Rumpfdystonie, generalisierte Dystonie),
- ▶ eine hochgradige motorische Differenziertheit besteht wie z. B. beim Musikerkrampf und die Injektion nur schwer mit der notwendigen Selektivität erfolgen kann,
- ▶ Muskeln aus anatomischen Gründen nicht erreichbar sind wie z. B. einzelne tiefe Nackenmuskeln und
- ▶ die Nebenwirkungsgefahr durch unintendiert paralysierte benachbarte vulnerable Muskeln die Anwendung einschränkt wie z. B. bei der Injektion einzelner Zungen- und Schlundmuskeln (cave: Dysphagie und Aspiration).

### Andere muskuläre Überaktivitäten, Zuckungen und Kontraktionen

**Tics und Tremor** Alle fokal oder segmental begrenzten oder zumindest akzentuierten Tics können mit Botulinumtoxin behandelt werden. Unter den Tremorformen sind vor allem der essentielle Tremor einschließlich Kopf- und Kinntremor mit

**Tab. 1** Ungewöhnliche und in Deutschland nicht zugelassene Indikationen mit Hinweis zum Grad der empirischen Validierung.

<b>Muskelrelaxation</b>	
<b>Dystonie und Spastik</b>	
– Oromandibuläre Dystonie	+
– Zungendystonien	(+)
– Kieferdystonien	+
– Laryngeale Dystonie	+
– Ansatzdystonien bei Bläsern	(+)
– Extremitätendystonien z. B. Fußdystonie	+
– Tätigkeitsspezifische Extremitätendystonien (z. B. Schreibkrampf)	+
– Rumpfdystonie z. B. Pisa-Syndrom, dystone Kamptokormie	(+)
– Arm- und Beinspastik z. B. Adduktoren	+
<b>Andere Kontraktionen</b>	
– Tremor (Kopf, Kinn, Extremitäten, Stimmtremor)	(+)/±
– Epilepsia partialis continua	o
– Tinnitus	o
– Schnarchen	o
– Kompressionssyndrome (z. B. Piriformis, Thoracic Outlet, Karpaltunnel)	
– Protektive Muskelrelaxation (protektive Ptose, Muskelruhigstellungen z. B. postoperativ oder bei Lappenplastiken, Masseterhyperaktivität bei Bruxismus, Tubusbeißen)	(+)/±
– Augenmuskeln (Strabismus, endokrine Orbitopathie, Nystagmus Abducensparese)	(+)/±
– Spastisches Entropion	(+)
– Ausschaltung von Muskelartefakten beim EEG	±
– Wundheilung durch Entspannung der Wundränder	(+)
– Verbesserung der OP-Ergebnisse bei Lippen-Kiefer-Spalten	(+)
– Druckulcera	±
– Depression durch Glättung von Stirnfalten	(+)
<b>Relaxation der Muskeln innerer Organsysteme</b>	
– Urogenitaltrakt (z. B. Sphinkter-Dyssynergie, Sphincter-vesicae-Spastik, Neoblase, Zystitis, Urethrismus, Vaginismus, benigne Prostatahyperplasie, Prostatitis)	(+)/±
– Gastrointestinaltrakt (z. B. Achalasie, Ösophagusspasmus, mangelnde Relaxation des oberen Ösophagussphinkters, cricopharyngeale Krämpfe Sphinkter-Oddi-Dysfunktion, infantile hypertrophische Pylorusstenose, postoperativer Pylorospasmus, ösophageale Divertikulitis, Analfissur, Anismus, Gastroparese z. B. bei Diabetes oder M. Parkinson)	+/(+)/±
– Gefäßrelaxation z. B. M. Raynaud	o
<b>Glanduläre Hypersekretion</b>	
<b>Schweißdrüsen</b>	
– Fokale Hyperhidrosen (z. B. fazial, plantar, bei autonomen Störungen)	(+)
– Chromhidrose	±
– Antikörperdetektion	(+)
<b>Speicheldrüsen (Sialorrhoe)</b>	
– M. Parkinson	+
– andere ZNS-Neurodegenerative Erkrankungen	+
– Hirnläsionen (z. B. Schlaganfall, Schädel-Hirn-Trauma)	+
– Protektion bei Radiatio	±
<b>Tränendrüsen (z. B. Hyperlakrimation nach Fazialisfehlregeneration)</b>	
<b>Nasendrüsen (z. B. chronischer Rhinitis)</b>	(+)
<b>Bronchiale Hypersekretion (Tierversuch)</b>	o
<b>Cerumen</b>	o
<b>Schmerz</b>	
<b>Schmerz durch muskuläre Kontraktionen</b> (z. B. Rückenschmerzen, Tennisellbogen, Schmerz bei Kompressions-Syndromen, Fibromyalgie, HWS-Beschleunigungsverletzung, myofasziale Schmerzsyndrome)	(+)/±
<b>Kopfschmerzen</b> (z. B. episodische Migräne, „zervikogener“ Kopfschmerzen, Cluster-Kopfschmerz, SUNCT-Syndrom)	(+)/±
<b>Neuropathische Schmerzen</b> (z. B. diabetisch, postherpetisch, Trigeminusneuralgie, Phantomschmerz)	(+)/±
<b>Spekulativ</b> (Tiermodell) z. B. bei Tumorwachstum, Hemiparkinson (zerebral appliziert)	o

o = kaum gesichert, kasuistisch

± = fraglicher Effekt, kasuistisch

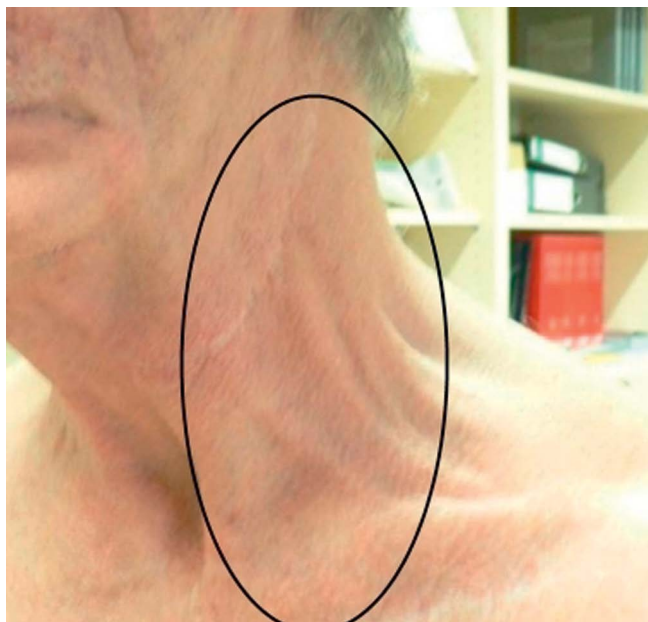(+) = Effektivitätshinweise durch Plausibilität, Serien, kontrollierte Studien

+ = Effektivität wahrscheinlich, kontrollierte Studien, Serien

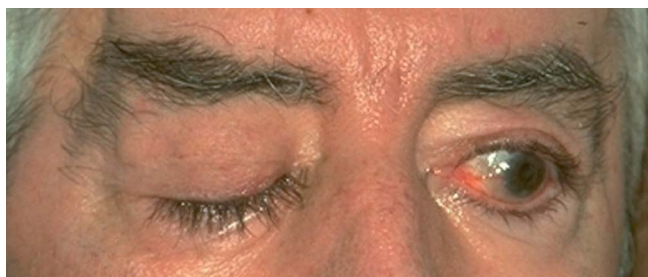Botulinumtoxin behandelbar [6]. Weitere mögliche Indikationen sind der Gaumensegeltremor und der Stimmtremor. Auch sind anderweitig nicht beeinflussbare Muskelzuckungen bei der Epilepsia partialis continua (Kojewnikow) mit lokalen Injektionen von Botulinumtoxin symptomatisch therapierbar.

Auch ein Tinnitus bei Postpolio-Syndrom wurde durch lokale Injektionen gebessert [7].

**Schnarchen** Injektionen von 20 MU AbobotulinumtoxinA in den weichen Gaumen (Levator veli palatini) führten bei 8 Patienten zu einer Reduktion des Schnarchens ohne Nebenwirkungen [8].



**Abb. 1** Hyperkontraktiler Areal nach Pectoralis-Lappenplastik nach Operation eines Kieferkarzinoms.



**Abb. 2** Mittels Botulinumtoxin induzierte protektive Ptose links bei therapierefraktärem Korneaulkus nach peripherer Fazialisparese.

**Therapie von Kompressions-Syndromen und protektive Indikationen** Aufgrund der Reduktion der Muskelkontraktionen ist Botulinumtoxin bei unterschiedlichen Kompressions-Syndromen mit Erfolg eingesetzt worden, wie etwa beim Piriformis-Syndrom, Thoracic-Outlet-Syndrom oder Karpaltunnel-Syndrom. Protektive Muskellähmungen sind möglich z.B. am Auge (protektive Ptose) [9], bei postoperativen Ruhigstellungen z.B. im Schulterbereich [10] oder zur Vermeidung rezidivierender Kieferluxationen. Wenn es bei ausgedehnten Lappenplastiken z.B. des M. pectoralis bei Kieferoperationen im rekonstruierten Kiefer- oder Gesichtsareal zu unerwünschten Kontraktionen kommt, lassen sich diese elegant mit Botulinumtoxin unterbinden [11] (◉ **Abb. 1**).

Am Auge kann die muskelrelaxierende Wirkung von Botulinumtoxin beim Strabismus, der ersten Indikation durch Alan Scott in der Geschichte der therapeutischen Toxinanwendung 1979, bei der endokrinen Orbitopathie, beim Nystagmus, bei Abduzensparese und als protektive Ptose z.B. zur Behandlung kornealer Ulcera nach peripheren Fazialisparesen eingesetzt werden. Hier wird eine Ptose durch Injektion des M. levator palpebrae induziert, die für ca. 3 Monate zu einem effektiven Hornhautschutz führt [9, 12] (◉ **Abb. 2**).

Protektive Indikationen im Gesichts- und Kieferbereich sind der Schutz vor beißenden Selbstverletzungen durch Injektionen des M. masseter beim Lesch-Nyhan-Syndrom [13] oder nach schwe-

ren Hirnverletzungen, faziale Asymmetrien nach Gesichtsnervenverletzungen oder Myokymien. Beim Bruxismus zeigte sich in einer Metaanalyse eine insgesamt positive Wirkung zur Vermeidung sekundärer Zahnschäden [14]. Auch auf der Intensivstation lässt sich massives Beißen auf den Tubus oder auf eingeführte Endoskope durch eine Injektion in den M. masseter und evtl. M. temporalis beheben.

Eine ungewöhnliche Vermeidung von EEG-Muskelartefakten ist durch eine botulinumtoxin-induzierte Lähmung der verursachenden Muskulatur möglich [15, 16].

Eine Form indirekter „psychosozialer Protektion“ stellt die Wirkung von Botulinumtoxin bei allen entstellenden Bewegungsstörungen, insbesondere Dystonien, dar. Hier konnte bei mehreren Dystonieformen durch den „entstigmatisierenden Effekt“ eine deutliche Verbesserung der Lebensqualität nachgewiesen werden.

Eine ungewöhnliche Indikation – jedoch auch zu Kerner's therapeutischen Visionen gehörend – stellt der Einsatz von Botulinumtoxin bei der Wundheilung dar. Wahrscheinlich durch verminderten muskulären Zug auf die Wundränder heilten Wunden nach Injektion mit Botulinumtoxin mit deutlich geringerer und glatterer Narbenbildung ab als unter Injektion von Placebo [17, 18]. Dies wirkte sich auch positiv auf die Heilung der operativen Ergebnisse bei Lippen-Spalten aus [19]. Auch Druckulcera können leichter zum Abheilen gebracht werden [20].

Eine weitere ungewöhnliche „sekundäre“ Indikation der neuromuskulären Wirkung von Botulinumtoxin im ästhetischen Bereich ist die Behandlung der Depression. In insgesamt 3 Studien – u.a. einer plazebokontrollierten Untersuchung an jeweils 15 Patienten – zeigten die Toxin-Injektionen in die Glabellaregion mit Reduktion der Faltenbildung eine signifikante Besserung der Depression [21–23]. Die Ergebnisse wurden methodisch kritisiert und bedürfen weiterer Bestätigungen.

### Relaxation der Muskulatur innerer Organsysteme

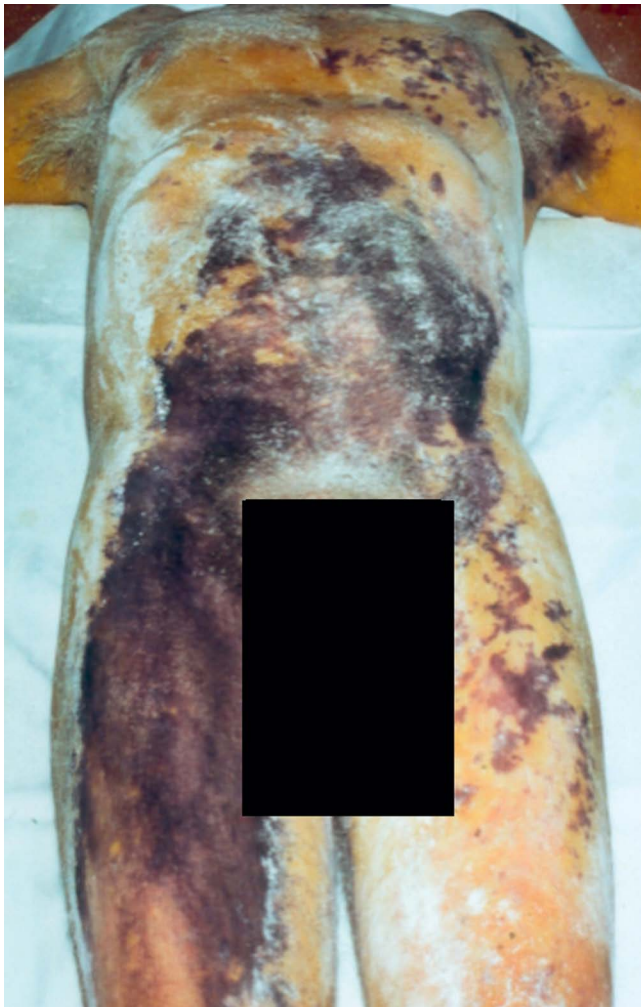**Urogenitaltrakt** Bei der Relaxation der Muskulatur des Urogenitaltraktes ist mittlerweile die Applikation von Onabotulinumtoxin A in den hyperaktiven Detrusor vesicae zur Behandlung der idiopathisch und neurogen überaktiven Blase zugelassen. Andere nicht zugelassene Indikationen sind die Sphinkter-Dyssynergie, Sphincter-vesicae-Spastik, Neoblase, Zystitis [24], der Urethrismus und Vaginismus sowie die benigne Prostatahyperplasie und Prostatitis [2, 25].

**Gastrointestinal** Berichtet und teilweise durch Studien gesichert wurden erfolgreiche Injektionen bei der Achalasie, Ösophagusspasmus, mangelnde Relaxation des oberen Ösophagus sphinkters, cricopharyngealen Krämpfen, der Sphincter-Oddi-Dysfunktion, der infantilen hypertrophischen Pylorusstenose, dem postoperativen Pylorospasmus, der ösophagealen Divertikulitis, der Analfissur, beim Anismus und der Gastroparese bei Diabetes oder M. Parkinson [2, 26].

**Gefäße** Eine weitere ungewöhnliche Indikation stellt die Injektion zur Relaxation des Gefäßtonus z.B. beim Raynaud-Syndrom dar [27].

### Behandlung von Hypersekretion: Schweiß-, Speichel-, Tränen- und Nasendrüsen

▼ **Schweißdrüsen** Bei der Behandlung von übermäßiger Drüsensekretion macht man sich die Unterbindung der sympathischen oder parasympathischen cholinergen Transmission zu



**Abb. 3** Massiv alltagsbeeinträchtigende Hyperhidrose vor allem der rechten Leiste bei Ross-Syndrom (Minor-Schweißtest vor Injektion mit Botulinumtoxin).

Nutze. Zugelassen ist nur die Behandlung der krankhaften axillären Hyperhidrose für Onabotulinum Toxin A. Effektiv und möglich ist jedoch auch die Behandlung der plantaren oder fazi- alen Hyperhidrose. Letztere tritt vor allem beim Geschmacks- schwitzen („Frey-Syndrom“) durch fehlerhafte Regeneration auf: parasympathischer Fasern, die für die Speichelsekretion zuständig sind, verbinden sich mit sympathische Fasern der Schweißsekretion an der Wange [28]. Eine andere Sonderform der fokalen fazi- alen Hyperhidrose ist das Harlequin-Syndrom, bei dem zu einer halbseitigen Hautrötung und Hyperhidrose kommt – meist aufgrund kompensatorisch vermehrten Schwit- zens bei kontralateraler Anhidrose durch Schädigung der zen- tralen oder peripheren sympathischen Efferenzen. Auch beim seltenen Ross-Syndrom kommt es neben einem begleitenden Adie-Syndrom bei primärer einseitiger Anhidrose am Rumpf zu Arealen mit oft massiver kompensatorischer Hyperhidrose. Auch hier zeigten sich lokale Injektionen als wirksam [29] (◉ **Abb. 3**). Eine andere erfolgreich mit Botulinumtoxin behandelte Fehl- funktion der Schweißdrüsen ist das Farbschwitzen (Chromhid- rose) [30, 31], bei der durch Lipofuszin-Ablagerungen von braun- gelben Pigmenten farbiger – vor allem gelber, grüner, blauer oder schwarzer – Schweiß aus den apokrinen Schweißdrüsen austritt.

Die Unterbindung des Schwitzens durch Botulinumtoxin kann als klinischer Test zur Detektion möglicher Antikörper diagnos- tisch genutzt werden: führen Testinjektionen nicht zu einem anhidrotischen Areal, das mit dem Minor- oder Ninhydrin- Schweißtest abgebildet werden kann, so kann von einer Neutra- lisierung der Botulinumtoxin-Wirkung durch Antikörper ausge- gangen werden (◉ **Abb. 4**).

**Speicheldrüsen** Inzwischen haben sich Botulinumtoxin-Injek- tionen in die Gl. parotis und evtl. auch in die Gl. submandibularis zur Behandlung der Hypersalivation bzw. des Speichelstaus durch vermindertes Abschlucken bei M. Parkinson, amyotropher Lateralsklerose und anderen Ursachen bewährt. Diese Indika- tion wird im Moment für die Substanz IncobotulinumtoxinA in einer plazebokontrollierten zulassungsrelevanten Studie bei 180 Patienten evaluiert (<https://clinicaltrials.gov/ct2/show/NCT02091739>). Eine Reduktion der Sekretion der Speicheldrüsen durch Botulinumtoxin scheint einen protektiven Effekt gegen ihre Schädigungen durch Bestrahlung bei Tumoren zu haben [32].

**Tränenrüse** Bei einer Hyperlaktimation z.B. in Form von „Krokodilstränen“ bei autonomer Fehl- aussprossung nach peri- pheren Fazialisparese kann die Injektion in die Gl. lacrimalis das störende Augentränen beim Essen deutlich bessern [28].

**Nasendrüsen** Bei chronischer Rhinitis kann die nasale Hyper- sekretion mit Botulinumtoxin entweder durch Injektion im Be- reich der unteren Nasenmuschel (Gl. Nasales) oder mittels getränkten Pressschwämmchen, die mindestens 20 min in der Nase verbleiben, behandelt werden [33].

Eine bronchiale Hypersekretion konnte im Tierversuch durch endobronchiale Applikation von Botulinumtoxin gemindert werden [34].

Für die von Kerner erwähnte Indikation Cerumen liegen für OnabotulinumtoxinA 8 positive Fallbeispiele vor, die die Grund- lage eines US-Patents vom 4.2.2010 bilden.

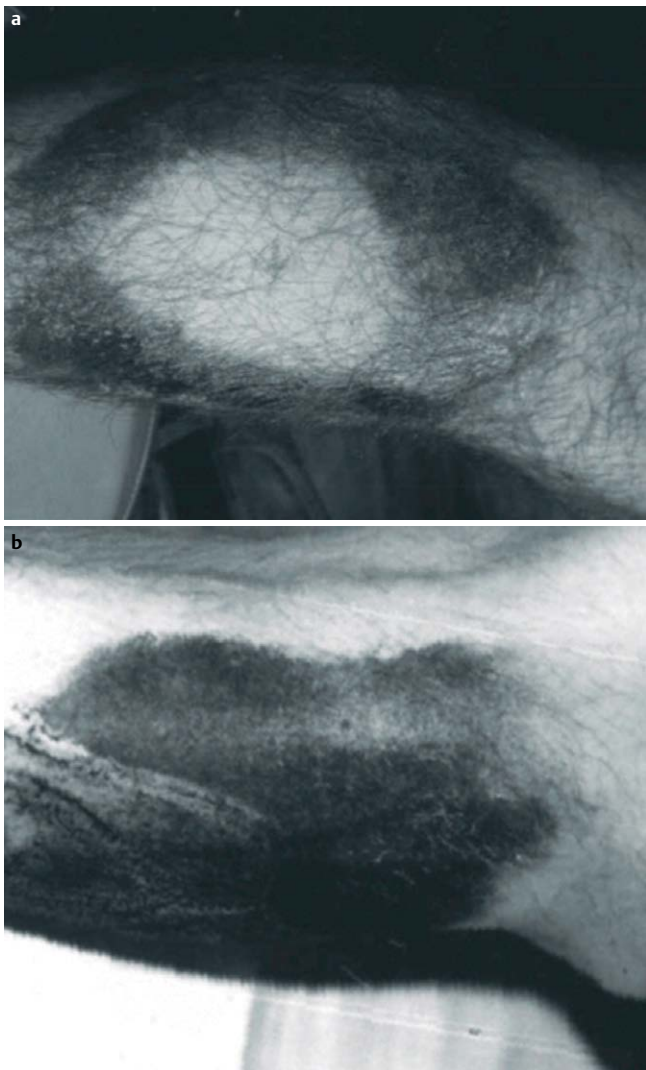
### Spekulative Wirkprinzipien: Indikationen Schmerz und Tumorwachstum



**Schmerzen** Es erschien plausibel, dass Schmerzen, die im Rah- men von pathologischen Muskelkontraktionen auftreten – wie bspw. bei der zervikalen Dystonie – durch die Relaxierung der entsprechenden Muskulatur sekundär nachlassen. Auch ein affe- renter Effekt z.B. durch Beeinflussung der Muskelspindelaktivi- tät und damit ein Effekt auf „sensomotorische“ Erregungsschleifen erscheint plausibel. Postuliert wird darüber hinausgehend aber auch ein möglicher direkter Einfluss von Botulinumtoxin auf die Schmerzmediatoren wie z.B. Substanz P oder das Calcitonin Gene-Related Peptide (CGRP) [35]. Zur Frage der direkten Beein- flussung von Schmerzmediatoren liegen allerdings wider- sprüchliche Befunde vor [36–38].

Plausible Indikationen bei Schmerzsyndromen, bei denen die muskuläre Relaxierung eine Rolle spielt, sind Rückenschmerzen, Tennisellbogen, Schmerz bei Kompressions-Syndromen (s.o.), Fibromyalgie, HWS-Beschleunigungsverletzung und myofasziale Schmerzsyndrome.

Mittlerweile zugelassen ist die Substanz Onabotulinumtoxin A aufgrund der positiven PREEMPT-Studien [39] für die Indikation „Chronische Migräne“ – definiert als Kopfschmerzen an 15 oder mehr Tagen pro Monat, davon mindestens 8 Tage mit Migräne, die auf prophylaktische Migränemedikation nur unzureichend angesprochen oder diese nicht vertragen haben.



**Abb. 4** Testinjektionen am lateralen Unterschenkel zum Nachweis von Antikörpern gegen Botulinumtoxin bei sekundärem Therapieversagen. Rechts **a** Ein anhidrotisches Areal beweist anhaltende Wirkung. Links **b** Fehlen einer Anhidrose beweist neutralisierende Antikörper.

Keine Wirksamkeit hingegen ließ sich in kontrollierten Studien bzw. Metaanalysen beim Spannungs-Kopfschmerz, bei der episodischen Migräne oder bei sogenannten „zervikogenen“ Kopfschmerzen nachweisen. Allerdings sind bei Formen des trigemino-autonomen Kopfschmerzes wie dem Cluster-Kopfschmerz [40,41] oder dem SUNCT-Syndrom [42] positive Ergebnisse in Einzelfällen und Serien berichtet worden.

Für andere periphere und zentrale neuropathische Schmerzsyndrome wurden ebenfalls positive Fallberichte oder methodisch anspruchsvollere Studien mit Botulinumtoxin vorgelegt, so z. B. für die diabetische Neuropathie [43], die postherpetische Neuropathie [44], die Trigeminalneuralgie [45] und den Phantomschmerz [46].

**Tumorwachstum** Auch eine antitumoröse Wirksamkeit von Botulinumtoxin A wurde nach Studien an einem Mausmodell beim Magenkrebs hypothetisiert [47]. Ansatzpunkt ist die vagale Rolle bei der Regulation der epithelialen Homöostase, der eine Rolle bei der Tumorgenese zugeschrieben wird. Lokale gastrale Injektionen von Botulinumtoxin vermochten – wie auch eine Vagotomie – gastrale Tumorstammzellen und das Tumorzellwach-

tum zu hemmen sowie das Ansprechen auf systemische Chemotherapie zu verbessern.

### Exploration zentraler Wirkmechanismen

Im Tierversuch wurde gezeigt, dass Botulinumtoxin zumindest prinzipiell in der Lage sein könnte, bei intrazerebraler Injektion ins Striatum zentral anticholinerg zu wirken, was sich therapeutisch in geringerer Angst und besserer motorischer Funktion beim Hemiparkinson auswirkte [48].

### Fazit

Die exemplarische Zusammenstellung zeigt, dass eine Reihe von auf den ersten Blick ungewöhnlich erscheinenden Indikationen erarbeitet wurden und sich damit die Visionen Justinus Kerner's über die Vielzahl möglicher Applikationen von Botulinumtoxin erfüllt haben. Es bestehen allerdings für viele Indikationen nur kasuistische Beschreibungen und bestenfalls kleine Serien, sodass insgesamt ein niedriges Evidenzniveau besteht.

### Interessenkonflikt

F. J. Erbguth hat Honorare für Vortrags- und Beratungstätigkeit erhalten von Pharm Allergan, Ipsen Pharma, Merz Pharma.

### Literatur

- 1 Erbguth FJ, Naumann M. Historical aspects of botulinum toxin: Justinus Kerner (1786-1862) and the "sausage poison". *Neurology* 1999; 53: 1850-1853
- 2 Jost W, Kohl A. Botulinum toxin: evidence-based medicine criteria in rare indications. *J Neurol* 2001; 248 (Suppl 1): 39-44
- 3 Masuyer G, Chaddock JA, Foster KA et al. Engineered botulinum neurotoxins as new therapeutics. *Annu Rev Pharmacol Toxicol* 2014; 54: 27-51
- 4 Olthoff A, Laskawi R. Zur oromandibulären, pharyngealen und laryngealen Anwendung von Botulinumtoxin. *HNO* 2012; 60: 475-478
- 5 Winterhoff J, Laskawi R. Anwendung von Botulinumtoxin beim Blepharospasmus. Spasmus facialis und bei Synkinesien nach Fazialisdefektheilung *HNO* 2012; 60: 479-483
- 6 Tarsy D, Ro SI. Unusual position-sensitive jaw tremor responsive to botulinum toxin MD unusual position-sensitive jaw tremor responsive to botulinum toxin. *Mov Disord* 2006; 21: 277-278
- 7 Scolozzi P, Carrera E, Jaques B et al. Successful treatment of a postpolio tinnitus with type a botulinum toxin. *Laryngoscope* 2005; 115: 1288-1290
- 8 Kühnel TS, Schulte-Mattler W, Bigalke H et al. Treatment of habitual snoring with botulinum toxin: a pilot study. *Sleep Breath* 2008; 12: 63-68
- 9 Gusek-Schneider GC, Erbguth F. Protektive Ptosis durch Botulinumtoxin-A-Injektion bei Hornhautaffektionen. *Klin Monatsbl Augenheilkd* 1998; 213: 15-22
- 10 Hettrich CM, Rodeo SA, Hannafin JA et al. The effect of muscle paralysis using Botox on the healing of tendon to bone in a rat model. *J Shoulder Elbow Surg* 2011; 20: 688-697
- 11 Trignano E, Dessy LA, Fallico N et al. Treatment of pectoralis major flap myospasms with botulinum toxin type A in head and neck reconstruction. *J Plast Reconstr Aesthet Surg* 2012; 65: e23-e28
- 12 Merté RL, Lanzl IM. Botulinumtoxin-Injektionen zur Erzeugung einer Ptosis. *Ophthalmologie* 2007; 104: 767-770
- 13 Dabrowski E, Smathers SA, Ralstrom CS et al. Botulinum toxin as a novel treatment for self-mutilation in Lesch-Nyhan syndrome. *Dev Med Child Neurol* 2005; 47: 636-639
- 14 Long H, Liao Z, Wang Y et al. Efficacy of botulinum toxins on bruxism: an evidence-based review. *Int Dent J* 2012; 62: 1-5
- 15 Eisenschenk S, Gilmore RL, Uthman B et al. Botulinum toxin-induced paralysis of frontotemporal muscles improves seizure focus localization. *Neurology* 2002; 58: 246e9

- 16 Grant AC, Hermanowicz N. Reduction of EEG myogenic artifact with botulinum toxin during video-EEG monitoring. *Epilepsia* 2007; 48: 324e9
- 17 Gassner HG, Brissett AE, Otley CC et al. Botulinum toxin to improve facial wound healing: A prospective, blinded, placebo-controlled study. *Mayo Clin Proc* 2006; 81: 1023–1028
- 18 Gassner HG, Sherris DA, Friedman O. Botulinum toxin-induced immobilization of lower facial wounds. *Arch Facial Plast Surg* 2009; 11: 140–142
- 19 Chang CS, Wallace CG, Hsiao YC et al. Botulinum toxin to improve results in cleft lip repair: a double-blinded, randomized, vehicle-controlled clinical trial. *PLoS One* 2014; 9: e115690 doi:10.1371/journal.pone.0115690
- 20 Intiso D, Basciani M. Botulinum toxin type A in the healing of a chronic buttock ulcer in a patient with spastic paraplegia after spinal cord injury. *J Rehabil Med* 2009; 41: 1100–1102
- 21 Wollmer MA, de Boer C, Kalak N et al. Facing depression with botulinum toxin: a randomized controlled trial. *J Psychiatr Res* 2012; 46: 574–581
- 22 Magid M, Reichenberg JS, Poth PE et al. Treatment of major depressive disorder using botulinum toxin A: a 24-week randomized, double-blind, placebo-controlled study. *J Clin Psychiatry* 2014; 75: 837–844
- 23 Hawlik AE, Freudenmann RW, Pinkhardt EH et al. Botulinum toxin bei der Behandlung depressiver Störungen. *Fortschr Neurol Psychiatr* 2014; 82: 93–99
- 24 Chuang YC, Kim DK, Chiang PH et al. Bladder botulinum toxin A injection can benefit patients with radiation and chemical cystitis. *BJU Int* 2008; 102: 704–706
- 25 Jost W. Other indications of botulinum toxin therapy. *Eur J Neurol* 2006; 13 (Suppl 1): 65–69
- 26 Gil RA, Hwynn N, Fabian T et al. Botulinum toxin type A for the treatment of gastroparesis in Parkinson's disease patients. *Park Rel Disord* 2011; 17: 285–287
- 27 Fregene A, Ditmars D, Siddiqui A. Botulinum toxin type A: a treatment option for digital ischemia in patients with Raynaud's phenomenon. *J Hand Surg Am* 2009; 34: 446–452
- 28 Kyrnizakis DE, Pangalos A, Papadakis CE et al. The use of botulinum toxin type A in the treatment of Frey and crocodile tears syndromes. *J Oral Maxillofac Surg* 2004; 62: 840–844
- 29 Neundörfer B, Erbguth F, Kirchberger K et al. Botulinum toxin improves compensatory focal hyperhidrosis in Ross Syndrome. *Clin Auton Res* 1998; 8: 288
- 30 Matarasso SL. Treatment of facial chromhidrosis with botulinum toxin type A. *J Am Acad Dermatol* 2005; 52: 89–91
- 31 Wu JM, Mamelak AJ, Nussbaum R et al. Botulinum toxin A in the treatment of chromhidrosis. *Dermatol Surg* 2005; 31: 963–965
- 32 Teymoortash A, Müller F, Juricko J et al. Botulinum toxin prevents radiotherapy-induced salivary gland damage. *Oral Oncol* 2009; 45: 737–739
- 33 Steffen A. Botulinumtoxin für die Behandlung sekretorischer Störungen im Kopf-Hals-Bereich. *HNO* 2012; 60: 484–489
- 34 Al-Halfawy A, Goma NE, Refaat A et al. Endobronchial injection of botulinum toxin for the reduction of bronchial hyperreactivity induced by methacholine inhalation in dogs. *J Bronchology Interv Pulmonol* 2012; 19: 277–283
- 35 Aoki KR, Francis J, Jost WH. Mögliche antinozizeptive Mechanismen von Botulinumtoxin. *Schmerz* 2006; 20: 381–387
- 36 Gazerani P, Pedersen NS, Staahl C et al. Subcutaneous BoNT-A reduces capsaicin-induced trigeminal pain and vasomotor reactions in human skin. *Pain* 2009; 141: 60–69
- 37 Krämer H, Angerer C, Erbguth F et al. BoNT A reduces neurogenic flare but has almost no effect on pain and hyperalgesia in human skin. *J Neurol* 2003; 250: 188–193
- 38 Ranoux D, Attal N, Morain F et al. Botulinum Toxin Type A Induces Direct Analgesic Effects in Chronic Neuropathic Pain. *Ann Neurol* 2008; 64: 274–284
- 39 Aurora SK, Winner P, Freeman MC et al. OnabotulinumtoxinA for treatment of chronic migraine: pooled analyses of the 56-week PREEMPT clinical program. *Headache* 2011; 51: 1358–1373
- 40 Namazi H. Botulinum toxin type-A therapy in cluster headache: a novel molecular mechanism. *J Headache Pain* 2008; 9: 133
- 41 Sostak P, Krause P, Förderreuther S et al. Botulinum toxin type-A therapy in cluster headache: an open study. *J Headache Pain* 2007; 8: 236–241
- 42 Zabalza RJ. Sustained response to botulinum toxin in SUNCT syndrome. *Cephalalgia* 2012; 32: 869–872
- 43 Yuan RY, Sheu JJ, Yu JM et al. Botulinum toxin for diabetic neuropathic pain. A randomized double-blind crossover trial. *Neurology* 2009; 72: 1–1
- 44 Xiao L, Mackey S, Hui H et al. Subcutaneous injection of botulinum toxin a is beneficial in postherpetic neuralgia. *Pain Med* 2010; 11: 1827–1833
- 45 Chuan-Jie W, Ya-Jun L, Ya-Ke Z et al. Botulinum toxin type A for the treatment of trigeminal neuralgia: results from a randomized, double-blind, placebo-controlled trial. *Cephalalgia* 2012; 32: 443–450
- 46 Jin L, Kollewe K, Krampfl K et al. Treatment of phantom limb pain with botulinum toxin type A. *Pain Med* 2009; 10: 300–303
- 47 Zhao CM, Hayakawa Y, Kodama Y et al. Denervation suppresses gastric tumorigenesis. *Sci Transl Med* 2014; 20; 6: 250ra115 doi:10.1126/scitranslmed.3009569 PubMed PMID: 25143365
- 48 Holzmann C, Dräger D, Mix E et al. Effects of intrastriatal botulinum neurotoxin A on the behavior of Wistar rats. *Behav Brain Res* 2012; 234: 107–116