Differenzialdiagnose

54-jährige Patientin mit unilateraler chronisch-aktiver Mastitis bei Hyperprolaktinämie

P.I. Kalmar[1], S. Oswald[2], M.H. Fuchsjäger[2]
[1] Klinische Abteilung für vaskuläre und interventionelle Radiologie, Medizinische Universität Graz
[2] Klinische Abteilung für allgemeine radiologische Diagnostik, Medizinische Universität Graz

Ein Knoten in der Brust mit schwieriger Diagnostik – maligne oder benigne?

Einleitung

Die Hyperprolaktinämie ist die häufigste endokrine Erkrankung der hypothalamisch-hypophysären Achse und weist eine weibliche Geschlechtspräferenz auf. Die genannten Prävalenzraten liegen zwischen 0,4 % bei unselektierten Populationen und 9–17 % bei Patientinnen mit Erkrankungen der Fortpflanzungorgane [1]. Häufige Ursachen sind neben der Gravidität benigne Tumoren der Adenohypophyse (Prolaktinome), die Niereninsuffizienz sowie Arzneimittelnebenwirkungen. Die klinischen Zeichen der Hyperprolaktinämie bei Frauen sind Unfruchtbarkeit, Amenorrhoe, Libidoverlust, Dyspareunie, Galaktorrhoe sowie Mastodynie. Der erhöhte Serumprolaktinspiegel kann zu intramammären Duktektasien mit nachfolgender peripherer Sekretdiffusion und lokaler Inflammation führen. Bei längerem Bestehen kann auch eine Osteoporose auftreten. Therapeutisch werden neben der chirurgischen Tumorexzision Dopaminagonisten (Cabergolin, Bromocryptin) angewandt.

Fallbeschreibung

Eine 54-jährige Patientin stellte sich mit einer vor eineinhalb Monaten selbst getasteten, etwa 2 cm großen Resistenz in der linken Mamma vor. Des Weiteren gab sie eine seit einem Monat neu aufgetretene Invertierung der linken Mamille an. Sie zeigte sich in gutem Allgemeinzustand und Ernährungszustand und war afebril. Bei der Patientin war seit Jahren ein Hypophysenmikroadenom mit Hyperprolaktinämie bekannt. In der vor Kurzem durchgeführten auswärtigen Mammografie war bei heterogen dichtem Brustdrüsengewebe (ACR III) keine suspekte Veränderung nachzuweisen.

Sonografisch stellte sich jedoch korrelierend mit dem Tastbefund, links paramamillär, ein insgesamt 3,0 cm × 2,5 cm × 2,0 cm großes, hypoechogenes unregelmäßig konfiguriertes Areal dar (**Abb. 1**). Der BI-RADS-IV-Befund in der Sonografie wurde weiterführend mittels MRT der Brust abgeklärt. In dieser zeigte sich bei mäßiggradigem Hintergrundenhancement des Brustgewebes (MR-ACR II), und bei unauffälliger rechter Brust, auf der linken Seite zwischen 9 und 11 Uhr ein 3,7 cm × 3,4 cm × 3,1 cm großes segmental diffuses Non-Mass-Enhancement (**Abb. 2**). Das Areal erschien insgesamt diffus, unregelmäßig konfiguriert in T2-Wichtung iso- bis hyperintens, mit pathologischer Kontrastmittelaufnahme (Kontrastmittelenhancement-Kurve Typ II). Ventral kamen zusammenhängende Ausläufer bis an die invertierte Mamille zur Darstellung. Axillär waren weder sonografisch noch MR-tomografisch suspekte Lymphknoten abgrenzbar.

Abb. 1 Die Sonografie der linken Brust zeigt bei 9 Uhr, paramamillär eine 17,9 mm große, irregulär konfigurierte, unscharf begrenzte, inhomogen hypoechogene Läsion mit teilweise dorsalem Schallschatten (Pfeile).

Im Einverständnis mit der Patientin erfolgte zur weiteren Abklärung zunächst eine sonografisch-gezielte Stanzbiopsie der Läsion. Makroskopisch stellten sich die Stanzzylinder als grau-rot bis grau-gelbe Gewebsanteile dar. In der histolopathologischen Untersuchung zeigte sich nach Formalinfixierung fibrosiertes Brustdrüsengewebe sowie im Stroma fokal eine lymphoplasmozytäre entzündliche Infiltration, aktivierte Fibroblasten sowie Aggregate von Histiozyten bzw. Makrophagen, jedoch war kein malignes Tumorgewebe feststellbar.

Aufgrund der Diskordanz zwischen radiologischem und histopathologischem Befund wurde nach Diskussion in der interdisziplinären Fallkonferenz zum Malignitätsausschluss eine MRT-gezielte vakuumassistierte Biopsie des pathologischen Non-Mass-Enhancements durchgeführt. Makroskopisch und histopathologisch ergab sich hierbei keine wesentliche Befunderweiterung zur Core-Cut-Biopsie. Im, an unserer Institution routinemäßig, zusätzlich angefertigten Gefrierschnitt zeigte sich Brustdrüsengewebe mit dichter lymphoplasmazytärer entzündlicher Infiltration, diese überwiegend periduktal lokalisiert mit periduktaler Fibrose. Dazwischen fanden sich Areale mit Fettgewebsnekrose, im Stroma aktivierte Fibroblasten, bzw. Myofibroblasten (**Abb. 3**). Auch in zahlreichen weiteren Proben nach Formalinfixierung waren weder eine intraepitheliale Neoplasie noch malignes Tumorgewebe zu finden, jedoch reichlich Duktektasien mit umgebender entzündlicher Infiltration im Sinne einer ausgeprägten chronisch-aktiven Mastitis.

Aufgrund der ausgeschlossenen Malignität konnte bei MR-tomografisch stationärem Befund des Hypophysenmikroade-

Dieses Dokument wurde zum persönlichen Gebrauch heruntergeladen. Vervielfältigung nur mit Zustimmung des Verlages.

noms und nur gering erhöhten Serumprolaktins von therapeutischen Maßnahmen abgesehen werden. Nach einer ausführlichen Befundbesprechung mit der Patientin wurde sowohl eine sonografische als auch eine MRT-Kontrolle in 6 Monaten vereinbart, welche beide unauffällig waren.

Diskussion

Rezente Studien haben gezeigt, dass Prolaktin zur Entstehung granulomatöser Läsionen beitragen kann. Hierbei sind insbesondere die Immunreaktion und die Entstehung nicht verkäsender Granulome von Relevanz. Vergleichbare pathophysiologische Vorgänge wurden auch für das Mammaparenchym von Frauen im gebärfähigen Alter beschrieben. Hormonbedingte fett- oder proteinreiche Sekretretentionen und Extravasate führen zu lokaler Inflammation mit Autoimmunantwort. Dies kann durch wiederholte Reizungen oder Traumata verstärkt werden. Galaktorrhoe und Mastodynie sind die üblichen klinischen Symptome der weiblichen Brust im Rahmen einer Hyperprolaktinämie. Allerdings können auch intramammäre Duktektasien entstehen welche in weiterer Folge zu Gangrupturen und ausgeprägter periduktaler Inflammation führen. Die fortgeschrittene Entzündung ist schließlich als knotige Verhärtung des Drüsengewebes tastbar. Histopathologische Korrelate sind Duktektasien mit chronisch-aktiver Mastitis, periduktaler Fibrose sowie Fettgewebsnekrose. Malignes Gewebe ist in diesen Fällen nicht nachweisbar. Infolge der lokalen Ausbreitung kann es auch zu einer Mamillenretraktion kommen. Die entstehende Symptomatik kann zu Schwierigkeiten in der Diagnostik führen, da neben einem Karzinom differenzialdiagnostisch andere – sowohl infektiöse als auch nicht infektiöse – Ursachen einer Mastitis infrage kommen. Dies gilt im Speziellen auch für eine eventuell auftretende Mamillenretraktion.

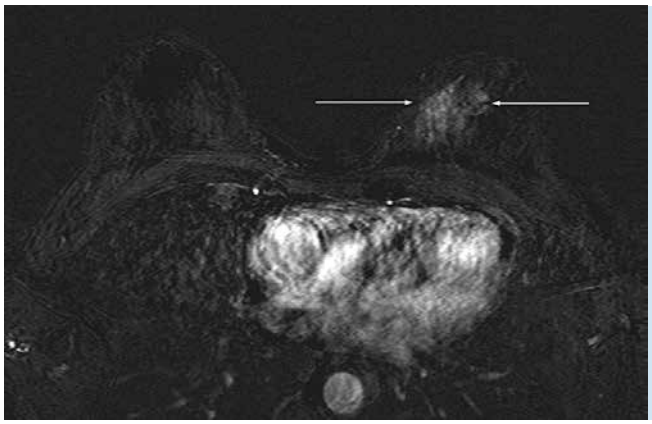

Abb.2 Die MRT-Subtraktionsaufnahme zeigt in der früh-arteriellen Phase in der linken Brust zwischen 9 und 11 Uhr ein, 7 cm × 3,4 cm × 3,1 cm Non-Mass-Enhancement (Pfeile). Unauffällige rechte Brust.

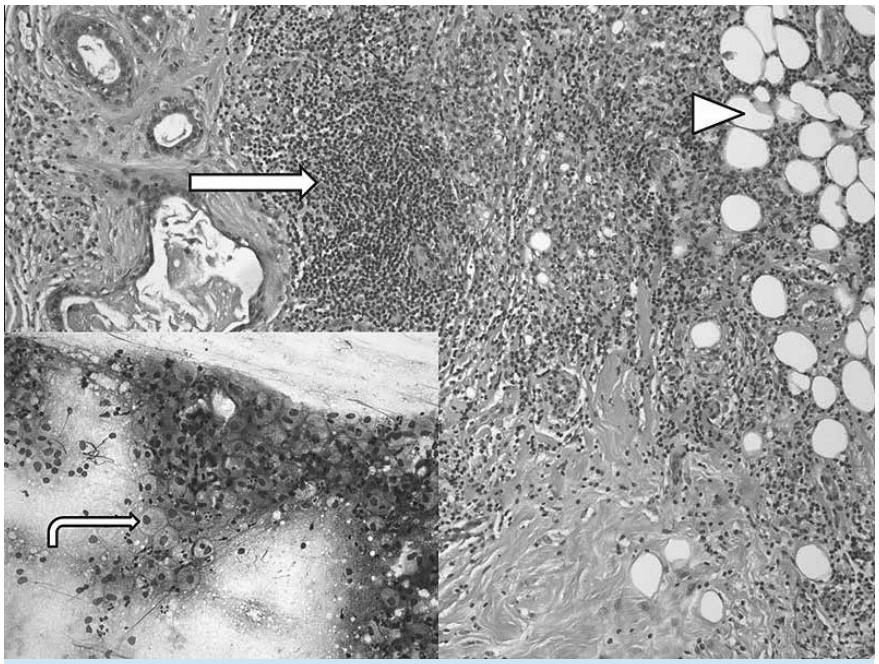

Abb.3 Im histologischen Präparat zeigen sich neben gesundem Brustdrüsengewebe ausgedehnte Areale mit dichter lymphoplasmazytärer entzündlicher Infiltration (Pfeil). Am rechten Bildrand sind Fettgewebsnekrosen dargestellt (Pfeilspitze). In der sehr zellreichen Zytologie finden sich zahlreiche Histiozyten bzw. Makrophagen sowie Siderophagen (Inlet links unten, rechtwinkliger Pfeil). Der histologische Befund entspricht einer chronisch-aktiven Mastitis bedingt durch eine Hyperprolaktinämie. Kein Hinweis auf Malignität (Quelle: Prof. Dr. F. Moinfar, Institut für Pathologie, Medizinische Universität Graz).

Sonografisch ist eine Kombination aus einer subkutanen Hyperechogenität und einer unscharf begrenzten Parenchymhypoechogenität, teilweise unter Ausbildung eines Schallschattens, typisch. Mammografische Zeichen der Mastitis sind Hautverdickung sowie streifige oder diffuse, oft retroareoläre Gewebsverdichtung aufgrund der ödematös-entzündlichen Imbibierung von Cutis und Subcutis [2]. Allerdings sind diese Zeichen in einer dichten Brust (ACR III-IV) nicht immer sicher abzugrenzen. In der MRT findet sich neben einer diffusen Signalanhebung in T2-Wichtung unterschiedlich stark ausgeprägte Kontrastmittelaufnahme, welche in der Regel diffus, im Einzelfall fokal erscheinen kann.

Da weder mammografisch noch sonografisch noch MR-tomografisch eine ausreichende Differenzierung zum inflammatorischen Mammakarzinom besteht, muss die histologische Abklärung mittels Biopsie durchgeführt werden. Hierbei ist anzumerken, dass ein negativer Biopsiebefund eine eventuelle Malignität nicht vollständig ausschließt. Falsch negative Befunde werden in der Literatur für vakuumassistierte Biopsien je nach System und Kaliber mit 1,8–3,2 % für sonografisch-gezielte Stanzbiopsien, mit 2,0 % bei invasiven Karzinomen und bis 7,6 % bei DCIS angegeben [3, 4]. Demzufolge ist bei radiologisch hochsuspekten Befunden trotz benignem Ergebnis insbesondere bei Nadelbiopsien eine Rebiopsie empfehlenswert.

Die therapeutische Vorgehensweise ergibt sich aus der Ursache der Hyperprolaktinämie, beispielsweise Adenomresektion oder Änderung des Therapieschemas bei der medikamenteninduzierten

Dieses Dokument wurde zum persönlichen Gebrauch heruntergeladen. Vervielfältigung nur mit Zustimmung des Verlages.

Form (beispielsweise Risperidon). Bei Beschwerdepersistenz oder Verschlechterung wird eine Therapie mit Kortikoiden oder anderen Immunsuppressiva diskutiert. Manche Autoren empfehlen in schweren Fällen eine Resektion des Mastitisareals im Gesunden oder sogar eine Mastektomie [5].

Fazit

Neu getastete Knoten in der Brust mit Einziehung der Mamille lassen immer an eine maligne Neubildung denken. Dennoch können diese Veränderungen auch durch nicht maligne, inflammatorische Ursachen hervorgerufen werden. Wie im aktuellen Fall beschrieben kann im Rahmen einer adenombedingten Hyperprolaktinämie eine ausgeprägte Duktektasie mit periduktaler Mastitis und Fibrose sowohl klinisch als auch diagnostisch ein Mammakarzinom vortäuschen. Zusätzlich wurde die Diagnose durch das Fehlen einer Galaktorrhoe erschwert. Folglich bedürfen Symptome dieser Art einer vollständigen diagnostischen und bioptischen Abklärung.

Literatur

1 *Biller BM, Luciano A, Crosignani PG et al.* Guidelines for the diagnosis and treatment of hyperprolactinemia. J Reprod Med 1999; 44: 1075–1084

2 *Heywang-Köbrunner SH, Schreer I, Hahn H.* Bildgebende Mammadiagnostik: Untersuchungstechnik, Befundungsmuster, Diff erenzialdiagnose und Interventionen. 2. Aufl. Stuttgart: Thieme; 2008

3 *Pfarl G, Helbich TH, Riedl CC et al.* Stereotaktische Nadelbiopsie der Brust: Diagnosesicherheit verschiedener Biopsie-Systeme und Nadelkaliber. Fortschr Röntgenstr 2002; 174: 614–619

4 *Youk JH, Kim EK, Kim MJ, Kwak JY, Son EJ.* Analysis of false-negative results after US-guided 14-gauge core needle breast biopsy. Eur Radiol 2010; 20: 782–789

5 *Bani-Hani KE, Yaghan RJ, Matalka II, Shatnawi NJ.* Idiopathic granulomatous mastitis: time to avoid unnecessary mastectomies. Breast J 2004; 10: 318–322

Dr. med. univ. Peter Istvan Kalmar,
Radiologie, Medizinische Universität Graz,
Auenbruggerplatz 9A
8036 Graz, Österreich
E-Mail: peter.kalmar@medunigraz.at

Erstpublikation Fortschr Röntgenstr 2014; 186: 1149–1151

Dieses Dokument wurde zum persönlichen Gebrauch heruntergeladen. Vervielfältigung nur mit Zustimmung des Verlages.