

## Fingergelenksverletzungen

# Arthrodesese – Offen oder perkutan?

Die Arthrodesese des distalen Interphalangealgelenkes (DIP) der dreigliedrigen Finger ist eine zuverlässige Therapieform zur Behandlung von Schmerzen und Instabilität bei Arthrose. In der Regel werden Kirschnerdrähte oder kopflose Schrauben zur Osteosynthese verwendet nachdem durch Resektion der Gelenkflächen glatte Resektionsflächen hergestellt wurden.

Renfree KJ. Percutaneous in situ versus open arthrodesis of the distal interphalangeal joint. J Hand Surg Eur 2014. [Epub ahead of print] doi: 10.1177/1753193414527387

## Einleitung

2002 wurde von Ishizuki und Ozawa eine perkutane in situ Arthrodesetechnik, genannt PISA, publiziert, bei der das arthrotische Fingerendgelenk über eine Stichinzision an der Fingerkuppe mit einer kopflosen Schraube versteift wird. Die Autorengruppe berichten, dass alle sechs so von ihnen versorgten Gelenke knöchern konsolidierten, wenn auch verzögert. K.J. Renfree vergleicht in seiner Studie die beiden Operationsmethoden retrospektiv im eigenen Patientengut.

## Material und Methode

17 Finger von 12 weiblichen Patienten wurden von März 2003 bis Mai 2010 perkutan operiert. Das mittlere Alter betrug 70 Jahre, das Nachuntersuchungsintervall 9 Monate. In die offene Gruppe wurden 12 Finger (10 männlichen und 2 weiblichen Patienten) eingeschlossen, die von Juni 1999 bis Mai 2010 operiert wurden mit einem mittleren Nachuntersuchungsintervall von 39 Monaten. Die Konsolidierung wurde durch Röntgenaufnahmen in 3 Ebenen (postero-anterior, schräg und lateral) beurteilt, wobei als Konsolidierungskriterium eine mindestens 50%ige knöcherne Überbrückung des DIP-Gelenkes definiert wurde.

## Ergebnisse

In der PISA-Gruppe werden 10 von 17 Gelenken (59%) nach im Mittel 5 Monaten als knöchern konsolidiert beschrieben, sechs als narbig fest und ein Gelenk muss-

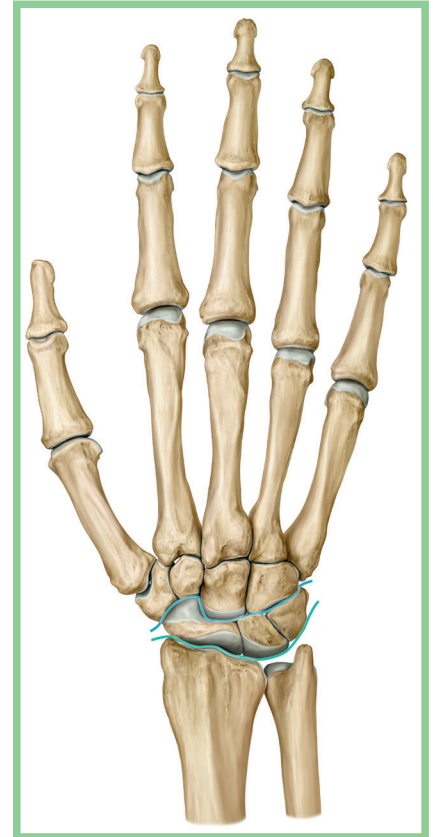
te bei Therapieversagen revidiert werden. In der offenen Gruppe heilten 11 von 12 Gelenken (92%) nach im Mittel 3,4 Monaten knöchern aus, das 12. Fingerendgelenk wird als narbig fest und klinisch asymptomatisch beschrieben.

## Offene Arthrodesese bietet Vorteile

Als Vorteil der PISA-Methode wird genannt, dass die Kollateralbänder und die Strecksehne erhalten bleiben und die Hautinzision an der Streckseite des Gelenkes unterbleibt, wodurch eine sofortige frühfunktionelle Nachbehandlung ermöglicht wird. Nachteil ist die radiologisch nachgewiesene verminderte Anzahl an knöchernen Konsolidierungen von 59% der Arthrodesesen, die auch geringer ist als im Literaturvergleich. Die offene Arthrodesesegruppe zeigt mit 92% eine bessere Konsolidierungsrate. Zusätzlich wird beschrieben, dass eine bessere Korrektur der präoperativen Achsfehlstellung erfolgen kann, weil beim offenen Zugang kontrakte Kollateralbänder gelöst werden können. Die Autoren kommen zu dem Schluss, dass die offene Arthrodesese Vorteile zur perkutanen Operation bietet, da sie eine bessere Konsolidierungsrate zeigt und die Entfernung von Osteophyten und die Korrektur von Achsfehlern erlaubt.

## Kommentar

Limitation der Studie ist ihr retrospektives Design, die geringe Fallzahl und der Umstand, dass einige Patienten nur telefonisch kontaktiert statt klinisch nachuntersucht wurden, so dass hier radiologi-



Knochen der rechten Hand in der Ansicht von dorsal. Das proximale (Art. radiocarpalis) und distale (Art. mediocarpalis) Handgelenk sind farbig hervorgehoben. Quelle: Schünke M, Schulte E, Schumacher U. Prometheus. Lern-Atlas der Anatomie. Allgemeine Anatomie und Bewegungssystem. Illustrationen von M. Voll und K. Wesker. 3. Aufl. Stuttgart: Thieme; 2011; S. 253.

sche Spätkontrollen fehlen. Ein definitiver Vorteil des perkutanen Vorgehens ist gegenüber dem herkömmlichen offenen Verfahren nicht erkennbar.

OÄ Dr. Alice Wichelhaus  
Chirurgische Klinik und Poliklinik  
Universitätsmedizin Rostock  
Alice.wichelhaus@med.uni-rostock.de