

Hüft-Impingement

Die CAM-Deformität entwickelt sich graduell

In den letzten Jahren ist das CAM-Impingement als Pathomechanismus bei der Entstehung der Coxarthrose zunehmend in den Fokus gerückt. Einige Studien zeigen eine erhöhte Prävalenz bei High-Impact-Sportlern. Agricola et al. konnte mit ihrer Studie zeigen, dass sich die CAM-Deformität graduell und ausschließlich während der Skelettreifung entwickelt.

Agricola R et al. A cam deformity is gradually acquired during skeletal maturation in adolescent and young male soccer players: a prospective study with minimum 2-year follow-up. *Am J Sports Med* 2014; 42: 798–806

Material und Methode

R. Agricola et al. untersuchten in ihrer prospektiven Studie 63 präprofessionelle Jugendfußballspieler im Alter von 14,4 (12–19) Jahren. Zum Ausgangszeitpunkt und nach 2,4 Jahren wurden Röntgenbilder der Hüftgelenke in 2 Ebenen angefertigt. Es wurden der CCD-Winkel und der α -Winkel nach Nötzli gemessen, der Kopf-Schenkelhalsübergang in eine von 3 Kategorien (normal, abgeflacht, prominent) eingeteilt und die Ausdehnung der Wach-

tumsfuge in den Hüftkopf und ihr Zustand (offen/geschlossen) bestimmt. Klinisch wurde die Innenrotationsfähigkeit des Hüftgelenkes ermittelt.

Ergebnisse

Die Prävalenz der CAM-Deformität zeigte im zeitlichen Verlauf einen signifikanten Anstieg. Die Prävalenz eines normal konfigurierten Kopf-Schenkelhals-Überganges bei den 12- und 13-jährigen fiel von 84,1 auf 43,2% ($p=0,001$). Dabei konnte vor allem eine Abflachung des Kopf-Schenkelhals-Überganges beobachtet werden. Bei allen Hüftgelenken mit noch offener Wachstumsfuge stieg die Prävalenz einer Prominenz des Kopf-Schenkelhalsüberganges von 2,1 auf 17,7% ($p=0,002$). Nach Schluss der Wachstumsfuge hingegen zeigte sich kein signifikanter Anstieg der Prävalenz und keine Verschlechterung der Deformität mehr. Der α -Winkel zeigte einen Anstieg von 59,4 auf 61,3° ($p=0,018$). Das Vorliegen einer CAM-Deformität war signifikant mit einer distalen Lage der Wachstumsfuge assoziiert ($p=0,001$). Ein kleiner CCD-Winkel (OR 0,82 pro Grad, $p=0,015$) und eine eingeschränkte Innenrotation (OR 0,9 pro Grad, $p=0,009$) können als Prädiktoren für die Entwicklung einer CAM-Deformität herangezogen werden.

Bedeutung: Der α -Winkel allein scheint bei noch offener Wachstumsfuge nur ein-

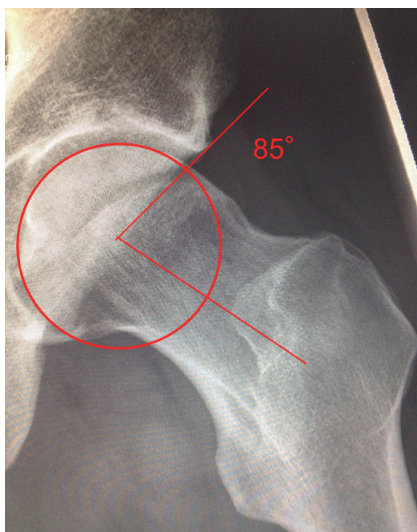
geschränkt aussagekräftig zu sein, da die Hüftkopfkontur bei Heranwachsenden eher oval imponiert, was sich in generell höheren α -Winkeln niederschlägt. Durch Betrachtung der semiquantitativen deskriptiven Einteilung zeigt sich aber die interessante Kernaussage der Studie: die Entstehung CAM-Formation erfolgt graduell während der Skelettreifung und sistiert mit Wachstumsabschluss! Es kommt dabei zu einer Abflachung des Kopf-Schenkelüberganges zwischen dem 12. und 14. Lebensjahr und zur Entwicklung einer knöchernen Prominenz im weiteren Verlauf bis zum Schluss der Wachstumsfuge.

Kommentar

Dass das CAM-Impingement eine Ursache für Hüftschmerzen beim Leistungssportler ist, ist seit längerem bekannt. Dass wiederum High-Impact-Sportarten selbst die Ursache für das Entstehen der Deformität sind, konnte bislang noch nicht nachgewiesen werden. Der vorliegenden Studie fehlt für diesen Nachweis eine Vergleichsgruppe von Nicht-Sportlern. In der Literatur finden sich bei Nicht-Athleten jedoch deutlich geringere Prävalenzen der CAM-Deformität.

Diese Studie liefert einen wichtigen Beitrag zum Verständnis der Pathophysiologie des CAM-Impingements: Mutmaßlich spielen bei der Entstehung Anpassungsreaktionen des noch empfindlichen Skelettes auf High-Impact-Belastungen eine Rolle. Da beide Seiten gleichermaßen ohne Bevorzugung des Schussbeines betroffen waren und auch andere Sportarten wie Basketball und Eishockey in der Literatur eine erhöhte CAM-Prävalenz aufweisen, scheint weniger die Schussbewegung als vielmehr eine generellere Belastung ursächlich zu sein. Möglicherweise könnten präventive Programme oder Belastungsanpassungen während der kurzen vulnerablen Phase der Skelettreifung die Inzidenz der CAM-Deformität senken.

Dr. med. Stefan Budde
Orthopädische Klinik der Medizinischen
Hochschule Hannover
stefan.budde@ddh-gruppe.de



“Dunn-View” eines Hüftgelenkes mit ausgeprägter CAM-Formation des Kopf-Schenkelhals-Überganges und eingezeichnetem α -Winkel nach Nötzli. Quelle: Budde