

Multiples Myelom

Mitunter langes Warten auf die richtige Diagnose

Das Multiple Myelom ist eine seltene Krebserkrankung, deren Frühdiagnose gerade Orthopäden fordert. Und da hat mancher offenkundig noch Aufklärungsbedarf, wie die folgenden Patientenberichte zeigen.

„Orthopäden sind bei dieser Krankheit essentiell“, weiß Professorin Monika Engelhardt vom Tumorzentrum des Universitätsklinikums Freiburg – CCCF. Die Spezialistin für Lymphome sieht für ihre Kollegen, die sonst eher Brüche heilen und Bandscheibenvorfälle lindern, gleich zwei wichtige Jobs bei einer seltenen, aber gerade deswegen oft verkannten Krebserkrankung – dem Multiplen Myelom. Nicht nur bei der Behandlung, sondern vor allem bei der initialen Diagnose. Führen doch die ersten Symptome dieser Erkrankung viele Betroffene zunächst mal zum Orthopäden: Rücken- oder Brustschmerzen, vielleicht gepaart mit Müdigkeit und erhöhter Infektanfälligkeit.

Etwa 6000 Menschen erkranken in Deutschland jährlich neu am Myelom. Das Erkrankungsrisiko steigt mit dem Alter,

bei den über 80-jährigen sind es über 40 Patienten auf 100 000 Menschen.

Die Ursachen der Krankheit sind unklar. Fakt ist: Schuld hat eine einzige Zelle, eine Plasmazelle, ein B-Lymphozyt des Immunsystems, der sich klonal vermehrt und aberrant große Mengen eines Immunglobulins freisetzt. Zugleich verdrängt dieser Klon das gesunde Knochenmark, nach Jahren drohen Osteolysen. Bleibt die Erkrankung auf eine lokale Stelle beschränkt, sprechen Mediziner vom Plasmozytom, bei vielen Herden im Mark vom Multiplen Myelom.

Behandlungsmöglichkeiten

Die Überlebenschancen sind in den letzten 20 Jahren enorm gestiegen. Bereits jeder fünfte Patient überlebt heute 10 Jahre und mehr, dank einer individuell zugeschnittenen Behandlung aus Medikamenten, Chemo- und Strahlentherapie, oft gekoppelt an autologe oder allogene Stammzelltransplantation.

Es gibt Vorstadien, die zunächst gar nicht behandlungsbedürftig sind. Andererseits dauert die Diagnose einer bereits manifesten Erkrankung offenkundig reichlich lange, wie die folgenden Patientenberichte zeigen. Aus diesem Anlass erklärt der Freiburger Spezialist Dr. Georg Herget, auf welche Warnsignale Orthopäden besonders achten müssen.

Weitere Informationen zu den Beiträgen Orthopädie und Unfallchirurgie aktuell finden Sie unter www.thieme-connect.de/products. Zahlen, zum Beispiel (1), verweisen auf weiterführende Links, die Sie ebenfalls im Internet finden.

Bernhard Epping (BE)

Weitere Informationen

Uniklinik Freiburg:

<http://www.uniklinik-freiburg.de/medizin1/behandlung/krankheiten/boesartige-bluterkrankungen/non-hodgkin-lymphome-nhl/multiples-myelom-plasmozytom.html>

Deutsche Krebsgesellschaft:

http://www.krebsgesellschaft.de/pat_kaplasmozytom,107871.html

Deutsche Krebshilfe, Blauer Ratgeber:

<http://www.krebshilfe.de/wir-informieren/material-fuer-betroffene/blauer-ratgeber.html?L=0>

Studiengruppe beim Kompetenznetz Maligne Lymphome:

<http://www.lymphome.de/Gruppen/MMSG/index.jsp>

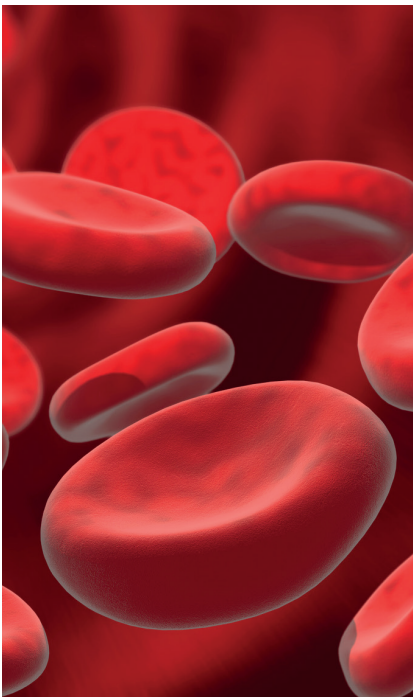
Arbeitsgemeinschaft Malignes Myelom:

<http://www.myelom.org/>

Selbsthilfe

<http://myelom-deutschland.de/>

Bild: fotolia, psdesign1



Patientenbericht Multiples Myelom

„Ich hätte mir eine schnellere Diagnose gewünscht“

Die kaufmännische Angestellte Romy Mett (Jahrgang 1949), lebt heute als Rentnerin im badischen Müllheim und hat eine Selbsthilfegruppe gegründet (www.myelom-südwest.de). Bis die Ärzte die richtige Diagnose stellten verging ein ganzes Jahr.

An einem Sonntag Ende April 2009 wachte ich morgens wegen heftigen Niesens auf und mir blieben an jenem Tag dauerhafte, starke Schmerzen unterhalb der rechten Brust zurück. Mittwochs darauf suchte ich meinen damaligen Orthopäden auf, der eine Verspannung annahm. Er versuchte es mit manueller Therapie, die keine nachhaltige Wirkung zeigte.

Die kommenden Wochen habe ich ausgehalten – dank Schmerzmitteln und indem ich mich an eine mehr liegende als sitzende Position gewöhnte. Ich atmete nur flach und vermied es nach Möglichkeit, mich zu bücken.

Sechs Wochen später war ich zurück beim Orthopäden. Die Röntgenuntersuchung zeigte einen Rippenbruch. Der Arzt sagte mir, dass der Bruch bereits schon etwas verwachsen sei. Ich war entsetzt, so brüchig konnten meine Knochen doch gar nicht sein – ich, die recht sportlich bin, gesund lebe und immer angenommen habe, eine sehr gute Knochenstruktur zu haben.

Der Orthopäde empfahl mir eine Knochendichtemessung, über die ich genau erfahren könne, wie es um meine Knochengesundheit steht. Die Untersuchung ergab keine negativen Ergebnisse.

Im Herbst 2009 durchlebte ich erneut viele Schmerzanfälle, hinzu kam eine heftige Grippe. In der Zwischenzeit hatte ich den Orthopäden gewechselt, der mir wegen meiner Schmerzen einige IGELE-Leistungen empfahl, die ich mir allerdings nicht leisten konnte.

Anfang Januar 2010 ging es mir zunehmend schlechter, ich war sehr müde, ohne Energie. Auch die Arbeit wurde zur Qual. Schmerzen plagten mich immer wieder an anderen Stellen des Oberkörpers. Der Orthopäde verschrieb mir daraufhin Mikrowellen-Anwendungen und Akupunktur, was im Rahmen eines Versuchs von der AOK übernommen wurde. Geholfen hat es nicht. Auch einige weitere Röntgenuntersuchungen brachten keine Erkenntnisse.

4 Wochen später bekam ich morgens sehr heftigen Schüttelfrost, der nach kurzer Zeit vorbei war, aber es blieben enorme Schmerzen im linken Brustbereich. Der von mir gerufene Notarzt konnte sich die brennenden Schmerzen nicht erklären, Schmerzmittel versagten völlig. Ein befreundeter Arzt besuchte mich am gleichen Tag und vermutete eine „innere Gürtelrose“, weil inzwischen meine komplette Oberlippe mit Herpesbläschen übersät war. Die Behandlung mit einem weiteren Schmerzmittel schlug zunächst an.

An Sport war nicht mehr zu denken, eine Skiausfahrt Ende März musste ich unverrichteter Dinge abbrechen, so schwach war ich. Im Anschluss vereinbarte ich mit meinem Hausarzt eine ausführliche Blutuntersuchung.

Zwei Tage später, erhielt ich den Rückruf durch meinen Hausarzt: Noch am selben Vormittag wurde ich in die Klinik überwiesen, wo ich sofort eine Bluttransfusion bekam. Die Blutwerte waren extrem schlecht. Die Diagnose stand fest: Plasmozytom oder Multiples Myelom. Die Woche darauf sollte gleich eine Knochenmarkbiopsie gemacht werden. Außerdem sah ich mich mit der Tatsache einer Chemo-Behandlung konfrontiert und auch das so schnell wie möglich. Zwei Wochen später, inzwischen war es Mitte April, ging die Behandlung los. Nun stand die Diagnose auch fest. Die Biopsie ergab 90% Plasmazellen im Knochenmark. Ich frage mich heute, wie viele dieser entarteten Plasmazellen ich 1 Jahr vorher hatte, als ich mir nach der Niesattacke eine Rippe gebrochen hatte?

Ich habe die Therapie danach gut überstanden. Ich wurde in eine Studie aufgenommen und erhielt eine intensive Behandlung. Natürlich sind die Nebenwirkungen und Begleiterscheinungen der Behandlung noch da, aber ich kämpfe dagegen an. Zum Beispiel auch, indem ich eine Selbsthilfegruppe gründete.

Eines unserer Ziele ist es, gerade die Orthopäden auf diese schwierig zu diagnostizierende Erkrankung aufmerksam zu machen. Sie kommen oft als erste mit diesen Patienten in Kontakt und können die Erkrankung möglichst früh erkennen und somit kann Betroffenen schneller als mir geholfen werden.

Romy Mett



Das Multiple Myelom stellt Patienten und Ärzte immer noch vor große Herausforderungen.
Bild: britta60.

Insgesamt gute Erfahrungen

Der pensionierte Lehrer Peter Lienhard (Jahrgang 1943) wohnt in Waldshut-Tiengen. Im Sommer 2006 bekommt er die Diagnose Multiples Myelom gestellt. Er ist froh, dass sein Orthopäde die Krankheit so schnell erkannt hat.

Ende März 2006 wollte ich nach dem Winter wieder mit meinem gewohnten Jogging beginnen. Nach kurzer Zeit bekam ich Rückenschmerzen, so dass ich aufhörte. Nach einigen weiteren Versuchen, die ebenso endeten, ging ich zum Hausarzt. Ich hatte schon früher Probleme mit dem Rücken gehabt, darunter einen Bandscheibenvorfall. Der Hausarzt verschrieb mir Fango-Anwendungen und Massage, die ich im April und Mai 2006 wahrnahm. Das linderte die Beschwerden zwar etwas, aber eine wirkliche Besserung trat nicht ein.

Im Juni unternahm ich eine einwöchige Reise, anschließend fühlte ich mich aber insgesamt schlechter.

Am 4. Juli 2006 ging ich zu einem Orthopäden, bei dem ich schon früher mit meinen Rückenproblemen in Behandlung war. Nach der Untersuchung verschrieb er mir Krankengymnastik, die nach anfänglicher Linderung allerdings auch keine anhaltende Verbesserung brachte. Im Gegenteil, die Schmerzen traten jetzt auch im Alltag auf, vor allem bei Reflexbewegungen, etwa beim Niesen oder Stolpern.

Just in dieser Zeit war mein Orthopäde für 3 Wochen im Urlaub. Sofort nach seiner Rückkehr, zugleich dem überhaupt erst 2. Termin bei diesem Arzt, sagte er mir: „Wir müssen eine Blutuntersuchung machen, da ist vielleicht noch etwas Anderes.“ Vier Tage später bekam ich die Diagnose Multiples Myelom.

Der Arzt vereinbarte sofort einen Termin an der Klinik und 5 Tage später stellte ich mich dort vor. Dort werde ich bis heute betreut.

Zu meiner insgesamt guten Erfahrung mit meinem Orthopäden, der die Erkrankung so zügig erkannt hat, passt noch folgende Episode. Im Verlauf der Stammzellenentnahme an der Uniklinik Freiburg im Jahr 2006 unterhielt ich mich mit einigen Ärzten, und einer fragte mich, wer das Myelom bei mir denn überhaupt festgestellt habe. Ich sagte: „Das war mein Orthopäde.“ Darauf meinte der Arzt: „Oh, dann war der aber gut!“

Peter Lienhard

Interview zum Multiplen Myelom

Georg Herget: „Die Früherkennung des Multiplen Myeloms bleibt ein Problem“

Dr. Georg Herget vom Universitätsklinikum Freiburg erklärt, wie Orthopäden bei Patienten mit Rückenschmerzen ein Multiples Myelom rechtzeitig diagnostizieren. Gerade wegen ihrer oft unspezifischen Symptome bleibt die Erkrankung oft lange unerkannt.

? **Es gibt Erfahrungsberichte von Patienten mit Multiplem Myelom, nach denen es mitunter sehr lange dauert, bis die Krankheit richtig diagnostiziert wird. Ist das ein Problem, das auch Sie kennen?**

Ja. Die Früherkennung der Krankheit bereitet durchaus Probleme.

? **Warum?**

Das Multiple Myelom oder das Plasmozytom stellt den Arzt quasi vor eine auf den Kopf gestellte Pyramide eines ganzen Arsenalns möglicher Diagnosen.

? **Was meinen Sie mit „auf den Kopf gestellt“? Offenbar landen viele Betroffene wegen ihrer Symptome zunächst beim Orthopäden?**

Viele Patienten suchen wegen Knochen- und vor allem Rückenschmerzen den Orthopäden auf. Diese Beschwerden können ein Symptom des Multiplen Myeloms sein. Doch können hinter Rückenschmerzen viele Diagnosen stecken, wovon das Myelom eine seltene ist. Grundsätzlich leiden sehr viele Menschen an Beschwerden im Rücken: etwa 85% aller Menschen haben in ihrem Leben mindestens einmal Rückenschmerzen. Zugleich ist es so, dass man bei der Mehrzahl von Rückenschmerzpatienten kein sicheres Korrelat findet. Nur bei 10 bis 15% der Betroffenen wird anhand der Bildgebung eine schmerzursächliche Diagnose gefunden, man spricht dann vom spezifischen Rückenschmerz. Beispiele hierfür sind z.B. Bandscheibenschäden, Erkrankungen aus dem rheumatischen Formenkreis und mit geringer Häufigkeit natürlich auch Tumorerkrankungen. Insbesondere beim älteren Menschen mit Rückenschmerz muss aber auch an die Differen-

tialdiagnose Multiples Myelom gedacht werden.

? **Was soll der Orthopäde tun, wenn ein 50-Jähriger mit einem Hexenschuss zu ihm kommt? Sofort röntgen, um ein Myelom zu finden oder auszuschließen?**

Sind die allgemeine und die spezifische Anamnese unauffällig, so kann initial auf eine Bildgebung verzichtet werden. Wenn der Rückenschmerz trotz z.B. physikalischer Maßnahmen 4 bis maximal 6 Wochen andauert, ohne dass sich eine Besserung einstellt, führe ich die Beschwerden einer bildgebenden Klärung zu.

? **Klärung?**

Primär Röntgen, gegebenenfalls Schnittbilddiagnostik.

? **Ein CT oder ein MRT?**

Bandscheibenschäden, aber eben auch ein Knochenmarkbefall, der einen Hinweis auf ein Myelom sein kann, lassen sich besser im Kernspin/MRT als im CT erkennen. Zudem bin ich der Ansicht, dass auch beim älteren Menschen Strahlenhygiene betrieben werden sollte, auch deshalb das Kernspin. Allerdings ist die Verfügbarkeit des MRTs oft begrenzt.

? **Manche Betroffene werden allerdings erst mal für Monate bis Jahre klassisch orthopädisch behandelt, bevor die Diagnose Myelom gestellt wird. Ist das zu lang?**

Grundsätzlich ist diese Fragestellung gerechtfertigt, ja. Allerdings haben wir derzeit noch keine verlässlichen Zahlen dazu, wie viel Zeit durchschnittlich vergeht zwischen dem Auftreten erster Symptome bis zur Diagnose. Das wollen wir daher



Privatdozent Dr. Georg Herget, geboren 1968, ist Oberarzt in der Klinik für Orthopädie und Unfallchirurgie am Universitätsklinikum Freiburg. PD Dr. Herget vertritt das Fachgebiet Orthopädie/Unfallchirurgie in den Tumorkonferenzen des Comprehensive Cancer Centers Freiburg (CCCCF). Bild: Uniklinik Freiburg.

jetzt in einer Analyse an unserem Zentrum klären und ggf. Konsequenzen ableiten, z.B. ob vielleicht mehr Aufklärung stattfinden muss um Behandelnde für die Erkrankung zu sensibilisieren.

? **Was noch außer Rückenschmerz kann an früher Symptomatik kommen?**

Beim Myelom sind Knochenschmerzen mit etwa 70% das führende Symptom. Auch sehr häufig ist die Abgeschlagenheit bzw. die Fatigue.

? **Wo sitzen die Schmerzen?**

Sie sind oftmals in der Wirbelsäule lokalisiert, aber auch in der Brustregion bei Herden in den Rippen; nicht selten werden die Beschwerden auch an Oberarm- oder Oberschenkel angegeben. Ein Hinweis können auch diffuse Knochenschmerzen sein.

? **Typisch können also Schmerzen sein, die immer mal wieder kommen?**

Ja, immer wieder ein Auftreten von Schmerzen im Bereich einer, aber auch verschiedener Regionen. Hier muss man die Patienten ernst nehmen, weil es diese wechselnden Beschwerden eben gibt.

? **Scheidet bei Knieschmerzen ein Myelom als Ursache aus?**

Hinter Knieschmerzen steckt relativ selten ein Myelom. Das Myelom kann aber durchaus auch einmal die Kniegelenke mit Unterschenkel befallen.

? Ein Blutbild liefert am Ende die Diagnose? Oder reicht auch schon das MRT oder CT aus?

Ein MRT und auch ein CT geben sehr wichtige Hinweise, die Diagnose muss aber mit speziellen Laborparametern und einer Knochenmarkbiopsie unbedingt gesichert werden.

? Entwickelt sich aus einem isolierten Herd, Kennzeichen eines sog. isolierten ‚Plasmozytoms‘, immer ein Multiples Myelom?

Es gibt durchaus isolierte Plasmozytome, d. h. einen lokalisierten Befall, die keinesfalls ein generalisiertes Myelom entwickeln, mit exzellenter Prognose, z. B. nach OP und Bestrahlung. Diese Patienten sehen und betreuen wir in Freiburg auch. Einige Patienten entwickeln im weiteren Verlauf aber ein Multiples Myelom, d. h. auch diese Patienten profitieren von einer engen, multidisziplinären Verlaufskontrolle und Betreuung.

? Wie gesichert ist eigentlich, dass eine möglichst frühe Diagnose und Beginn einer Behandlung, wirklich Leben rettet oder zumindest ein Mehr an Lebenszeit bedeuten?

Genau das wird momentan kritisch diskutiert. Es gibt manche Ärzte, die bereits ein Screening auf das Multiple Myelom durchführen, national und international empfohlen wird dies aber aktuell nicht.

? Das geht über ein Blutbild?

Nein, nicht nur allein über ein Blutbild, sondern u. a. über eine Eiweißelektrophorese und Immunfixation im Serum und Urin. Problematisch daran ist, dass damit auch Vorformen des Myeloms entdeckt werden, die sogenannte monoklonale Gammopathie unklarer Signifikanz (MGUS). Dabei muss man wissen, dass das MGUS relativ häufig bei ‚jungen Älteren‘ und vor allem Älteren vorkommt: unter den >50-Jährigen findet man es bei 2 bis 3%, bei >80-Jährigen sogar in 15%. Wir wissen, dass aus einem MGUS in der Regel erst nach vielen Jahren ein Multiples Myelom hervorgehen kann, aber nicht muss. Das MGUS selbst stellt aber meist keine Behandlungsindikation dar.

? Und was sagen Sie jetzt zum Screening?

Wir am CCCF sagen, dass solch ein Screening aktuell wenig sinnvoll ist, weil das Risiko, dass sich aus einem MGUS tatsächlich irgendwann ein Myelom entwickelt, gering ist. Es gibt aber durchaus Hochrisi-

koformen, die man näher eingrenzen kann und enmaschiger kontrollieren sollte. Aber um ein generelles Screening zu empfehlen, reichen die Daten eben nicht aus.

? Leben behandlungsbedürftige Patienten bei einer frühzeitigen Diagnose länger?

Meiner Überzeugung nach ist die Prognose umso besser, je früher eine Erkrankung, die behandlungsbedürftig ist, erkannt wird.

? Ihrer Überzeugung nach? Anders gefragt: Werden manche Patienten zu spät diagnostiziert?

Möglicherweise ja. Ich möchte aber nochmals bemerken, dass wir genau diese Frage gerade intensiv untersuchen wollen und kann daher jetzt noch nicht sagen, ob eine z. B. um ein halbes Jahr verzögerte Diagnose ein schlechteres Outcome bedingt.

? Wann muss der niedergelassene Orthopäde sich Rat holen, einen Patienten zum Spezialisten überweisen?

Sobald er den begründeten Verdacht auf ein Multiples Myelom hat, wäre mein Rat, den Patienten an ein Zentrum mit Myelomexpertise zu überweisen.

? Gibt es solche Zentren an allen größeren Kliniken oder nur an Universitätskliniken?

Es ist zu erwarten, dass jede größere Klinik eine Expertise in der Behandlung des Myeloms hat oder Kontakte zur Konsultation. Im Übrigen kann sicher auch ein gut vernetzter Verbund aus niedergelassenen Ärzten die Diagnostik und Behandlung steuern. Allerdings sollte nach meiner Überzeugung dann eine Schnittstelle zu einer spezialisierten Klinik gegeben sein.

? Wieso?

Die Behandlung dieser Krankheit ist stark im Fluss, auch, da immer wieder neue Medikamente in Studien erforscht werden. Patienten profitieren daher von Tumorkonferenzen in einem Zentrum, weil eben dort Ärzte tätig sind, die eine Kenntnis der aktuellen Studienlage haben und diese auch anbieten können. Patienten können damit schon vor der Zulassung neuer Medikamente an diesen Fortschritten partizipieren. Weiter wird an Zentren wie z. B. am UKL Freiburg, eine interdisziplinäre Behandlung unter Einschluss sämtlicher Fachgebiete durchgeführt um den größten Benefit für die Patienten zu erwirken.

? Welche Rolle hat der Orthopäde bei der Behandlung?

Der Orthopäde hat sowohl bei der initialen Diagnose als auch im Verlauf der Erkrankung durch die Beurteilung der Knochenstruktur und damit auch der Stabilität hinsichtlich der Beratung zu verschiedenen Versorgungskonzepten eine zentrale Bedeutung in dem interdisziplinären Zirkel. Hierzu zählen Strahlentherapeuten, Pathologen, Zytogenetiker, Nephrologen und auch der federführende Hämatonkologe.

? Was machen Sie, wenn die Knochenstabilität eines Patienten nicht mehr ausreicht?

Eine Möglichkeit der Stabilisierung einer Osteolyse, z. B. im Oberschenkel, ist die Implantation eines Marknagels. Bei hüftnahen Lysen kann auch die Implantation einer Prothese notwendig werden. Auch konservative Therapien, wie z. B. Rumpfortesen bei eingetretener oder drohender Wirbelfraktur sind sehr gute und wichtige Optionen zur Stabilisierung der Knochen.

? Es gibt keine Heilung?

Man kann mit der Erkrankung eines Multiplen Myeloms heute auch alt werden. Erst kürzlich haben wir über einen Patienten im Tumor-Board diskutiert, der seit 18 Jahren mit der Erkrankung lebt.

Das Interview führte BE

Weiterführende Informationen zu den jährlich aktualisierten, interdisziplinär erstellten Empfehlungen zur Diagnostik und Therapie des Multiplen Myeloms (MM-Tumorboard) aus dem CCCF Freiburg sind einzusehen unter:

<http://www.uniklinik-freiburg.de/medizin1/behandlung/zentren-und-sektionen/sektion-klin-forschung-gcp-qm-und-ectu/chemotherapiemanagement.html>
und im „Blauen Buch“:
www.springer.com/medicine/oncology/book/978-3-642-41740-5.