

# Der besondere Fall: Unklare Leberherde bei Sigmadivertikulitis

G. M. Karwacki, C. J. Zech

## Fallvorstellung

Ein 54-jähriger Diabetiker stellt sich in der Notfallabteilung unseres Krankenhauses mit Diarrhö, Fieber seit ca. 1 Woche, Schüttelfrost und einem Gewichtsverlust von ca. 5 kg in den letzten Wochen vor. Beim Eintritt ist er febril (39,7°) und tachypnoisch. Bei der Untersuchung ist das Abdomen rechts epigastrisch druckdolent. Laborchemisch sind die Entzündungszeichen stark erhöht (CRP 501,8 mg/l); der Urin ist bland. Die vom Notarzt durchgeführte Oberbauchsonografie wies multiple, echoarme, aber nicht echofreie Läsionen in der Leber nach. Zur weiteren Abklärung wird eine CT des Abdomens angemeldet (Abb. 1, Abb. 2).

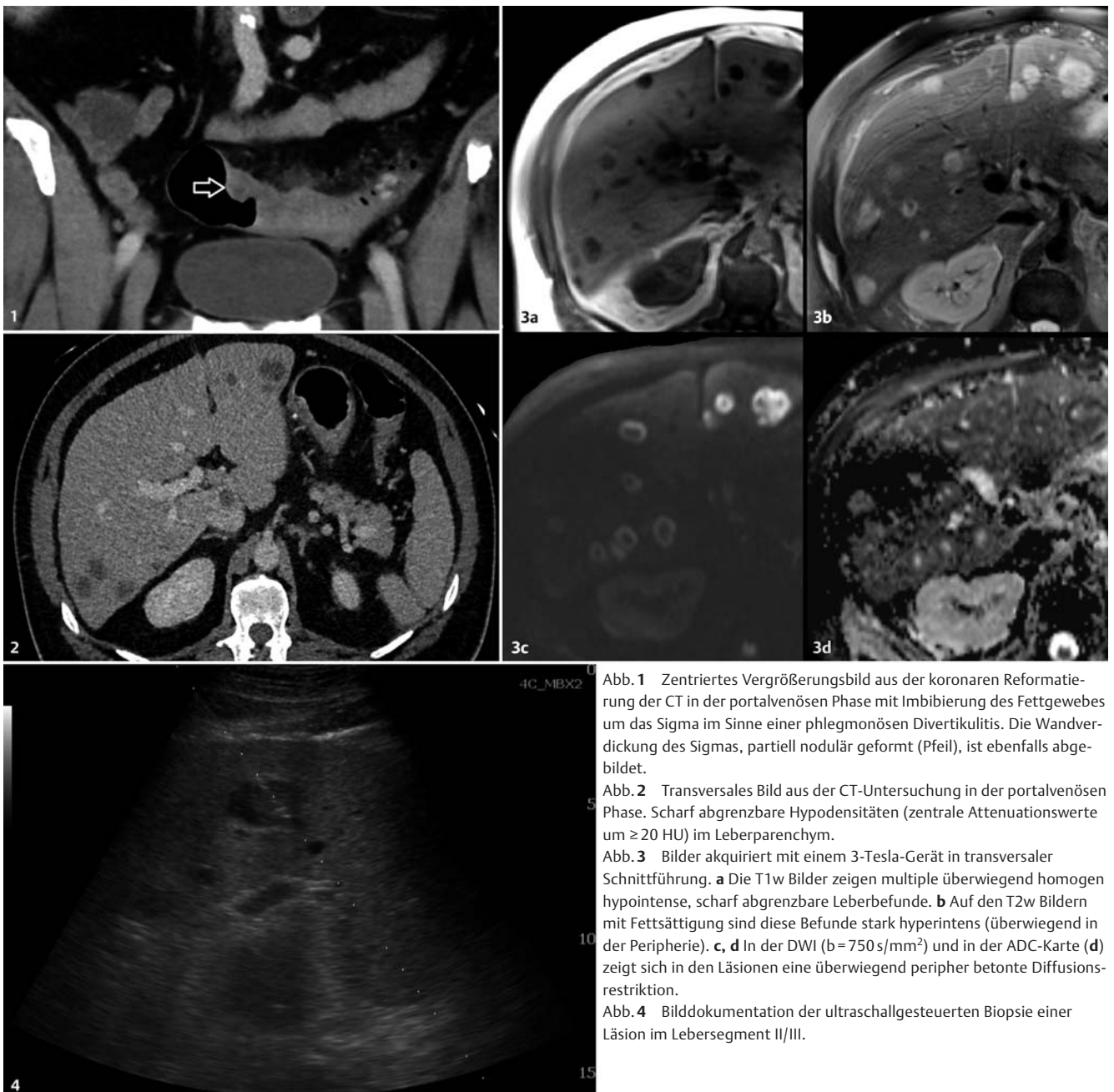


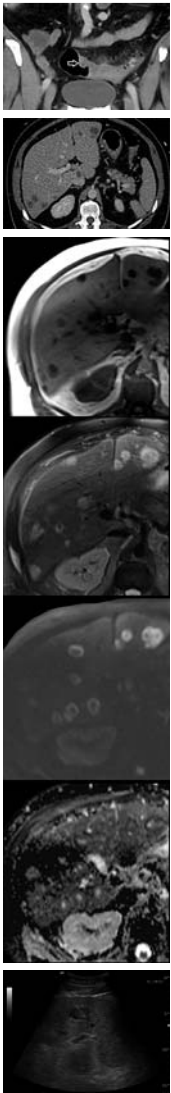
Abb. 1 Zentriertes Vergrößerungsbild aus der koronaren Reformatierung der CT in der portalvenösen Phase mit Imbibierung des Fettgewebes um das Sigma im Sinne einer phlegmonösen Divertikulitis. Die Wandverdickung des Sigmas, partiell nodulär geformt (Pfeil), ist ebenfalls abgebildet.

Abb. 2 Transversales Bild aus der CT-Untersuchung in der portalvenösen Phase. Scharf abgrenzbare Hypodensitäten (zentrale Attenuationswerte um  $\geq 20$  HU) im Leberparenchym.

Abb. 3 Bilder akquiriert mit einem 3-Tesla-Gerät in transversaler Schnittführung. **a** Die T1w Bilder zeigen multiple überwiegend homogen hypointense, scharf abgrenzbare Leberbefunde. **b** Auf den T2w Bildern mit Fettsättigung sind diese Befunde stark hyperintens (überwiegend in der Peripherie). **c, d** In der DWI ( $b = 750 \text{ s/mm}^2$ ) und in der ADC-Karte (**d**) zeigt sich in den Läsionen eine überwiegend peripher betonte Diffusionsrestriktion.

Abb. 4 Bilddokumentation der ultraschallgesteuerten Biopsie einer Läsion im Lebersegment II/III.

## Bildanalyse



**CT von Abdomen und Becken.** Es wird eine CT des Abdomens und Beckens in der portalvenösen Phase nach i. v. Gabe von 80 ml Ultravist 370 (Bayer Schering Pharma AG, Berlin, Deutschland) durchgeführt, mit der sich zahlreiche Divertikel am Colon sigmoideum und am Colon descendens nachweisen lassen (Abb. 1). Das Sigma selbst weist eine ca. 10 cm lange konzentrische Wandverdickung auf. Das mesenteriale Fettgewebe im Bereich des Colon sigmoideum ist imbibiert; die angrenzenden kleinen mesenterialen Gefäße zeigen sich akzentuiert. In der unmittelbaren Umgebung des befallenen Dickdarmabschnitts bestehen rundliche, bis 6 mm große Lymphknoten. In der freien Bauchhöhle zeigen sich keine abszessverdächtigen Kollektionen oder extraluminale Gaseinschlüsse. Der Befund wird als eine akute phlegmonöse Divertikulitis interpretiert. Zusätzlich bestätigen sich die sonografisch gesehenen fokalen Leberläsionen mit zahlreichen, etwas unscharf abgrenzbaren und leicht inhomogenen rundlichen Herden (max. 3 cm im Durchmesser). Soweit in der CT beurteilbar, haben sie keinen Bezug zu den Gallenwegen (Abb. 2). Die Dichte erweist sich als teils wasseräquivalent, vor allem zentral aber auch erhöht mit  $>20$  HU. In Anbetracht dieser Dichtewerte werden neben zystisch-nekrotisierenden Herden z. B. im Rahmen einer Metastasierung auch Abszedierungen in Erwägung gezogen.

**MRT.** Zur weiteren Charakterisierung der Leberbefunde wird eine MRT empfohlen (Abb. 3), die an einem 3-Tesla-MRT (Skyra, Siemens, Erlangen) durchgeführt wird (native T1w und T2w Sequenzen, DWI und zeit aufgelöste 3D T1w GRE-Sequenzen nach i. v. Gabe von 10 ml Primovist, Bayer Healthcare, Berlin, Deutschland). Alle Läsionen zeigen die gleiche Bildmorphologie: In den T2w Sequenzen besteht eine ringförmige periphere Hyperintensität bei zentral inhomogener Hypointensität. In den nativen T1w Sequenzen erscheinen die Befunde inhomogen hypointens im Vergleich zum Leberparenchym. In der DWI zeigen sich bei einem b-Wert von  $750 \text{ s/mm}^2$  ringförmige periphere Signalanhebungen; in der ADC-Karte werden peripher ADC-Werte von  $0,25 \times 10^{-3} \text{ mm}^2/\text{s}$  und zentral  $2,4 \times 10^{-3} \text{ mm}^2/\text{s}$  gemessen. Nach Kontrastmittelaufnahme in der Wand der Läsionen und im angrenzenden Leberparenchym nachgewiesen werden (👁️ Video 1). In der hepatobiliären Phase wird keine spezifische Kontrastmittelaufnahme gefunden. Aufgrund der Bildmorphologie und des gegebenen aktiven Entzündungsfokus (Diver-

tikulitis) wird die Verdachtsdiagnose multipler pyogener Leberabszesse gestellt.

## Diagnose und Verlauf

**Punktion eines Leberherds.** Bei computertomografisch gesicherter Sigmadivertikulitis wird ein Leberherd unter ultrasonografischer Steuerung biopsiert, um die vermuteten Leberabszesse zu bestätigen und die Erreger zu charakterisieren (Abb. 4). Unter sterilen Kautelen und in Lokalanästhesie mit 10 ml Rapidocain 2% wird eine hypoechogene Läsion mit einer 17-G-Koaxialnadel punktiert und putride Flüssigkeit aspiriert, die für die mikrobiologische Untersuchung eingesandt wird. Mit einem 18-G-Hochgeschwindigkeitsstanzbiopsiesystem (Tru-Cut, Bard Magnum, USA) werden zusätzlich noch 2 Gewebezyylinder à 22 mm Länge aus dem Randbereich in koaxialer Technik gewonnen (und in Formalin zur Pathologie geschickt). Beim Rückzug der Nadel wird der Stichkanal mit Spongostan-Slurry (Ethicon, Somerville, USA) embolisiert. Die sonografische Abschlusskontrolle zeigt keinen Anhalt für eine Blutung im Stichkanal.

**Mikroskopische Untersuchung.** Bei der mikroskopischen Untersuchung (Gram-Färbung) zeigen sich massenhaft grampositive Kokken in Ketten und massenhaft gramnegative Stäbchen. Als Haupterreger wird *Streptococcus anginosus* identifiziert. In der histopathologischen Untersuchung der entnommenen Biopsiezylinder kann kein malignes Gewebe nachgewiesen werden.

**Therapie und Verlauf.** Basierend auf den Ergebnissen der mikrobiologischen Untersuchung wird eine i. v. antibiotische Therapie mit Augmentin begonnen. Der Patient kann schließlich bei regredienten Entzündungsparametern afebril und im guten Allgemeinzustand zur weiteren Therapie in ein Krankenhaus seines Heimatkantons verlegt werden. Zum definitiven Ausschluss eines Sigmakarzinoms soll eine Koloskopie im Intervall durchgeführt werden.

### Video 1

Videodatei aus der GRASP-Sequenz (GRASP = Golden-angle RADial Sparse Parallel) nach i. v. Gabe von 10 ml Primovist.



Als Abonnent der Radiologie up2date und Nutzer von Thieme-connect finden Sie das **Video** unter [www.thieme-connect.de/products](http://www.thieme-connect.de/products)

## Diskussion

### Krankheitsbild

#### ■ Divertikulitis

Eine Divertikulitis mit Komplikationen kann sich bei 10–25% der Patienten mit Divertikulose entwickeln. Die häufigsten (oft koexistierenden) Komplikationen sind [1,2]:

- Perforation (44,5%)
- parakolische Abszesse (29,5%)
- Obstruktion (22,6%)
- Phlegmone (22,3%)
- Fistelbildung (13,4%)
- Blutung (4,5%)

Die Divertikulitis ist zwar bei Patienten unter dem 40. Lebensjahr selten, verläuft aber in dieser Patientengruppe häufiger schwerer und komplikationsträchtiger. In der Studie von Chapman et al. hatten 70% der Patienten mit komplizierter Divertikulitis zumindest eine Begleiterkrankung (kardiovaskuläre oder pulmonale Krankheiten, Diabetes). Bei immunkomprimierten Patienten mit Divertikulitis ist das Risiko einer operationspflichtigen Komplikation erhöht [1].

#### ■ Leberabszess

Leberabszesse kommen bei Frauen und Männern etwa gleich häufig vor. Das mittlere Erkrankungsalter liegt zwischen dem 55. und 60. Lebensjahr. Ein Leberabszess ist unabhängig von der Ursache potenziell lebensbedrohlich. Eine rasche Diagnostik und gezielte antibiotische oder interventionelle Therapie sind deshalb enorm wichtig.

**Ursachen.** In Deutschland sind die Obstruktion der Gallenwege und fortgeleitete Cholezystitiden die häufigsten Ursachen pyogener Leberabszesse (Tab. 1), bei vielen Patienten bleibt jedoch die Ursache unklar und hängt stark von Immunstatus und Demografie ab [3]. Leberabszesse sind bei immunkompetenten Patienten selten, kommen jedoch bei älteren Menschen (>60 Jahre), bei vorliegender Neoplasie, HIV/AIDS, Diabetes mellitus, Leberzirrhose, nach Organtransplantationen oder Chemotherapie häufiger vor [3,4].

Die Erreger können die Leber auf verschiedene Art und Weise erreichen:

- mit dem Blutstrom durch die Pfortader (Appendizitis, Divertikulitis, Proktitis) oder die A. hepatica (Septikämie bei Osteomyelitis, Endokarditis, Mediastinitis, Pneumonitis)
- durch die Gallenwege bei Infekt der Cholangien

**Tabelle 1**

#### Hauptursachen für Leberabszesse [2].

Ursachen	Häufigkeit
Gallenwegsobstruktion, fortgeleitete Cholezystitiden	ca. 40%
kryptogene Leberabszesse	ca. 37%
abdominelle Entzündungen (z. B. Appendizitis, Divertikulitis)	ca. 11%
iatrogene und posttraumatische Ursachen sowie hämatologisch gestreute Infektionen	ca. 12%

- direkt bei einem Entzündungsfokus in den benachbarten Organen (Ulzera des Magens, des Duodenum, Pyelonephritis)
- bei penetrierenden Traumata von extra- oder intrakorporal (darunter auch iatrogene Verletzungen).

Obwohl intraabdominale Infektionen immer wieder Leberabszesse verursachen können, gibt es nur wenige dokumentierte Einzelfälle von Leberabszessen als Komplikation einer Sigmadivertikulitis [5].

**Erreger.** Die meisten hepatischen Abszesse haben eine polybakterielle Genese (Escherichia coli, Streptococcus species, anaerobe Flora des Gastrointestinaltrakts, Klebsiella pneumoniae). Atypische Vektoren wie Parasiten (Amöben, Echinokokkus, Protozoa) sind in Entwicklungsländern häufiger als in den Industrienationen [3]. Ein Pilzbefall tritt eher beim immuninkompetenten Patienten auf.

**Symptome.** Die Symptome bei Leberabszessen sind unspezifisch: Fieber, abdominelle und/oder thorakale Schmerzen, Schulterschmerzen (bei Reizung des Zwerchfells), Übelkeit und Erbrechen, Appetitlosigkeit und Gewichtsverlust. Sie werden zudem eher von der Grundkrankheit determiniert. Bei der körperlichen Untersuchung können eine Hepatomegalie, eine Druckschmerzhaftigkeit im rechten Oberbauch und bei der Perkussion und Auskultation ein begleitender Pleuraerguss auffallen.

**Therapie.** Bei multiplen oder kleineren hepatischen Abszessen ist die i. v. Therapie mit Antibiotika die Methode der Wahl. Die i. v. Gabe kann nach 10–14 Tagen auf orale Therapie umgestellt werden. Eine Materialgewinnung aus den Abszessen sollte für die Anpassung der medikamentösen Behandlung an das Antibiotogramm angestrebt werden. Bei solitären, größeren Abszessen ist eine Drainage/therapeutische Punktion von Vorteil. Die chirurgische Sanierung bis

zur Teilresektion der Leber ist nur bei Komplikationen und therapieresistenten Fällen einzusetzen [3].

## Bildgebende Diagnostik

**Divertikulitis, Leberabszesse.** Der Verdacht auf eine Divertikulitis wird heute routinemäßig mit einer abdominalen CT abgeklärt. Für die Differenzierung begleitender fokaler Leberläsionen wird vor allem die MRT eingesetzt. Typische bildmorphologische Merkmale von Leberabszessen sind [6]:

- kräftiges randständiges Enhancement sowohl in der Früh- als auch in der Spätphase der Kontrastmittelunterstützten T1w Sequenzen
- perifokales Enhancement des Leberparenchyms
- Diffusionsrestriktion der Herde

**Lebermetastasen.** Trotzdem kann die Differenzialdiagnose zu komplizierten, z. B. eingebluteten Zysten und zystischen Metastasen schwierig sein: Lebermetastasen können verschiedene Signalintensitäten in den T1w und T2w Bildern aufweisen, sind jedoch meist T1-hypointens und moderat T2-hyperintens. Hypovaskularisierte Lebermetastasen zeigen eine diffuse, im Vergleich zum umliegenden Lebergewebe verzögerte Kontrastanreicherung. Zentral liquide, nekrotisierende Metastasen, wie bei neuroendokrinen Tumoren oder Sarkomen, können hingegen von diesem Muster abweichen – sie erscheinen dann T2w stark hyperintens und gehen mit einem ringförmigen Kontrastierungsmuster wie bei Abszessen einher. Zudem zeigt annähernd ein Viertel der Leberfiliae, insbesondere die Metastasen des kolorektalen Karzinoms, ein hyperintenses Halo von vitalem Tumorgewebe um die zentrale Hypointensität (regressive Veränderungen bis zur Nekrose) [7]. In diesen Fällen entstehen ebenfalls ähnliche Bilder wie bei Leberabszessen.

Die Diffusionsbildgebung kann in solchen Situationen zur Differenzierung beitragen. Chen et al. haben in ihrer Arbeit anhand der zentralen ADC-Werte maligne (Metastasen; höhere zentrale Werte) und benigne (Abszesse; niedrige zentrale Werte) Leberläsionen an 18 Patienten unterscheiden können [8]. Eine Studie mit insgesamt 113 Patienten (39 mit Abszessen und 74 mit malignen Lebertumoren) zeigte, dass eine fehlende periphere Diffusionsrestriktion ein Zeichen des entzündlichen Charakters sein kann [9]. Dagegen zeigte sich im vorgestellten Fall eine deutliche Diffusionsrestriktion mit niedrigen ADC-Werten in der Peripherie der Herde. Auch die für Abszesse postulierte zentrale Diffusionsrestriktion war in unserem Fall bei zentral

relativ hohen ADC-Werten ( $> 2 \times 10^{-3} \text{ mm}^2/\text{s}$ ) nicht nachweisbar – trotz des eitrigen Inhalts in der Punktion. Andere Autoren haben postuliert, dass die zentrale Diffusionsrestriktion in Abszessen vom Alter des Befunds abhängt [10].

**Punktion.** Letztlich bleibt eine bildgesteuerte Punktion mit Materialgewinnung die Methode der Wahl für die definitive Diagnose und Erregergewinnung zur Planung der weiteren Therapie. Auf diese Weise kann bei größeren Abszessen dann auch in gleicher Sitzung eine perkutane Drainage als therapeutische Maßnahme eingelegt werden.

### Korrespondenzadresse

Grzegorz M. Karwacki  
 Universitätsspital Basel  
 Klinik für Radiologie und Nuklearmedizin  
 Petersgraben 4  
 4031 Basel, Schweiz  
 E-Mail: grzegorz.karwacki@usb.ch

**Interessenkonflikt:** GMK: kein Interessenkonflikt angegeben. CJZ gibt an: Bayer Healthcare: Honorare und Reisekosten für Vorträge, Forschungsunterstützung; Siemens Medical Solutions: Forschungsunterstützung.

## Literatur

- 1 Stollman N, Raskin JB. Diverticular disease of the colon. *Lancet* 2004; 363: 631–639
- 2 Chapman J, Davies M, Wolff B et al. Complicated Diverticulitis. *Ann Surg* 2005; 242: 576–583
- 3 Riemann JF, Fischbach W, Galle PR. Leberabszess. In: *Gastroenterologie in Klinik und Praxis: Das komplette Referenzwerk für Klinik und Praxis*. Stuttgart: Thieme; 2007: 1336–1339
- 4 Krige JE, Beckingham IJ. Liver abscesses and hydatid disease. *BMJ* 2001; 322: 537–540
- 5 Murarka S, Pranav F, Dandavate V. Pyogenic Liver Abscess Secondary to Disseminated Streptococcus Anginosus from Sigmoid Diverticulitis. *J Glob Infect Dis* 2011; 3: 79–81
- 6 Balci NC, Semelka RC, Noone TC et al. Pyogenic hepatic abscesses: MRI findings on T1- and T2-weighted and serial gadolinium-enhanced gradient-echo images. *J Magn Reson Imaging JMRI* 1999; 9: 285–290
- 7 Namasivayam S, Martin DR, Saini S. Imaging of liver metastases: MRI. *Cancer Imaging* 2007; 7: 2–9
- 8 Chan JHM, Tsui EYK, Luk SH et al. Diffusion-weighted MR imaging of the liver: distinguishing hepatic abscess from cystic or necrotic tumor. *Abdom Imaging* 2001; 26: 161–165
- 9 Park HJ, Kim SH, Jang KM et al. Differentiating hepatic abscess from malignant mimickers: Value of diffusion-weighted imaging with an emphasis on the periphery of the lesion: Hepatic Abscess Versus Malignant Mimickers. *J Magn Reson Imaging* 2013; 38: 1333–1341
- 10 Holzapfel K, Rummeny E, Gaa J. Diffusion-weighted MR imaging of hepatic abscesses: possibility of different apparent diffusion coefficient (ADC)-values in early and mature abscess formation. *Abdom Imaging* 2007; 32: 538–539