

Thoraxchirurgisches Staging des Lungenkarzinoms

Surgical Staging of Lung Cancer



M. R. Müller, S. B. Watzka

Abteilung für Thoraxchirurgie, Otto-Wagner-Spital, Wien

Zusammenfassung

Die korrekte Definition des Erkrankungsstadiums (Staging) ist die Voraussetzung für eine stadiengerechte und damit optimale Behandlung des Lungenkarzinoms. Dies wird heute an spezialisierten Zentren mittels moderner bildgebender oder minimal-invasiver Verfahren realisiert. Trotzdem spielt die Thoraxchirurgie nicht nur in der Behandlung, sondern auch im Staging des Lungenkarzinoms eine wesentliche Rolle. Die Indikation zum thoraxchirurgischen Staging des Lungenkarzinoms besteht in der Regel immer dann, wenn es auf radiologisch und endoskopisch-interventionellem Wege nicht möglich ist, suffizientes Gewebematerial für eine konklusive Diagnostik der Lymphknotenstationen und/oder suszipierter metastatischer Herde zu bekommen. Die dazu verwendeten Methoden sind die zervikale und erweiterte Mediastinoskopie, die Video-assistierte mediastinale Lymphadenektomie (VAMLA), die anteriore Mediastinotomie nach Chamberlain und die Video-assistierte Thorakoskopie (VATS). Bei der Indikationsstellung zu invasiven Verfahren muss darauf geachtet werden, dass der erzielbare diagnostische Mehrwert jeweils mit einem therapeutischen Mehrwert für den Patienten einhergeht.

Lernziele

In diesem Beitrag gewinnt der Leser einen Überblick über die aktuellen thoraxchirurgischen Stagingverfahren des Lungenkarzinoms und soll dadurch in die Lage versetzt werden, nicht nur die passende Indikation für das jeweilige Stagingverfahren zu stellen, sondern auch seine Patienten korrekt über Vor- und Nachteile der jeweiligen Verfahren aufklären zu können.

Abstract

Proper staging of lung cancer represents the basis for any stage-adapted and optimized treatment. This is today implemented in specialized centers mainly through the use of modern imaging methods and minimally-invasive measures. However, general thoracic surgery has a role not only in the therapeutic management of lung cancer, but offers additional staging information whenever endoscopic or interventional methods fail to achieve representative tissue biopsies of mediastinal lymph nodes or suspect lesions for conclusive diagnosis. The thoracic surgical armentarium comprises of cervical or extended mediastinoscopy, video-assisted mediastinal lymphadenectomy (VAMLA), anterior mediastinotomy (Chamberlain procedure) and video-thoracoscopy (VATS). Indications for any invasive diagnostic methods always have to respect a therapeutic benefit for the patient.

Einleitung

Das korrekte und ausgiebige Staging des Lungenkarzinoms ist die Voraussetzung dafür, den Patienten die stadienadaptierte und damit bestmögliche Therapie zukommen zu lassen. Während mittlerweile die klassischen Eckpfeiler des Stagings radiologische (CT, PET-Scan, MRT, Sonografie, gegebenenfalls in Kombination mit bildgesteuerten Punktionsverfahren) sowie endoskopisch-interventionelle Verfahren (Bronchoskopie, EBUS/EUS) sind, gibt es auch heute noch gültige Indikationen für invasivere Stagingverfahren, die im Rahmen eines chirurgischen Eingriffs durchgeführt werden. Es soll an dieser Stelle nicht unerwähnt bleiben, dass auch das bronchoskopische

VNR

2760512015147121277

Bibliografie

DOI <http://dx.doi.org/10.1055/s-0034-1391100>
 Pneumologie 2015; 69: 165–176
 © Georg Thieme Verlag KG
 Stuttgart · New York
 ISSN 0934-8387

Korrespondenzadresse

Univ. Prof. Dr.

Michael R. Müller

PD Dr.

Stefan B. Watzka, FACS

Abteilung für Thoraxchirurgie
 Karl Landsteiner Institut für
 Thorakale Onkologie
 Otto-Wagner-Spital
 Sanatoriumstraße 2
 1140 Wien
 Österreich
michael.rolf.mueller@wienkav.at
stefan.watzka@wienkav.at

Staging mit EBUS an entsprechend ausgerüsteten thoraxchirurgischen Abteilungen durchgeführt wird. Entscheidend für einen hohen negativen prädiktiven Wert ist nicht die fachliche Spezialisierung, sondern allein die Expertise mit endoskopisch-interventionellen Verfahren.

Dass die Indikation für invasivere Stagingverfahren auch heute noch gültig sein kann, belegt eine rezente Arbeit von Gómez-Caro A et al. [1]. Darin werden der negative prädiktive Wert (NPV) und die Genauigkeit des PET-CT im Staging des NSCLC relativiert. Diese Studie untersuchte die wahre Inzidenz von pN2 bei Patienten mit cN0 NSCLC mit negativem FDG-PET uptake im Mediastinum. 125 Patienten mit unauffälligen mediastinalen Befunden im FDG-PET und Thorax-CT wurden prospektiv eingeschlossen. Der negative prädiktive Wert (NPV) war 85,6%, der Prozentsatz falsch negativer Befunde (FN) 14,4. Die am häufigsten falsch klassifizierten N2-Stationen waren 4R, 7 und 5. Ein okkultes N2-Befall wurde signifikant häufiger bei Frauen und bei Adenokarzinomen gefunden. Nach dieser Studie ist ein alleiniges mediastinales Staging mittels PET-CT unzureichend, um einen mediastinalen Lymphknotenbefall mit ausreichender Sicherheit auszuschließen.

Für Patienten mit nicht-kleinzelligem Lungenkarzinom ist daher das invasive Staging des Mediastinums mit Gewinnung von Gewebeprobe aus den relevanten Lymphknotenstationen von großer Bedeutung. Es liefert verlässliche Informationen über das Stadium der Erkrankung und leitet die Entscheidung, die passende Behandlung betreffend. Ein zweiter Schritt zur korrekten Stadienbestimmung einer Lungenkrebs-Erkrankung ist die histologische Abklärung etwaiger kontralateraler pulmonaler Rundherde, um eine Stadium-IV-Erkrankung auszuschließen. Eine rezente zusätzliche Indikation zur thoraxchirurgischen Biopsie besteht in der wiederholten Gewinnung von ausreichend Primärtumor- und Metastasengewebe zum prä- und post-chemotherapeutischen molekularbiologischen Profiling bei bekanntem Stadium-IV-Lungenkarzinom [2].

Für Patienten mit nicht-kleinzelligem Lungenkarzinom ist das invasive Staging des Mediastinums mit Gewinnung von Gewebeprobe aus den relevanten Lymphknotenstationen von großer Bedeutung.

Im Folgenden werden die thoraxchirurgischen Stagingverfahren im Detail geschildert, einschließlich ihrer Indikationen und möglichen Komplikationen.

Indikation

Die Indikation zum thoraxchirurgischen Staging des Lungenkarzinoms besteht in der Regel immer dann, wenn es auf radiologisch und endoskopisch-interventionellem Wege nicht möglich ist,

suffizientes Gewebematerial für eine konklusive Diagnostik der Lymphknotenstationen und/oder suszipierter metastatischer Herde zu bekommen. Das bedeutet, dass das thoraxchirurgische Staging nachrangig zum radiologischen oder endoskopisch-interventionellen Staging ist.

Bei der chirurgischen Indikationsstellung ist dabei auch immer zu beachten, dass eine Abstimmung zwischen dem therapeutisch relevanten Wunsch nach Gewebematerial und der Größe und dem Komplikationspotenzial des durchzuführenden diagnostischen Eingriffs erfolgen muss. Es wird in diesem Rahmen außerdem darauf hingewiesen, dass die durch den diagnostischen Eingriff erzielte Informationserweiterung tatsächlich therapeutisch relevant sein muss und nicht nur dem reinen Erkenntnisgewinn dienen soll.

Staging mediastinaler Lymphknoten

Die Rationale für ein präoperatives mediastinales Staging ist der Ausschluss eines mediastinalen Lymphknotenbefalls mit der höchstmöglichen Sicherheit und mit der geringsten Belastung für den Patienten. Aus einer Arbeit der Gruppe von Valerie Rusch vom MSKCC in New York aus dem Jahr 2007 geht hervor, dass sowohl die Anzahl als auch die Lokalisation eines Lymphknotenbefalls relevant für die Prognose des betroffenen Patienten ist. Der Befall einer einzigen N1-Zone hat eine bessere Prognose als multiple N1-Metastasen, und multiple N1-Metastasen bestimmen die gleiche Prognose wie eine singuläre N2-Metastase [3].

Die Rationale für ein präoperatives mediastinales Staging ist der Ausschluss eines mediastinalen Lymphknotenbefalls mit der höchstmöglichen Sicherheit und mit der geringsten Belastung für den Patienten.

Der Befall einer einzigen N1-Zone hat eine bessere Prognose als multiple N1-Metastasen, und multiple N1-Metastasen bestimmen die gleiche Prognose wie eine singuläre N2-Metastase.

In einer Arbeit in Lancet Oncology empfehlen die Autoren nach Prüfung der vorhandenen Evidenz für die verschiedenen Methoden, dass das histologische Staging des Mediastinums vorzugsweise unter Ausnützung sämtlicher endoskopischer Techniken begonnen werden sollte. Die chirurgische Mediastinoskopie sollte für jene Fälle reserviert bleiben, in denen die Ergebnisse von EBUS/EUS negativ sind. Eine Bestätigung dieser Empfehlungen ist in naher Zukunft zu erwarten, da die Kontroll-Mediastinoskopie nach negativem EBUS/EUS besonders bei Patienten mit radiologisch vergrößerten oder PET-positiven Lymphknoten eine wesentliche Rolle spielen könnte [4].



Die chirurgische Mediastinoskopie sollte für jene Fälle reserviert bleiben, in denen die Ergebnisse von EBUS/EUS negativ sind.

In ähnlicher Weise empfiehlt die Europäische Gesellschaft für Thoraxchirurgie (ESTS) in ihren 2014 publizierten Guidelines [5] für das präoperative mediastinale Lymphknoten-Staging des nicht-kleinzelligen Lungenkrebs folgendes Vorgehen:

ESTS Guidelines 2014

1. Bei radiomorphologisch unauffälligen Lymphknoten (cN0) in CT oder PET-CT kann bei Tumoren mit weniger als 3 cm Durchmesser (T1a und T1b) im äußeren Drittel der Lunge auf ein weiteres mediastinales Staging verzichtet werden.
2. Bei cN1, zentralen Tumoren oder Tumoren von >3 cm (hauptsächlich Adenokarzinome mit hohem PDG uptake) muss das Mediastinum mittels EBUS/EUS, alternativ mittels Video-assistierter Mediastinoskopie (VAM) abgeklärt werden. Bei negativem Ergebnis kann primär operiert werden.
3. Bei klinischem Verdacht auf mediastinalen Lymphknotenbefall (cN2) in CT oder PET-CT ist die invasive Abklärung mit EBUS/EUS gefordert. Bei Nachweis eines N2-Befalls wird eine multimodale Behandlung empfohlen.
4. Bei negativem EBUS/EUS bei cN2 wird eine weitere chirurgische Abklärung mittels VAM empfohlen. Wenn auch diese Untersuchung keinen Hinweis auf N2-Befall erbringt, kann ebenfalls primär operiert werden, anderenfalls erfolgt die Einleitung eines multimodalen Behandlungskonzepts.

In der Folge werden die einzelnen chirurgischen Methoden zum Staging der mediastinalen Lymphknoten beim Lungenkarzinom im Detail besprochen.

Mediastinoskopie

Zervikale Mediastinoskopie (MSK)

Erweiterte zervikale Mediastinoskopie (ECM)

Video-assistierte Mediastinoskopie (VAM)

Die konventionelle zervikale Mediastinoskopie ist eine invasive Staging-Methode zur histologischen Beurteilung des vorderen und mittleren Mediastinums. Die Technik wurde 1954 in Zeiten ohne Verfügbarkeit einer Computertomografie vom Bostoner Chirurgen Harken zum Ausschluss mediastinaler Lymphknotenmetastasen entwickelt und wurde später in der Diagnostik des Lymphoms, der Sarkoidose und mediastinaler Tumoren verwendet. Die Mediastinoskopie galt für lange Zeit als Goldstandard des invasiven mediastinalen Stagings.

Heute wird sie erneut in erster Linie zur invasiven chirurgischen Abklärung mediastinaler Lymphknotenstationen bei bekanntem Lungenkarzinom angewandt [6]. Fast 50 Jahre danach, in den späten 90er-Jahren des 20. Jahrhunderts, waren das Prinzip und die chirurgische Technik weitgehend unverändert aktuell. Die Technik über eine

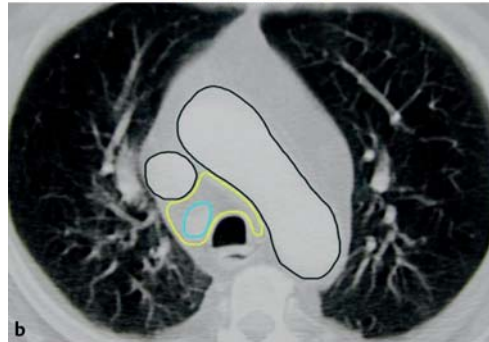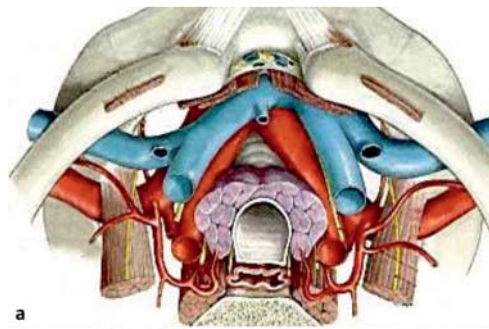


Abb. 1 a Chirurgische Anatomie des oberen Mediastinums. b Mit zervikaler MSK erreichbare Regionen.

suprasternale prätracheale Inzision wurde 1959 von Carlens in Schweden weiterentwickelt und von Pearson in den USA populär gemacht [7]. Die konventionelle MSK erlaubt die bilaterale Biopsie aller oberen mediastinalen Lymphknotenstationen mit Ausnahme der Gruppen 5 und 6, wird in Allgemeinnarkose durchgeführt und kann grundsätzlich als ambulanter Eingriff organisiert werden. Der Eingriff erfolgt über eine etwa 2 cm lange quere Hautinzision in der Fossa jugularis und wird weitgehend stumpf innerhalb der Fascia praetrachealis entlang der Trachea geführt. Daraus ergibt sich, dass nur Lymphknotenstationen in unmittelbarer Nachbarschaft zum zentralen Tracheobronchialsystem erreicht werden können (☛ **Abb. 1 a, b**).

Die konventionelle MSK erlaubt die bilaterale Biopsie aller oberen mediastinalen Lymphknotenstationen mit Ausnahme der Gruppen 5 und 6.

Es empfiehlt sich aus verschiedenen Überlegungen, auch bei einer diagnostischen MSK jeweils einen gesamten Lymphknoten zu entfernen. Die Beurteilung des Gewebes durch den Pathologen ist ohne Quetsch-Artefakte einfacher, und Sickerblutungen aus fraktionierten Lymphknoten sowie Implantationsmetastasen bei der Bergung aufgebrochener Lymphknoten sind in dieser Weise vermeidbare Komplikationen (☛ **Abb. 2 a, b**).

Es bestehen nur wenige und meist relative Kontraindikationen gegen eine MSK (Vena cava superior Syndrom, versteifte HWS, vorangegangene Strumektomie, Tracheostomie oder Sternotomie). Besonders nach ausgedehnten mediastinalen Interventionen oder Bestrahlungen im mittleren Mediastinum ist mit problematischen Vernarbungen zu rechnen.



Abb. 2 a Chirurgischer Zugang für zervikale MSK.
b Entnahme von Lymphknoten bei der MSK.

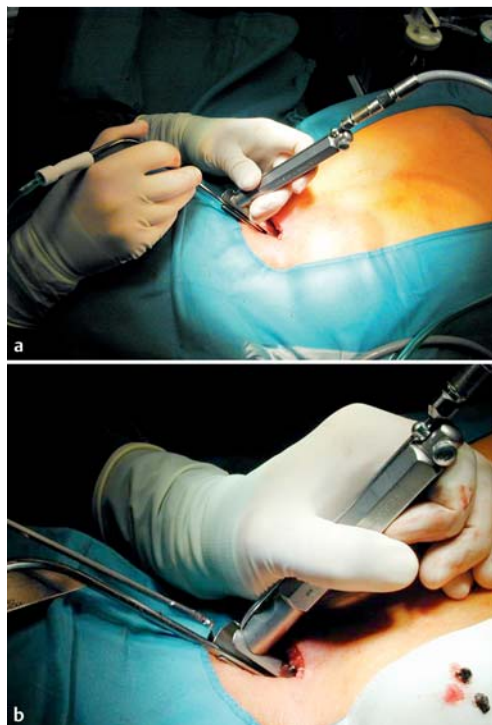
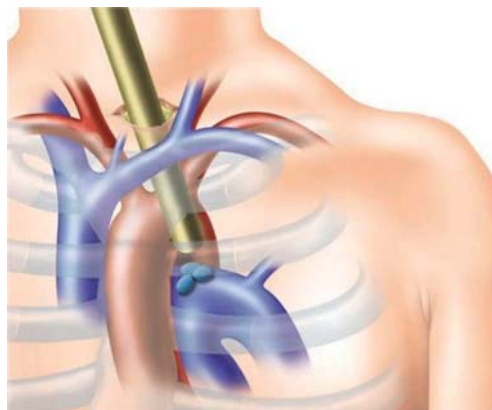


Abb. 3 Schema der erweiterten zervikalen Mediastinoskopie (ECM).



Tumoren des linken Oberlappens neigen zur Metastasierung in die subaortalen und paraaortalen Lymphknotenstationen 5 und 6. Diese können über eine konventionelle Mediastinoskopie nicht erreicht werden.

Ginsberg und Mitarbeiter [8] haben 1996 die Methode der erweiterten zervikalen Mediastinoskopie (ECM) beschrieben, um diese Lymphknotenstationen biopsieren zu können. Das Mediastinoskop wird dabei zwischen Truncus brachiocephalicus und linker Arteria carotis über den Aortenbogen geführt (Abb. 3).

Rezente Arbeiten bescheinigen der ECM eine Sensitivität, einen negativen prädiktiven Wert (NPV) und eine Spezifität von jeweils 0,94, 0,96 und 1 für die ECM in der Entdeckung nodaler Metastasen in der aortopulmonalen (AP) Zone. Die Kombination von ECM und VAMLA (Details siehe unten) erhöhten Sensitivität, NPV und Spezifität auf 0,94, 0,96 und 1 beim Nachweis jeglichen media-

stinalen Befalls [9]. Als gebräuchlichere Alternative bietet sich die anteriore Mediastinotomie nach Chamberlain an (siehe weiter unten). Eine linksseitige Video-Thorakoskopie (VATS) bietet eine weitere Alternative, um die Gruppen 5 und 6 zu erreichen.

Die zervikale Mediastinoskopie weist eine sehr hohe Genauigkeit auf, die Spezifität ist 100%, die Sensitivität in Abhängigkeit von der Erfahrung des Chirurgen 90% und darüber. Aus diesem Grund kann die MSK weiterhin als der Goldstandard des invasiven mediastinalen Stagings beim Lungenkarzinom bezeichnet werden, mit dem alle neuen Techniken verglichen werden müssen. Die MSK ist ein Niedrig-Risiko-Eingriff, allerdings mit dem Potenzial für katastrophale Komplikationen. In erfahrenen Händen hat die MSK keine Mortalität und nur minimale Morbidität. In einer retrospektiven Analyse von über 20000 Fällen war die Komplikationsrate 2,5%, die Mortalität unter 0,5% [10]. Diese Ergebnisse werden auch von anderen Arbeitsgruppen bestätigt [11].

Die MSK kann weiterhin als der Goldstandard des invasiven mediastinalen Stagings beim Lungenkarzinom bezeichnet werden, mit dem alle neuen Techniken verglichen werden müssen.

1995 wurde die Methode durch die Einführung der Videotechnologie zur Video-assistierten Mediastinoskopie (VAM) weiterentwickelt. Mit dieser Neuerung verbesserte sich einerseits die Visualisierung der mediastinalen Strukturen, andererseits die Ausbildung des chirurgischen Nachwuchses, da Operateur, Assistenz und OP-Pflege die gleiche visuelle Information haben. Entsprechend der aktuellen einschlägigen Literatur sind sowohl die Sicherheit des Eingriffs als auch die Ausbeute an mediastinalen Lymphknoten und der damit verbundene negative prädiktive Wert (NPV) der MSK und der VAM identisch.

Generell besteht relativ wenig objektive Evidenz, eine klare Überlegenheit der VAM gegenüber der MSK betreffend. Alle derzeit verfügbaren Studien vergleichen heterogene Gruppen von Patienten, und umfangreiche randomisierte Studien zum Vergleich beider Methoden fehlen, um eine Präferenz für die MSK oder VAM zu unterstützen [12]. Seit 2012 mehren sich jedoch die Hinweise auf eine höhere Anzahl von biopsierten Lymphknotenstationen mit der VAM und zeigen sich Trends zu einem höheren negativen prädiktiven Wert mit dieser Technik [13]. In einer Arbeit von Citak et al. war die Anzahl entfernter Lymphknoten und Stationen unter Verwendung der VAM signifikant höher als mit der konventionellen MSK [14]. Auch die Anzahl der Patienten mit Biopsie aus der Gruppe 7 war mit der VAM (98,8%) signifikant höher als mit MSK (93,8%; $p=0,002$). Die Rate an falsch negativen Befunden, nachgewiesen im Zuge der nachfolgenden Resektion, war 5,9% nach MSK und 4,4% nach VAM. Aufgrund der bes-



seren Visualisierung der mediastinalen Strukturen und der Möglichkeit zur bimanuellen Präparation empfiehlt die Arbeitsgruppe der ESTS 2014 die Verwendung der VAM [5, 15].

Repeat-Medianoscopy

Ein akkurates Re-Staging des Mediastinums nach Induktions-/Chemotherapie für Patienten mit Befall der mediastinalen Lymphknotenstationen N2 oder N3 ist von außerordentlicher Bedeutung zur Beurteilung der Wirksamkeit der Chemotherapie und zur Planung weiterer therapeutischer Schritte. Bei Nachweis eines persistierenden mediastinalen Lymphknotenbefalls nach Induktions-/Chemotherapie ist die Sinnhaftigkeit chirurgischer Maßnahmen hinsichtlich des Langzeitüberlebens dieser Patienten gering. Die Re-Mediastinoskopie wird von mehreren Autoren als technisch durchführbar beschrieben und weist aber im Vergleich zur primären MSK eine etwas geringere Verlässlichkeit von 85% und eine Sensitivität von 73% auf [16]. Generell kommt zum Re-Staging nach Induktionschemotherapie in erster Linie die Bronchoskopie mit EBUS/EUS zum Einsatz. Alternativ kann die Bronchoskopie mit EBUS/EUS als initiales mediastinales Staging eingesetzt und das chirurgische Staging nach der Induktionschemotherapie eingesetzt werden. Auf die Rolle der VATS als invasives Verfahren zum Re-Staging wird später eingegangen.

Video-assistierte mediastinale Lymphadenektomie (VAMLA)

Total endoskopische mediastinale Lymphadenektomie (TEMLA)

Eine neue Rolle der Mediastinoskopie könnte sich in Form einer kompletten mediastinalen Lymphadenektomie über zervikalen Zugang und unter Verwendung Video-assistierter Techniken ergeben. Die zervikale Mediastinoskopie kann mit relativ geringer Abänderung der Technik zu einem diagnostisch/therapeutischen Verfahren erweitert werden.

Die von der Gruppe um Marcin Zieliński in Zakopane/Polen entwickelte Methode der totalen endoskopischen mediastinalen Lymphadenektomie (TEMLA) [17] und der von Martin Hürtgen et al. 2002 erstbeschriebenen Video-assistierten mediastinalen Lymphadenektomie (VAMLA) [18] erlebt gegenwärtig neues Interesse [19–22]. Während die VAMLA über einen konventionellen MSK-Zugang und ein Video-Mediastinoskop geführt wird, erfolgt die TEMLA über eine längere zervikale Inzision ohne Endoskop. Die VAMLA wird heute einerseits als invasive präoperative Stagingmethode eingesetzt, kann aber auch im Zusammenhang mit einer anatomischen Resektion bei Lungenkarzinom im Sinne einer radikalen bilateralen mediastinalen Lymphadenektomie eingesetzt werden.

Turna et al. untersuchten den Einfluss der VAMLA als präoperatives Staging-Tool auf das Überleben von 433 Patienten nach Resektion wegen NSCLC. 21% der Patienten erhielten ein mediastinales Staging mittels VAMLA, 79% mittels konventioneller MSK (ohne Videovorrichtung). Im Mittel wurden 5 Lymphknotenstationen per VAMLA und 4 per MSK biopsiert, wobei aber die Anzahl der Lymphknoten mit VAMLA dreimal so hoch war ($P < 0,001$). Mit VAMLA wurde ein N2- oder N3-Befall in 33,7% entdeckt, mittels MSK in 6,7%. NPV, Sensitivität, FNV und Genauigkeit waren in der VAMLA-Gruppe signifikant besser. Das 5-Jahres-Überleben war 90% in der VAMLA-Gruppe und 66% in der MSK-Gruppe [23].

Die VAMLA erlaubt die bimanuelle bilaterale komplette Dissektion des oberen Mediastinums bis zu den N1-Stationen 11 und 12. Besonders die per VATS schwieriger zugängliche infrakarinale Region kann mit dieser Technik ohne großen Aufwand disseziert werden. Der Eingriff dauert nicht länger als der rein unilaterale Eingriff per VATS im Zuge einer Lobektomie. Die Kombination einer VATS-Lobektomie mit VAMLA bietet damit durch die bilaterale mediastinale Lymphadenektomie diagnostische Vorteile und bessere lokale Kontrolle bei gleicher Operationszeit [24].

Die VAMLA erlaubt die bimanuelle bilaterale komplette Dissektion des oberen Mediastinums bis zu den N1-Stationen 11 und 12.

Anteriore Mediastinotomie (Chamberlain Procedure)

Diese Methode geht auf die diesbezüglich meist zitierte Beschreibung von T.M. McNeill und J.M. Chamberlain aus dem Jahr 1966 [25] zurück, obwohl der Ausdruck anteriore Mediastinotomie bereits in einer argentinischen Arbeit von Voss 1960 [26] verwendet wird. Der anteriore parasternale Zugang wurde zur Biopsie mediastinaler Tumore, benigner und maligner lymphatischer Erkrankungen und zur Beurteilung der Operabilität mediastinaler und pulmonaler Prozesse entwickelt. Evans et al. beschreiben die Verwendung der Methode an 116 Patienten zwischen 1966 und 1971 mit einer Komplikationsrate von 11% [27].

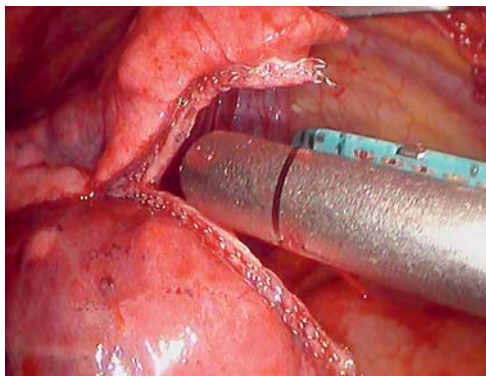
In Allgemeinnarkose über Endotrachealtubus wird eine vertikale Inzision 1 cm lateral des Sternalansatzes der zweiten und dritten Rippe angelegt. Die Fasern des Musculus pectoralis werden in ihrer Verlaufsrichtung stumpf gespalten und ein Segment von 3–4 cm des Rippenknorpels der zweiten oder dritten Rippe wird unter Erhalt des Perichondriums entfernt. Die Mammaria-Gefäße werden am Oberrand der Rippe ligiert und durchtrennt und die Pleura mit dem Finger von der Sternumhinterwand gelöst. Die mediastinalen Strukturen werden je nach Erfordernis freigelegt (Abb. 4). Die Pleurahöhle kann eröffnet und



Abb. 4 Operativer Situs bei anteriorer Mediastinotomie (Chamberlain Procedure).

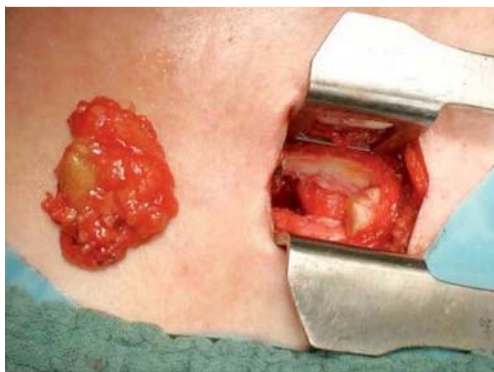

Abb. 5 Durchtrennung von Lungenparenchym mittels Eno-Stapler.



auch Proben der Pleura und Lunge genommen werden. Weiter können der Thymus, die ascendierende Aorta, die Vena cava superior, der Nervus phrenicus, die obere Lungenvene, die Pulmonalarterie und der Hauptbronchus eingestellt bzw. ertastet werden. Vor einer Biopsie von pathologischem Gewebe ist wegen der Nahebeziehung zu den großen Gefäßen eine Nadelaspiration empfehlenswert.

Auch eine intraperikardiale Exploration zentraler Tumoren der linken Lunge ist über diesen Zugang möglich. Paul van Schil beschreibt die Verwendung der anterioren Mediastinotomie zu diesem Zweck bei 11 Patienten, von denen ein Drittel als nicht resektabel erkannt werden konnten und den Patienten eine explorative Thorakotomie erspart wurde [28].

Manche Autoren erachten die Durchtrennung der Mammaria-Gefäße als technisch nicht erforderlich und nachteilig im Hinblick auf eine allenfalls später erforderliche koronare Revaskularisierung [29]. Andererseits scheint eine vorangegangene Sternotomie die Sicherheit und Ausbeute einer MSK oder anterioren Mediastinotomie nicht negativ zu beeinflussen [30].

Der Eingriff kann potenziell auch in Lokalanästhesie durchgeführt werden und hat sich besonders in der Diagnose von Lymphomen und Keimzelltumoren als der CT-gezielten transthorakalen Nadelbiopsie überlegen erwiesen. Betreffend das Staging des Mediastinums beim Lungenkarzinom, finden sich diesbezüglich keine Empfehlungen in der aktuellen Literatur [31].

Staging pulmonaler Rundherde

Nicht selten finden sich bei einem Lungenkarzinom auch kontralateral potenziell suspekten pulmonale Rundherde, die aufgrund ihrer Lage weder bronchoskopisch noch CT-gezielt punktiert werden können. Da eine Abklärung dieser Rundherde zum Zwecke des Ausschlusses einer systemischen Metastasierung von höchster therapeutischer Relevanz ist, werden hier in vielen Fällen thoraxchirurgische Verfahren eingesetzt. Die Videothorakoskopie (VATS=Video assisted Thoracic Surgery) ist das chirurgische Standardverfahren, um periphere pulmonale Rundherde zu resezieren. In seltenen Fällen kommen jedoch auch offene Operationsverfahren zum Einsatz. Im Folgenden werden im Detail die endoskopischen und offenen chirurgischen Verfahren erläutert, die dem Staging pulmonaler Rundherde dienen.

Videothorakoskopie (VATS)

Die diagnostische Videothorakoskopie (VATS) – die mittlerweile nicht nur über die klassischen drei Ports, sondern zunehmend auch über einen einzigen Port [32] durchgeführt wird – erlaubt nicht nur die visuelle Beurteilung der Pleura und der Lunge, sondern ermöglicht durch ihre gute räumliche Manövrierbarkeit auch Gewebebiopsien aus vielen auch schwer zugänglichen thorakalen Kompartiments (● **Abb. 5**). Selbst bei der Abklärung multipler bilateraler pulmonaler Rundherde erweist sich die VATS als geeignetes Verfahren.

Manchmal liegen die zu resezierenden pulmonalen Rundherde jedoch in einer pulmonalen Grenzregion zwischen der Lungenperipherie und dem Lungenzentrum: zu weit entfernt von der Oberfläche, um per VATS visualisiert werden zu können, und zu weit entfernt vom Bronchialsystem, um bronchoskopisch erreicht werden zu können. Da eine endoskopische Palpation der Lunge nur sehr eingeschränkt möglich ist, empfiehlt sich in diesen Fällen die Durchführung einer diagnostischen VATS nach vorheriger CT-gezielter Drahtmarkierung des zu entfernenden Rundherdes (● **Abb. 6a, b**).

Da eine endoskopische Palpation der Lunge nur sehr eingeschränkt möglich ist, empfiehlt sich vor Entfernung eines intermediär im Parenchym gelegenen Rundherdes eine CT-gezielte Drahtmarkierung.

In einer rezenten retrospektiven Studie untersuchten Chen et al. die Effektivität der VATS nach vorheriger Drahtmarkierung: Von 43 drahtmarkierten Rundherden, die bis zu 40mm von der viszeralen Pleura entfernt waren, konnten 41 Rundherde sicher lokalisiert und reseziert werden, und dies ohne intra- oder postoperative Morbidität und/oder Mortalität [33]. Andere, zur-



zeit noch im experimentellen Stadium befindliche Verfahren sind die thorakoskopisch-sonografische Lokalisierung [34] und die farbliche Markierung [35] tief gelegener pulmonaler Rundherde.

Generell hat die diagnostische VATS aufgrund ihrer niedrigen Komplikationsrate ein sehr günstiges Nutzen-Risiko-Profil und kann bei Bedarf sogar in Lokalanästhesie durchgeführt werden. Nach Anlegen eines künstlichen Pneumothorax sind kleinere Eingriffe am spontan atmenden Patienten möglich [36].

Offene Lungenbiopsie

In seltenen Fällen kann eine thorakoskopische Lungen-/Pleurabiopsie unmöglich sein:

- ungünstige anatomische Lage eines pulmonalen Rundherdes (Hilusnähe, Nachbarschaft zu großem Gefäß, tiefe Lage im Parenchym etc.)
- anästhesiologische Kontraindikation gegen OP mit Einlungenventilation
- hochgradig eingeschränkte Lungenfunktion und Kontraindikation gegen VATS in Lokalanästhesie mit einseitig kollabierter Lunge.

In diesen Fällen kann eine Gewebesicherung per Thorakotomie und offener Lungenbiopsie indiziert sein. Der betreffende pulmonale Herd kann bei beatmeter Lunge und auch bei zentralem Sitz oder in der Nähe vaskulärer Strukturen mittels Ausklemmung oder per Laserresektion [37] (● **Abb. 7**) sicher und vollständig entfernt werden.

Bei offener Resektion suspekter pulmonaler Rundherde kann der Übergang zwischen einem rein diagnostischen und einem teilweise therapeutischen Ansatz fließend sein. Das betrifft auch das Risikoprofil, das fallweise mit dem Risikoprofil einer „großen“ anatomischen Resektion vergleichbar sein kann. Da es sich in solchen Situationen meist um pulmonale Risikopatienten mit höhergradiger COPD und/oder kardiovaskulärer Komorbidität handelt, sind die Risiken eines diagnostisch-chirurgischen Eingriffes besonders genau zu evaluieren und eine sorgfältige individuelle Nutzen-Risiko-Abwägung zu erstellen.

Seltener Staging-Indikationen



Die nachfolgend dargestellten thoraxchirurgischen Stagingverfahren sind nur selten indiziert, sollten aber dennoch zum Armentarium eines thoraxchirurgischen Referenzzentrums gehören.

Pleurabiopsie per VATS

Herdförmige oder knotige pleurale Veränderungen oder Plaques in der Staging-CT können auf eine pleurale Dissemination hinweisen und müssen angesichts einer therapeutischen Relevanz abgeklärt werden. Die VATS ist zur Biopsie pleuraler Läsionen im gesamten Pleuraraum, aber ins-

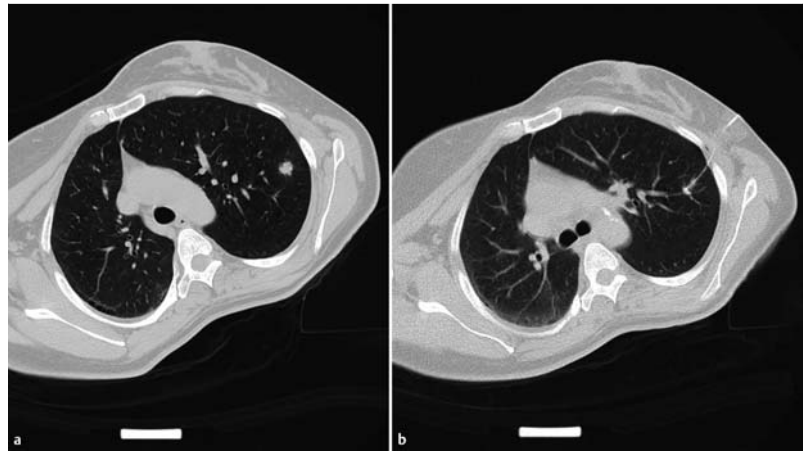


Abb. 6 a Intermediär gelegener 2 cm Rundherd im linken OL. b CT-gezielte Drahtmarkierung vor geplanter VATS.

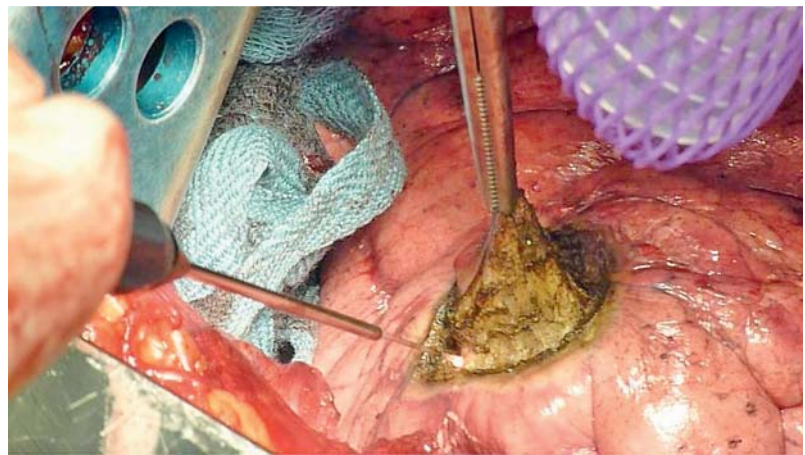


Abb. 7 Entfernung eines peripheren Lungen-Rundherdes mittels Laser.

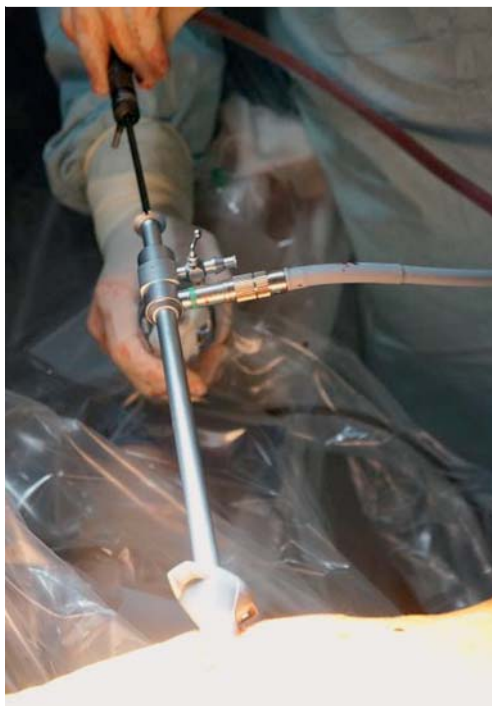besondere im Bereich der lateralen und der dorsalen Thoraxwand hervorragend geeignet [38]. Entscheidend für den Erfolg einer thorakoskopischen Pleurabiopsie (● **Abb. 8**) ist die Entnahme einer ausreichend großen und repräsentativen Probe. Zum histopathologischen Nachweis der Invasivität eines pleuralen Prozesses muss die Pleurabiopsie ausreichend tiefgreifend genommen werden, um die Fascia endothoracica zu erreichen.

Bei Vorliegen multipler Läsionen sollten mehrere Läsionen in unterschiedlichen Regionen biopsiert werden. Eine Negativkontrolle aus einem makroskopisch normal wirkenden Areal kann sinnvoll sein. Sollte bei der Exploration der Pleurahöhle ein Pleuraerguss auffallen, sollte von diesem ebenfalls Material zur zytologischen bzw. histologischen Untersuchung (aus dem Pellet nach Zentrifugation) entnommen werden.

Zum histopathologischen Nachweis der Invasivität eines pleuralen Prozesses muss die Pleurabiopsie ausreichend tiefgreifend genommen werden.



Abb. 8 Videothorakoskopische Pleuroskopie/Pleurabiopsie.



Die Komplikationsraten nach Pleurabiopsie per VATS sind minimal und betreffen neben seltenen Infektionen der Thorakoskopie-Zugänge in erster Linie Blutungen aus den Biopsiebereichen oder Interkostalgefäßen.

Lymphknotenbiopsie per VATS

Bei Lymphknoten, die weder per Bronchoskopie bzw. EBUS/EUS noch per Mediastinoskopie erreichbar sind (Gruppen 5 und 6), bzw. bei Kontraindikationen gegen eine Mediastinoskopie bietet sich eine diagnostische VATS als komplikationsarme Methode zur Probengewinnung für fast alle Lymphknotenstationen an. Dabei können die Lymphknoten oder Stationen nicht nur biopsiert, sondern im Bedarfsfall auch vollständig ausgeräumt werden. Auch für das Re-Staging nach neoadjuvanter Chemotherapie ist die VATS eine geeignete Methode. Der operative Aufwand und das Risiko des Eingriffs kann durch ausgeprägte Vernarbungen nach Chemotherapie erhöht sein.

Supraklavikuläre Lymphknotenresektion

Vergrößerte supraklavikuläre Lymphknoten sind bei Vorliegen eines Lungenkarzinoms grundsätzlich als suspekt auf N3-Befall zu werten und müssen zumindest mittels geeigneter Sonografie besser bioptisch abgeklärt werden. In den meisten Fällen gelingt es, diese Lymphknoten Ultraschallgezielt gefahrlos zu punktieren. Ist dies nicht durchführbar, weil entweder der Patient nicht kooperativ ist oder weil der Pathologe zur Erstellung einer Diagnose mehr Gewebe benötigt, kann der betreffende suspekte Lymphknoten chirurgisch entfernt werden. Grundsätzlich sind gut palpable und verschiebliche Lymphknoten in Lokalanästhesie zu entfernen. In allen anders

gelagerten Fällen empfiehlt sich speziell im lateralen Halsdreieck wegen der Dichte relativ oberflächlich gelegener sensibler Strukturen eine Vollnarkose. In jedem Fall sollte der Lymphknoten sauber in toto exstirpiert werden, um eine Verschleppung von Tumorzellen bzw. postoperative Lymphfisteln zu vermeiden [2].

Vergrößerte supraklavikuläre Lymphknoten sind bei Vorliegen eines Lungenkarzinoms grundsätzlich als suspekt auf N3-Befall zu werten und müssen zumindest mittels geeigneter Sonografie, besser bioptisch abgeklärt werden.

Thoraxwandbiopsie

Suspekte Veränderungen der Thoraxwand können üblicherweise auf radiologisch-interventionellem Weg abgeklärt werden. In manchen Fällen gelingt dies nicht, wenn der zu punktierenden Veränderung knöcherne Strukturen vorgelagert sind (Rippe, Skapula) oder der Patient nicht entsprechend gelagert werden kann bzw. nicht ausreichend kooperativ ist. In diesen Fällen kann ebenfalls eine chirurgische Biopsie der verdächtigen Areale durchgeführt werden [2]. Eine Thoraxwandbiopsie kann selbst bei Vorliegen einer verifizierten Stadium-IV-Erkrankung zur Gewinnung von ausreichend Tumorgewebe zur Erstellung eines molekularen Profils indiziert sein. Im Idealfall sollte auch in dieser Situation eine Exzision der Läsion in toto angestrebt werden, was in aller Regel komplikationslos umsetzbar ist.

Vor- und Nachteile eines chirurgischen Stagings

Die Vorteile der chirurgischen Stagingverfahren sind einerseits die Gewinnung großzügiger Gewebeproben im Vergleich zu radiologischen oder endoskopisch-interventionellen Verfahren. Zudem können mit einigen der thoraxchirurgischen Stagingverfahren auch teilweise therapeutische Ansätze verfolgt werden. Zuletzt kann die Inspektion des Situs die Planung eines eventuell später geplanten operativen Eingriffes erleichtern.

Die Nachteile der thoraxchirurgischen Stagingverfahren ergeben sich aus dem Risikopotenzial des betreffenden chirurgischen Eingriffes mit Blutungs- und Infektionsrisiko, der manchmal vergleichsweise geringeren Akzeptanz durch den Patienten sowie der potenziellen Auswirkung auf die Hospitalisierungsdauer. Zudem können thoraxchirurgische Stagingverfahren aufgrund der höheren Invasivität nicht beliebig repetitiv durchgeführt werden, was in der Regel auf die interventionellen Stagingverfahren nicht zutrifft. Ob der diagnostische Mehrwert der thoraxchirurgischen Stagingverfahren die Nachteile derselben aufwiegt, muss von Fall zu Fall unter Berücksichtigung der klinischen Gesamtsituation des Patienten entschieden werden.



Die Indikation thoraxchirurgischer Stagingverfahren muss von Fall zu Fall unter Berücksichtigung der klinischen Gesamtsituation des Patienten entschieden werden.

Fazit für die Praxis

In Ergänzung interventioneller Verfahren ist es durch thoraxchirurgische Stagingverfahren möglich, eine konklusive diagnostische Absicherung und ein akkurates Staging zu erzielen. Allerdings sollte bei der Indikationsstellung streng darauf geachtet werden, dass der diagnostische Mehrwert des jeweiligen invasiven Stagingverfahrens auch mit einem therapeutischen Mehrwert für den Patienten einhergeht.

Interessenkonflikt

Die Autoren geben an, dass kein Interessenkonflikt besteht.

Literatur

- Gomez-Caro A, Garcia S, Reguart N et al. Incidence of occult mediastinal node involvement in cN0 non-small-cell lung cancer patients after negative uptake of positron emission tomography/computer tomography scan. *Eur J Cardiothorac Surg* 2010; 37: 1168–1174
- Cooke DT, Gandara DR, Goodwin NC et al. Outcomes and efficacy of thoracic surgery biopsy for tumor molecular profiling in patients with advanced lung cancer. *J Thorac Cardiovasc Surg* 2014; 148: 36–40
- Rusch WW, Crowley J, Giroux DJ et al. The IASLC Lung Cancer Staging Project: proposals for the revision of the N descriptors in the forthcoming seventh edition of the TNM classification for lung cancer. *J Thorac Oncol* 2007; 2: 603–612
- Tournoy KG, Keller SM, Annema JT. Mediastinal staging of lung cancer: novel concepts. *Lancet Oncol* 2012; 13: e221–229
- De Leyn P, Dooms C, Kuzdzal J et al. Revised ESTS guidelines for preoperative mediastinal lymph node staging for non-small-cell lung cancer. *Eur J Cardiothorac Surg* 2014; 45: 787–798
- Harken DE, Black H, Clauss R et al. A simple cervicomediastinal exploration for tissue diagnosis of intrathoracic disease; with comments on the recognition of inoperable carcinoma of the lung. *N Engl J Med* 1954; 251: 1041–1044
- Carlsen E. Mediastinoscopy: a method for inspection and tissue biopsy in the superior mediastinum. *Dis Chest* 1959; 36: 343–352
- Ginsberg RJ. Extended cervical mediastinoscopy. *Chest Surg Clin N Am* 1996; 6: 21–30
- Witte B, Wolf M, Hillebrand H et al. Extended cervical mediastinoscopy revisited. *Eur J Cardiothorac Surg* 2014; 45: 114–119
- Kirschner PA. Cervical mediastinoscopy. *Chest Surg Clin N Am* 1996; 6: 1–20
- Park BJ, Flores R, Downey RJ et al. Management of major hemorrhage during mediastinoscopy. *J Thorac Cardiovasc Surg* 2003; 126: 726–731
- Zakkar M, Tan C, Hunt I. Is video mediastinoscopy a safer and more effective procedure than conventional mediastinoscopy? *Interact Cardiovasc Thorac Surg* 2012; 14: 81–84
- Anraku M, Miyata R, Compeau C et al. Video-assisted mediastinoscopy compared with conventional mediastinoscopy: are we doing better? *Ann Thorac Surg* 2010; 89: 1577–1581
- Citak N, Buyukkale S, Kok A et al. Does Video-Assisted Mediastinoscopy Offer Lower False-Negative Rates for Subcarinal Lymph Nodes Compared with Standard Cervical Mediastinoscopy? *Thorac Cardiovasc Surg* 2014; 62: 624–630
- De Leyn P, Vansteenkiste J, Cuyppers P et al. Role of cervical mediastinoscopy in staging of non-small cell lung cancer without enlarged mediastinal lymph nodes on CT scan. *Eur J Cardiothorac Surg* 1997; 12: 706–712
- Van Schil P, van der Schoot J, Poniewierski J et al. Remediastinoscopy after neoadjuvant therapy for non-small cell lung cancer. *Lung Cancer* 2002; 37: 281–285
- Kuzdzal J, Zielinski M, Papla B et al. Transcervical extended mediastinal lymphadenectomy – the new operative technique and early results in lung cancer staging. *Eur J Cardiothorac Surg* 2005; 27: 384–390 discussion 390
- Hurtgen M, Friedel G, Toomes H et al. Radical video-assisted mediastinoscopic lymphadenectomy (VAMLA) – technique and first results. *Eur J Cardiothorac Surg* 2002; 21: 348–351
- Leschber G, Holinka G, Linder A. Video-assisted mediastinoscopic lymphadenectomy (VAMLA) – a method for systematic mediastinal lymphnode dissection. *Eur J Cardiothorac Surg* 2003; 24: 192–195
- Witte B, Hurtgen M. Video-assisted mediastinoscopic lymphadenectomy (VAMLA). *J Thorac Oncol* 2007; 2: 367–369
- Yoo DG, Kim YH, Kim DK et al. Clinical feasibility and surgical benefits of video-assisted mediastinoscopic lymphadenectomy in the treatment of resectable lung cancer. *Eur J Cardiothorac Surg* 2011; 40: 1483–1486
- Zielinski M. Video-assisted mediastinoscopic lymphadenectomy and transcervical extended mediastinal lymphadenectomy. *Thorac Surg Clin* 2012; 22: 219–225
- Turna A, Demirkaya A, Ozkul S et al. Video-assisted mediastinoscopic lymphadenectomy is associated with better survival than mediastinoscopy in patients with resected non-small cell lung cancer. *J Thorac Cardiovasc Surg* 2013; 146: 774–780
- Witte B, Messerschmidt A, Hillebrand H et al. Combined videothoracoscopic and videomediastinoscopic approach improves radicality of minimally invasive mediastinal lymphadenectomy for early stage lung carcinoma. *Eur J Cardiothorac Surg* 2009; 35: 343–347
- McNeill TM, Chamberlain JM. Diagnostic anterior mediastinotomy. *Ann Thorac Surg* 1966; 2: 532–539
- Voss O. [The anterior mediastinotomy. Personal technic]. *Prensa Med Argent* 1960; 47: 2232–2234
- Evans DS, Hall JH, Harrison GK. Anterior mediastinotomy. *Thorax* 1973; 28: 444–447
- van Schil PE, Knaepen PJ, Brutel de la Riviere A et al. Extended use of diagnostic anterior mediastinotomy: intrapericardial exploration and evaluation of resectability of left-sided bronchogenic carcinoma. *Eur J Cardiothorac Surg* 1991; 5: 588–591
- Apostolakis E, Papakonstantinou NA, Chlapoutakis S et al. Save or sacrifice the internal mammary pedicle during anterior mediastinotomy? *Ann Thorac Med* 2014; 9: 138–143
- Kumar P, Yamada K, Ladas GP et al. Mediastinoscopy and mediastinotomy after cardiac surgery: are safety and efficacy affected by prior sternotomy? *Ann Thorac Surg* 2003; 76: 872–876 discussion 876-877



- 31 *Watanabe M, Takagi K, Aoki T et al.* A comparison of biopsy through a parasternal anterior mediastinotomy under local anesthesia and percutaneous needle biopsy for malignant anterior mediastinal tumors. *Surg Today* 1998; 28: 1022–1026
- 32 *Rocco G, Martucci N, La Manna C et al.* Ten-year experience on 644 patients undergoing single-port (uniportal) video-assisted thoracoscopic surgery. *Ann Thorac Surg* 2013; 96: 434–438
- 33 *Chen S, Zhou J, Zhang J et al.* Video-assisted thoracoscopic solitary pulmonary nodule resection after CT-guided hookwire localization: 43 cases report and literature review. *Surg Endosc* 2011; 25: 1723–1729
- 34 *Piolanti M, Coppola F, Papa S et al.* Ultrasonographic localization of occult pulmonary nodules during video-assisted thoracic surgery. *Eur Radiol* 2003; 13: 2358–2364
- 35 *Endo M, Kotani Y, Satouchi M et al.* CT fluoroscopy-guided bronchoscopic dye marking for resection of small peripheral pulmonary nodules. *Chest* 2004; 125: 1747–1752
- 36 *Pompeo E, Mineo TC.* Awake operative videothoracoscopic pulmonary resections. *Thorac Surg Clin* 2008; 18: 311–320
- 37 *Rolle A, Pereszlenyi A, Koch R et al.* Is surgery for multiple lung metastases reasonable? A total of 328 consecutive patients with multiple-laser metastasectomies with a new 1318-nm Nd:YAG laser. *J Thorac Cardiovasc Surg* 2006; 131: 1236–1242
- 38 *Alar T, Ozcelik C.* Single-incision thoracoscopic surgery of pleural effusions for diagnosis and treatment. *Surg Endosc* 2013; 27: 4333–4336



CME-Fragen Thoraxchirurgisches Staging des Lungenkarzinoms

1 Welche Aussage zum Staging des Lungenkarzinoms ist richtig?

- A Das Staging des Lungenkarzinoms erfolgt in jedem klinischen Stadium mittels Bronchoskopie und EBUS.
- B Akkurates Staging des Lungenkarzinoms ist die Voraussetzung für eine stadiengerechte Therapie.
- C Bildgebende Verfahren sind etabliert und generell ausreichend für ein korrektes Staging des Lungenkarzinoms.
- D Das Staging des Lungenkarzinoms hat geringen Einfluss auf die Prognose.
- E Die rasche Einleitung einer Therapie ist wichtiger als zeitaufwändiges Staging.

2 Welche Aussage zur Indikation thoraxchirurgischer Stagingverfahren ist richtig?

- A In den meisten Fällen von Lungenkarzinomen ist eine Indikation zum invasiven chirurgischen Staging gegeben.
- B Unklare Befunde müssen in jedem Fall chirurgisch abgeklärt werden.
- C Chirurgische Stagingverfahren sind unabhängig vom klinischen Gesamtbild des Patienten zu sehen.
- D Die Indikation zum thoraxchirurgischen Staging ist erst dann gegeben, wenn es anderweitig nicht möglich ist, zu einer konklusiven Diagnostik der Lymphknotenstationen und/oder der Lunge zu kommen.
- E Das Ziel thoraxchirurgischer Stagingverfahren ist ein umfassender diagnostischer Erkenntnisgewinn.

3 Welche Aussage ist richtig? Nach den Guidelines der Europäischen Gesellschaft für Thoraxchirurgie (ESTS 2014) wird bei negativem EBUS/EUS bei cN2

- A eine Wiederholung von EBUS/EUS gefordert.
- B sofort operiert.
- C eine Wiederholung von CT oder PET-CT empfohlen.
- D zur Sicherheit eine neoadjuvante Chemotherapie durchgeführt.
- E eine weitere chirurgische Abklärung mittels Video-assistierter Mediastinoskopie empfohlen.

4 Welche Aussage zur Mediastinoskopie ist richtig?

- A Die konventionelle Mediastinoskopie erlaubt die bilaterale Biopsie aller Lymphknotenstationen des oberen Mediastinums.
- B Die Mediastinoskopie ist ein Eingriff mit hohem OP-Risiko.
- C Bei der erweiterten zervikalen Mediastinoskopie können auch die Lymphknotenstationen 5 und 6 erreicht werden.
- D Der negative prädiktive Wert (NPV) der Video-assistierten Mediastinoskopie ist in der Literatur signifikant höher als der NPV der konventionellen Mediastinoskopie.
- E Die Mediastinoskopie wird wegen häufiger Kontraindikationen selten eingesetzt.

5 Welche Aussage zur VAMLA/TEMLA ist richtig?

- A Die VAMLA ermöglicht eine komplette bilaterale Dissektion des oberen Mediastinums bis zu den Lymphknotenstationen 11 und 12.
- B Die VAMLA ist eine Video-assistierte Mediastinoskopie und hinsichtlich der diagnostischen Aussage weitgehend gleichwertig.
- C Die VAMLA besitzt eine nachgewiesene therapeutische Relevanz.
- D Die VAMLA hat keine Bedeutung für die Prognose der betroffenen Patienten.
- E Die TEMLA wird ebenfalls Video-assistiert durchgeführt.

6 Welche Aussage ist richtig?

Bei der anterioren Mediastinotomie

- A wird das Mediastinum in der Medioclavicularlinie horizontal eröffnet.
- B können der Thymus und die hilären Strukturen der Lunge exploriert werden.
- C kann das Perikard aus anatomischen Gründen nicht dargestellt oder eröffnet werden.
- D müssen aus technischen Gründen immer die Mammaria-Gefäße durchtrennt werden.
- E werden Biopsate in ähnlicher Größe wie bei der CT-gezielten Nadelbiopsie erzielt.

7 Welche Aussage zur diagnostischen VATS ist richtig?

- A Die diagnostische VATS kommt dann zum Einsatz, wenn eine offene Lungenbiopsie nicht möglich ist.
- B Eine präoperative CT-gezielte Drahtmarkierung tiefer gelegener pulmonaler Rundherde erhöht die diagnostische Ausbeute der VATS.
- C Für eine diagnostische VATS ist eine Vollnarkose obligatorisch.
- D Generell hat die diagnostische VATS aufgrund ihrer Komplikationsrate ein ungünstiges Nutzen-Risiko-Profil.
- E Eine bilaterale Resektion pulmonaler Rundherde mittels diagnostischer VATS ist unmöglich.

8 Welche Aussage zur offenen Lungenbiopsie ist richtig?

- A Die offene Lungenbiopsie ist das häufigst verwendete Standardverfahren des thoraxchirurgischen Stagings der Lunge.
- B Die offene Lungenbiopsie kann in ausgewählten Fällen eine gute Alternative zu interventionellen oder endoskopischen Verfahren sein.
- C Die offene Lungenbiopsie ist ungeeignet zur Entfernung von hilär gelegenen pulmonalen Rundherden.
- D Die offene Lungenbiopsie ist kontraindiziert bei hochgradig eingeschränkter Lungenfunktion oder Kontraindikation gegen VATS in Lokalanästhesie.
- E Die Einlungenbeatmung ist die grundlegende Voraussetzung für die offene Lungenbiopsie.

9 Welche Aussage zu den selteneren thoraxchirurgischen Stagingverfahren ist richtig?

- A** Die diagnostische VATS ist ein ungeeignetes Verfahren zur diagnostischen Abklärung von unklaren Pleuraergüssen.
- B** Zum histopathologischen Nachweis der Invasivität eines pleuralen Prozesses muss die Pleurabiopsie tiefgreifend genug genommen werden.
- C** Die linksseitige VATS ist indiziert zur Biopsie der Lymphknotenstationen 11 und 12.
- D** Bei inkonklusiv punktiertem cN3-Lymphknoten ist eine Kontroll-Punktion drei Monate später empfehlenswert.
- E** Bei bereits verifiziertem Stadium-IV-Lungenkarzinom ist keine zusätzliche Biopsie suspekter Areale in der Thoraxwand notwendig.

10 Welche der folgenden Aussagen ist richtig?

- A** Einer der Vorteile der chirurgischen Stagingverfahren ist die Gewinnung großzügiger Gewebeproben.
- B** Interventionelles und thoraxchirurgisches Staging haben ein vergleichbares Risikoprofil.
- C** Thoraxchirurgische Stagingverfahren können generell beliebig oft angewandt werden.
- D** Thoraxchirurgische Stagingverfahren verwirklichen niemals therapeutische Ziele.
- E** Die Auswahl des am besten geeigneten chirurgischen Stagingverfahrens erfolgt auf der Basis von aktuell gültigen Guidelines und nicht von Fall zu Fall.