

# Klinischer Verdacht auf Atherom bei Akne comedonica, der sich histologisch als Onchozerkom entpuppt

## Clinical Suspect of Atheroma in Patient with Acne comedonica Emerging by Histology as Onchocercoma

### Autoren

S. Tonolla<sup>1</sup>, N. Denisjuk<sup>2</sup>, W. Kempf<sup>2</sup>, T. Plaza<sup>1</sup>

### Institute

<sup>1</sup> Haut und Allergie, Zentrum Brunnehof, Uster/Schweiz  
<sup>2</sup> kempf und pfaltz. histologische diagnostik, Zürich/Schweiz

### Bibliografie

**DOI** <http://dx.doi.org/10.1055/s-0034-1391087>  
 Online-Publikation: 26.11.2014  
 Akt Dermatol 2015; 41: 146–148  
 © Georg Thieme Verlag KG  
 Stuttgart · New York  
 ISSN 0340-2541

### Korrespondenzadresse

**Dr. med. Tobias Plaza**  
 Facharzt für Dermatologie  
 und Venerologie, Allergologie  
 Haut und Allergie-Zentrum  
 Brunnehof  
 Oberlandstr. 100  
 8610 Uster  
 Schweiz  
 tobias.plaza@gmx.ch

### Zusammenfassung

Wir berichten von einer 15-jährigen Patientin mit Acne comedonica, der ein subkutaner Knoten mit dem klinischen Verdacht eines Atheroms entfernt wurde. Die Histologie zeigte den Zufallsbefund eines isolierten Onchozerkoms. Auch bei klinisch gut zum harmlosen Atherom passendem Befund sollte zur Diagnosesicherung eine Histologie durchgeführt werden.

### Anamnese

Wir berichten von einer 15-jährigen Patientin mit afrikanischen Wurzeln, die vom Hautarzt zur Exzision eines subkutanen Knotens an der Stirn rechts überwiesen wird. Bei Vorstellung berichtet sie, dass sie seit zirka einem Jahr unter zunehmenden Akneherden im Gesicht leide, seit etwa fünf Monaten sei nun an der Stirn rechts ein kosmetisch störender und an Größe leicht zunehmender, nicht schmerzhafter, aber persistierender Knoten entstanden.

### Befund bei Vorstellung

In der klinischen Untersuchung sah man neben einer klassischen Akne comedonica im Gesicht einen ca. 0,8 × 1,0 cm großen, derben, subkutanen Knoten an der Stirn rechts (• Abb. 1).

### Histologie

Weichteilelexzidat, welches Anschnitte einer Helminthe zeigt, welche von einem dichten gemischtzelligen Infiltrat mit Beimengung von Lymphozyten, Plasmazellen, mehrkernigen histiozytären Riesenzellen und zahlreichen eosinophilen Granulozyten umgeben wird. In den Randberei-

chen Nachweis von Keimzentren. Fibrotisch verdichtetes kollagenes Bindegewebe.  
 Beurteilung: passend zu Onchozerkose.

### PCR-Diagnostik

Die Sequenz des amplifizierten PCR-Produktes war zu 99,8%–100% identisch mit publizierten Sequenzen von *Onchocerca volvulus*.

### Ophthalmologische Untersuchung

In der Literatur sind außer der Hautbeteiligung auch Augenveränderungen beschrieben. Die ophthalmologische Untersuchung zeigte sich bis auf eine Zyste (Zufallsbefund) unauffällig.

### Therapie und Verlauf

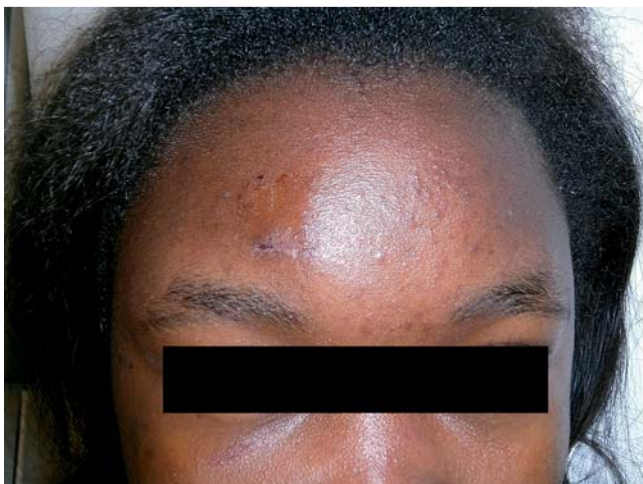Nach Diagnosesicherung wurde eine Therapie mit Doxycyclin (100 mg/d für 6 Wochen), gefolgt von 2 Einmaldosen Ivermectin am Ende der Doxycyclin-Behandlung und 3 Monate später durchgeführt.

### Diskussion

Unsere Patientin stellte sich primär mit dem klinischen Verdacht auf ein Atherom an der Stirn bei bekannter Akne comedonica zur Exzision in unserer Praxis vor. Die Histologie zeigte dann den Befund eines Onchozerkoms. Die Nachanamnese ergab, dass die Patientin zirka 8 Monate zuvor in Kamerun war.

Die Onchozerkose, auch bekannt als Flussblindheit, ist wegen ihrer oft schweren dermatologischen sowie ophthalmologischen Symptome die wichtigste Filariose der Menschen.

Die Infektion hat bis heute in ca. 270 000 Fällen zur Blindheit geführt [7]. Als häufigste Infektionsmanifestation sind Hautsymptome bekannt. Hier-



**Abb. 1** Klinischer Befund postoperativ mit Akne comedonica an der Stirn.

zu gehört neben dem klassischen Onchozerkom, wie wir es in unserem Fall vorfanden, die Onchodermatitis im Verlauf. Die Erkrankung wird verursacht durch die Filarie *Onchocerca volvulus* und durch Kriebelmücken von Mensch zu Mensch übertragen.

Die Infektionsprävalenz beträgt ca. 18 Millionen Menschen weltweit. Die Mehrzahl der Fälle wird in Afrika beobachtet, weitere bekannte Endemiegebiete sind Zentral- und Lateinamerika sowie Jemen [2].

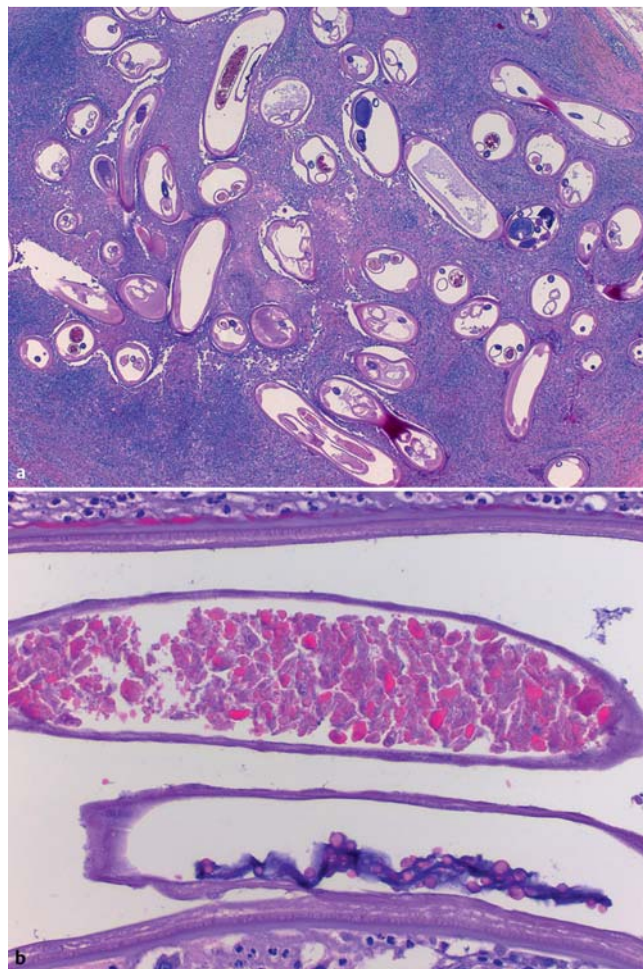
Die nach der Exzision durchgeführte Histologie zeigte den typischen Befund eines Onchozerkoms mit adulten Würmern und Mikrofilarien (• **Abb. 2a** und **b**).

Nach der Infektion durch die Kriebelmücke leben die adulten Würmer eingekapselt in subkutanen Bindegewebsknoten, den Onchozerkome. Hier produzieren sie Millionen von Mikrofilarien und können je nach Geschlecht bis zu 8 cm (männliche) bzw. 20 cm (weibliche) groß werden. Diese migrieren durch den Körper mit den Prädilektionsstellen obere Dermis und Augen, wo sie 6–30 Monate leben. Sterben die Mikrofilarien ab, dann wird die immunologische Wirtsantwort aktiviert. In unserem Fall konnten wir mittels PCR-Diagnostik *Onchocerca volvulus* als Erreger identifizieren. Gefürchtet ist die Onchozerkose besonders wegen ihrer okulären Symptome. Wandern die Mikrofilarien in die Netzhaut, kann dies zur Blindheit führen [1–4]. Die ophthalmologische Untersuchung unserer Patientin war diesbezüglich unauffällig, es zeigte sich lediglich eine Zyste als Zufallsbefund, die nichts mit der Erkrankung zu tun hatte und die bei allen Verlaufskontrollen stabil blieb (• **Abb. 3**).

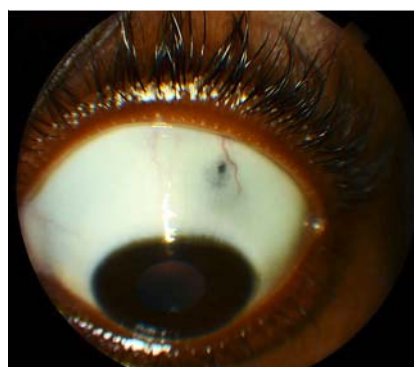Die Lokalisation der dermatologischen Krankheitsbilder entspricht denen der Mikrofilarien. Bilden sich Bindegewebskapseln, entstehen subkutane Knoten, die Onchozerkome. Diese sind schmerzlos, meistens gut tastbar oder sichtbar. In den meisten Fällen enthalten die Onchozerkome einen oder sogar mehrere adulte Würmer.

Die weiteren dermatologischen Manifestationen werden als Onchodermatitis mit Juckreiz als Hauptsymptom beschrieben [1, 6]. Milde Symptome präsentieren sich mit makulo-papulösem Exanthem und/oder Pruritus. Es sind aber auch bei Befall des Lymphsystems Fälle von Elephantiasis beschrieben [1, 7].

Die Diagnostik erfolgt durch den histologischen Nachweis von Mikro- und Makrofilarien in der Hautprobe [1, 7].



**Abb. 2** a, b Mikroskopische Darstellung durch den „Knoten“. Man kann im Uterus der weiblichen Würmer die Mikrofilarien erkennen.



**Abb. 3** Ophthalmologischer Zufallsbefund einer Zyste ohne Zusammenhang zum Onchozerkom.

Die Infektionsintensität wird mit der Anzahl der Mikrofilarien pro Milligramm Haut berechnet [1, 7]. Interessanterweise konnte gezeigt werden, dass in Proben aus Knien und der Gegend der Spina iliaca mehr Mikrofilarien nachweisbar sind als in Proben von Kopf, Schulter oder Ellbogen [8]. In unserem Fall waren in Proben aus der Spina iliaca und der Kniebeuge bei klinisch blandem Befund keine Filarien nachweisbar.

Aktuell wird vom afrikanischen Programm für die Onchozerkosekontrolle eine Therapie mit Ivermectin empfohlen [9]. Die Standarddosis von 150 µg/kg ist hoch effektiv und reduziert die dermalen Mikrofilarien, sie ist also mikrofilariizid. Ivermectin zeigt aber keine Wirkung gegen adulte Würmer [1, 10, 11].

Wichtig für die neuen Chemotherapieansätze ist die Präsenz von Endosymbionten der Gattung *Wolbachia* in den Würmern. Die obligat intrazellulären Bakterien sind für die Fertilität und das Überleben der Würmer von Bedeutung. Neue Studien haben die Wirkung von Doxycyclin zur antibiotischen Therapie der Wolbachien untersucht und zeigen, dass eine sechswöchige Behandlung mit 100 mg Doxycyclin pro Tag zur langfristigen (>24 Monate) Würmersterilität führt [1,7,12]. Die unfruchtbaren Würmer sterben nach ca. 18–20 Monaten ab.

Zur Behandlung der Onchozerkose kann also eine antibakterielle Therapie über 6 Wochen für die Wurmbehandlung, gefolgt von einer mikrofilariiziden Behandlung mit Ivermectin empfohlen werden.

Zwei Einmaldosen Ivermectin am Ende der Doxycyclinbehandlung und 3 Monate später führen zur Abtötung der bereits gebildeten Mikrofilarien.

In unserem Fall konnten wir weder histologisch noch mittels PCR-Diagnostik Wolbachien nachweisen.

### Fazit für die Praxis



Auch bei klinisch harmlosen, anamnestisch gut zu Atheromen bei Aknepatienten passenden subkutanen Knoten sollte auf jeden Fall eine histologische Aufarbeitung erfolgen, um seltene Differenzialdiagnosen nicht zu verpassen.

### Interessenkonflikt



Die Autoren geben an, dass kein Interessenkonflikt besteht.

### Abstract

#### Clinical Suspect of Atheroma in Patient with Acne comedonica Emerging by Histology as Onchocercoma



We report on a fifteen-year-old female patient suffering from acne comedonica and an atheroma-like nodule treated by surgery. Histology showed the nodule to represent an isolated onchocercoma. Even a clinically harmless looking atheroma should always be proven by histological examination.

### Danksagung



Wir danken Dr. med. T. Heidelberg, Facharzt für Ophthalmologie, für die Fotografie der Zyste am rechten Auge.

### Literatur

- 1 Hörauf A, Burchard G-D. Onchozerkose. In: Löscher T, Burchard G-D, Hrsg. Tropenmedizin in Klinik und Praxis. 4. Auflage Stuttgart: Thieme; 2010: 752–761
- 2 Burnham G. Onchocerciasis. Lancet 1998; 351: 1341–1346
- 3 Winthrop KL, Furtado JM, Silva JC et al. River blindness: an old disease on the brink of elimination and control. Journal of Global Infectious Diseases 2011; 3: 151–155
- 4 Saint Andre A, Blackwell NM, Hall LR et al. The role of endosymbiotic *Wolbachia* bacteria in the pathogenesis of river blindness. Science 2002; 295: 1892–1895
- 5 Opara KN, Usip LP, Akpabio EE. Transmission dynamics of *Simulium damnosum* in rural communities of Akwa Ibom State, Nigeria. J Vector Borne Dis 2008; 45: 225–230
- 6 Guerrant RL, Walker DH, Weller PF. Tropical Infectious Diseases. Principles, Pathogens, and Practice. 1st. edn. Philadelphia: Churchill Livingstone; 1999: 873–886
- 7 Nguyen MD, Murphy ME, Nutman TB et al. Cutaneous onchocerciasis in an American traveler. Int J Dermatol 2005; 44: 125–128
- 8 Connor DH, Morrison NE, Kerdel-Vegas F et al. Onchocerciasis. Onchocercal dermatitis, lymphadenitis, and elephantiasis in the Ubangi territory. Hum Pathol 1970; 1: 553–579
- 9 Taylor MJ, Hoerauf A, Bockarie M. Lymphatic filariasis and onchocerciasis. Lancet 2010; 376: 1175–1185
- 10 Basáñez MG, Pion SD, Boakes E et al. Effect of single-dose ivermectin on *Onchocerca volvulus*: a systematic review and meta-analysis. Lancet Infect Dis 2008; 8: 310–322
- 11 Gardon J, Boussinesq M, Kamgno J et al. Effects of standard and high doses of ivermectin on adult worms of *Onchocerca volvulus*: a randomised controlled trial. Lancet 2002; 360: 203–210
- 12 Tamarozzi F, Tendongfor N, Enyong PA et al. Long term impact of large scale community-directed delivery of doxycycline for the treatment of onchocerciasis. Parasit Vectors 2012; 5: 53