

Chairside-CAD / CAM zur Verbesserung von Lebenssituation und -gefühl vieler Patienten

Zeitmangel bestimmt heutzutage das Leben vieler Menschen. Ihnen kann die Zahnarztpraxis entgegenkommen, wobei chairsidegefertigte prothetische Restaurationen einen wesentlichen Aspekt darstellen. Softwareerweiterungen und neue Werkstoffe machen diese Option immer attraktiver – ein Grund mehr für einen Vergleich der heutigen Möglichkeiten auf der Internationalen Dental-Schau 2015.

Es ist längst nicht nur der sprichwörtliche genervte Manager in der Großstadt. Auch die Familie auf dem Lande mit weiten Wegen zwischen Einkaufen beim Bauern, Verwandtenbesuch und Arzt möchte gern (Lebens-)Zeit sparen, wo es eben geht. Das betrifft auch den Gang zum Zahnarzt – speziell wenn eine Restauration ansteht.

Ein einziger Termin – das begeistert

Für eine zunehmende Zahl von Patienten kann daher dieses Argument gar nicht hoch genug eingeschätzt werden: Bei einer chairsidegefertigten Restauration entfällt ein separater Termin für die Eingliederung der im 1. Schritt labsidegefertigten Arbeit. Dennoch ist selbstverständlich eine ansprechende, zahnfarbene Ästhetik gewünscht.

Als Werkstoffe stehen klassische Glaskeramik und Lithiumdisilikat zur Verfügung, neuerdings auch zirkonoxidverstärktes Lithiumsilikat. Seine Indikationen reichen weit und schließen sowohl Frakturen einzelner Höcker als auch allgemein die Restauration stark zerstörter Zähne ein. Inlays, Onlays, Teilkronen, Kronen – das Spektrum ist breit.

Eine für den zahnärztlichen Alltag wesentliche Vereinfachung hat in jüngster Zeit bei der Eingliederung solcher Restaurationen stattgefunden. So gibt es jetzt komplette Kits für die adhäsive Befestigung – alle einzelnen Komponenten in einem übersichtlichen Tray. Damit gewinnt das Behandlungsteam Zeit und Sicherheit.

Das Labor bleibt bei komplexen Fällen gefragt

Die genaue Abgrenzung zur laborgefertigten Restauration ist nicht immer leicht und hängt in einem gewissen Maße auch von persönlichen Einstellungen des behandelnden Zahnarztes ab. Größere und

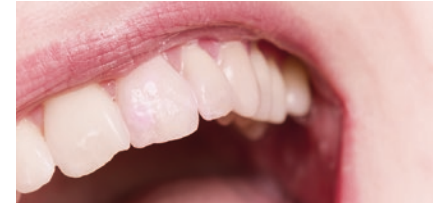komplexere Arbeiten wird man an den Zahntechniker geben. So werden die genannten Werkstoffe in der Regel „nur“ vom Veneer bis zur Krone zur Anwendung kommen. Wer auf Ästhetik besonderen Wert legt, wird bei mehreren benachbarten Kronen oder bei komplizierten Veneer-Fällen eher auf das Labor zurückgreifen. Bei einigen Patienten stößt aber auch die schnelle monolithische Restauration inklusive Charakterisierung mit Malfarben auf Begeisterung. Da können einige Schmelzflecken hier und eine dunkel eingelegte Fissur dort der Arbeit bereits den nötigen individuellen Touch verleihen.

Wer als Zahnarzt konservativ eingestellt ist und „auf Nummer sicher“ gehen möchte, dürfte darüber hinaus zum Beispiel bei sehr weit subgingival gelegener Präparationsgrenze eine konventionelle Abformung und die anschließende klassische Herstellung durch den Zahntechniker bevorzugen.

Software-Erweiterungen und neue Werkstoffe

Zu den interessanten neuen digitalen Möglichkeiten zählt unter anderem die Herstellung funktionell perfekter Kauflächen. So ist es mit einer geeigneten Software [1, 2] möglich, in wenigen Schritten Kauflächen unter Berücksichtigung der funktionellen Regeln zur Okklusion zu optimieren.

Stehen für die Chairside-Fertigung bisher Keramiken im Mittelpunkt, so könnten in Zukunft Hochleistungskunststoffe eine größere Rolle spielen. Man unterscheidet dabei grundsätzlich glasfaserverstärkte Polymere für die Gerüsterstellung und glasfaserfreie Polymere für vollanatomische Restaurationen [3]. Die Indikationen liegen vor allem im Bereich der Langzeitprovisorien. Als Kombinationswerkstoffe



sind Hybridkeramiken verfügbar, die aus sich durchdringenden Keramik- und Polymernetzwerken bestehen und deren Verwendung speziell zum Aufbau von Kauflächen bereits dokumentiert wurde [4]. Sie können unter anderem zur minimalinvasiven Versorgung im Erosionsgebiss herangezogen werden. Hier geht es nicht zuletzt darum, dass Antagonistenfreundlichkeit und hohe Festigkeit für die jeweilige Indikation optimal abgestimmt sind, wie W. H. Knupfer darlegt [5]. Als Alternative zur chairsidegefertigten Verbundkeramikrestauration sieht er die Labside-Komposit-Restauration an, wobei im beschriebenen Patientenfall beide Werkstoffe zum Einsatz kamen – je nach den durch die klinische Ausgangssituation vorgegebenen Platzverhältnissen.

Große wie kleine Praxen profitieren – Antworten gibt die IDS

Bereits jetzt lohnt sich die Chairside-Fertigung nicht nur für Großpraxen mit mehreren Behandlern. Auch für eine kleine Praxis mit 2–3 Behandlungszimmern kann sich die Investition auszahlen [6], denn für viele Patienten ist der geringe Zeitaufwand bei ansprechender Ästhetik ein wichtiger Aspekt. Das begeistert und rechnet sich am Ende auch bei strenger betriebswirtschaftlicher Kalkulation.

Die für den Chairside-Einsatz geeigneten Systeme mit allen aktuellen Erweiterungen und Werkstoffinnovationen, mit denen sie noch attraktiver werden, erlebt der Besucher in Köln in konzentrierter Form bei einem Rundgang über die Internationale Dental-Schau in Köln vom 10.–14. März 2015.

Literatur beim Verfasser

Dr. Christian Ehrensberger, Frankfurt / M.

Mini-Implantate

Einsatz zur Verankerung von Total- und Teilprothesen

Vor dem Hintergrund des demografischen Wandels ist zu erwarten, dass die Anzahl zahnloser Patienten und solcher mit teilbezahntem Kiefer in den kommenden Jahren deutlich ansteigen wird. Eine kostengünstige Therapieoption, die auch eine im Alter immer wichtiger werdende einfache Pflege ermöglicht, stellt die Versorgung mit herausnehmbarem Zahnersatz (Total- bzw. Teilprothese) dar. Um dessen Retention zu verbessern und somit zu einem gesteigerten Patientenkomfort sowie einer erhöhten Langlebigkeit der Versorgung beizutragen, können Implantate zur sicheren Prothesenverankerung inseriert werden. Der besondere Nutzen von Mini-Implantaten mit einem reduzierten Durchmesser von weniger als 3 mm, die in beiden Indikationen zunehmend Verwendung finden, wird im Folgenden erläutert.

Stabilisierung von Totalprothesen

Der Zustand der Zahnlosigkeit bringt physische Einschränkungen mit sich, die durch adäquate Therapiekonzepte sicher und kostengünstig auf ein Minimum zu reduzieren sind. Da Totalprothesen diese Anforderungen nicht in vollem Maße erfüllen – durch mangelnde Retention aufgrund eines häufig atrophierten Kieferkammes kann die Funktionalität nicht vollständig wiederhergestellt werden – haben sich Konzepte zur Verankerung des Zahnersatzes durch Insertion von Implantaten durchgesetzt. Bekannt ist, dass dieses Konzept mit 2 konventionellen Implantaten im Unterkiefer bereits zu einer deutlichen Verbesserung der mundgesundheitsbezogenen Lebensqualität führt. Doch bei suboptimalen anatomischen Voraussetzungen stellt die Verwendung von Implantaten mit Standarddurchmesser ein Problem dar: In einigen Fällen ist es unmöglich, die

Implantate optimal zu positionieren. Eine Anpassung der Biologie, d.h. des Knochenangebots, an den Implantatdurchmesser ist kosten- und zeitaufwendig sowie mit einem invasiven Eingriff verbunden. Eine Alternative stellt die Anpassung des Implantats an die anatomischen Gegebenheiten dar. Möglich ist dies durch eine Reduktion des Implantatdurchmessers.

Dass Implantate mit reduziertem Durchmesser für die Indikation der Prothesenverankerung im Unterkiefer geeignet sind, wird erstmals in einem Konsensus-Statement des ITI [1] bestätigt, das 2014 veröffentlicht wurde. Hier wird insbesondere der Einsatz bei Patienten mit reduziertem Knochenangebot empfohlen.

Klinische Studie

Die Ergebnisse einer bisher unveröffentlichten klinischen Studie zum Einsatz von Mini-Implantaten im zahnlosen Unterkiefer, die von der Universität Bern initiiert wurde, weisen ebenfalls auf eine hervorragende Eignung der Minis in dieser Indikation hin. In der Untersuchung wurden Mini-Implantate bei 20 Patienten mit einer Unterkiefer-Teilprothese inseriert. Die Insertion erfolgte unter Lappenbildung, dabei wurden die distalen Implantate in einem Abstand von 5–7 mm vom Foramen mentale positioniert. Es wurde eine Sofortbelastung angestrebt und dann realisiert, wenn ein Eindrehmoment von über 35 Ncm erzielt wurde. In regelmäßigen Kontrolluntersuchungen erfolgte nicht nur eine Ermittlung der Überlebensraten der Mini-Implantate, sondern auch eine Untersu-

chung des Verschleißverhaltens des Attachmentssystems.

Nach einem Beobachtungszeitraum von 12 Monaten zeigte sich, dass sich der Verschleiß auf die Matrize beschränkt und zu Beginn am größten ist. Die O-Ringe stellten sich als sehr präzise heraus und wurden aufgrund des Verschleißes zu einem Drittel nach 12 Monaten ausgewechselt. Die Patrizen zeigten keinerlei Verschleißerscheinungen. Die Retentionswerte der Housings, die je nach Gehäusetyp unterschiedlich sind, wurden als gut eingestuft: Für einen ausreichenden Prothesenhalt sind Abzugskräfte von 3,5–7 N erforderlich. Im Rahmen der Studie, in der Gehäuse des Typs MH-2 zum Einsatz kamen, wurde eine Retention von 7–9 N gemessen. Die Überlebensraten der Mini-Implantate waren mit denen konventioneller Implantate vergleichbar.

Verankerung von Teilprothesen

Erfahrene Anwender von Mini-Implantaten setzen diese bereits seit mehreren Jahren erfolgreich ein, um nicht nur Totalprothesen zu verankern, sondern auch die Retention von Teilprothesen zu verbessern. Die Anzahl an Teilprothesenträgern steigt stetig und die mangelnde Retention dieses herausnehmbaren Zahnersatzes stellt ein häufiges Problem dar, das sogar zum frühzeitigen Verlust natürlicher Pfeilerzähne führen kann.

Seit rund 30 Jahren werden bereits wissenschaftliche Diskussionen darüber geführt, ob Implantate und natürliche Zähne als Pfeiler für herausnehmbaren und festsitzenden Zahnersatz miteinander verbunden werden dürfen. Dabei hat sich herausgestellt, dass diese prothetische Option durchaus zu guten Ergebnissen führen kann, jedoch ist es wichtig, den Ansatz systematisch zu verfolgen und die Implantate strategisch sinnvoll zu positionieren. Benötigt wird also eine Systematik zur Bewertung des Lückengebisses und der anschließenden Planung der Implantatanzahl und -positionen.

Dies gilt auch für den Einsatz von Mini-Implantaten mit reduziertem Durch-



Die Inhalte dieses Beitrags wurden auf Basis von Informationen zusammengestellt, die Dr. Andreas Worni (Universität Bern, li.) und PD Dr. Friedhelm Heinemann (Morsbach/Universität Greifswald, re.) bei einem von 3M ESPE organisierten Symposium mit dem Titel „Mini-Implantate im Zeichen des demografischen Wandels“ präsentierten.

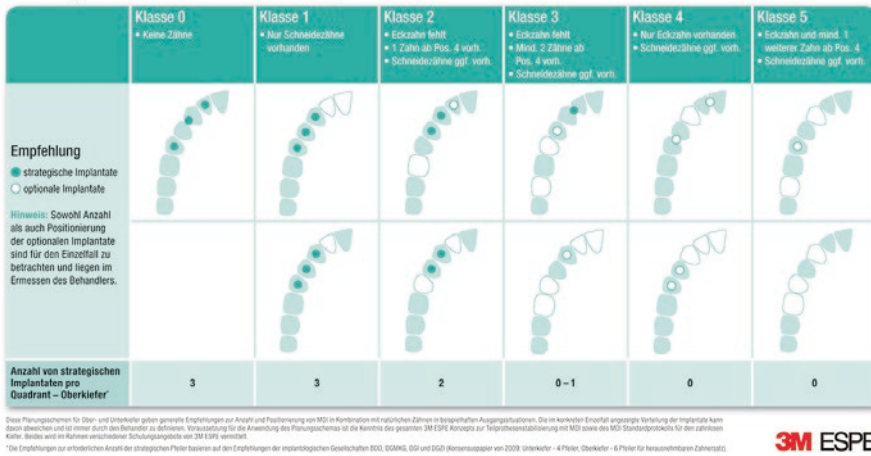


Abb. 1 Empfehlungen zur Planung der Position und Anzahl von MDI Mini-Dental-Implantaten zur Pfeilervermehrung im Oberkiefer.

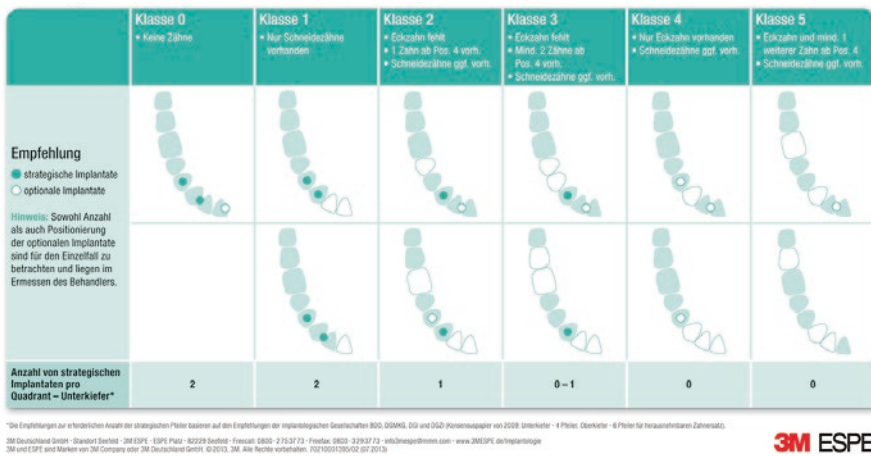

Abb. 2 Empfehlungen zur Planung der Position und Anzahl von MDI Mini-Dental-Implantaten zur Pfeilervermehrung im Unterkiefer.

messer. Zu beachten ist hierbei, dass die Belastung des periimplantären Knochens bei durchmesserreduzierten Implantaten höher ist als bei solchen mit Standarddurchmesser. Bei indirekter Kraftübertragung durch schleimhautgetragene und lediglich implantatretinierte Prothesen (Soft-Loading Konzept wie bei MDI Mini-Dental-Implantaten von 3 M ESPE) besteht jedoch keine Gefährdung durch Überlastung – dies wird durch Studienergebnisse [2–4] bestätigt, die mit konventionellen Implantaten

vergleichbare Überlebensraten in der Indikation der Prothesenstabilisierung belegen.

Systematisches Vorgehen

Um hinsichtlich der Verwendung im teilbezahnten Kiefer ein systematisches Vorgehen mit Mini-Implantaten zu erleichtern, wurde von einer Arbeitsgruppe* ein Planungsschema entwickelt. Dieses bietet ausgehend von einer Klassifizierung des Lückengebisses Empfehlungen zur Implantatanzahl und Positionierung der Mini-Implantate auf Quadrantenebene.

Ausgangspunkt aller Überlegungen ist eine positionsabhängige prothetische Wertigkeit der Pfeilerzähne: Bei einem Eckzahn handelt es sich um den strategisch wichtigsten Pfeiler, die Wertigkeit nimmt über einen Zahn ab Position 4 hin zum Schneidezahn ab. Danach richtet sich auch das MDI-Planungsschema: Bei einem Restzahnbestand mit hoher Wer-

tigkeit (Klassen 4 und 5) sind nur wenige Mini-Implantate zur Unterstützung notwendig. Ist die Anzahl und Wertigkeit der verbleibenden natürlichen Zähne gering (z. B. Klassen 0 und 1), wird empfohlen, entsprechend mehr Mini-Implantate zu inserieren, um nachhaltig die Prothesenstabilität zu verbessern. Dabei wird je Klasse eine bestimmte Anzahl und Positionierung strategischer Implantate empfohlen, das Planungsschema bietet dem Zahnarzt aber gleichzeitig die Freiheit, je nach Patientenfall auch optionale Mini-Implantate zu inserieren (Abb. 1 und 2).

Um zu zeigen, dass eine Pfeilervermehrung mit strategischen MDI Mini-Dental-Implantaten, die inseriert und in eine vorhandene Teilprothese eingearbeitet wurden, eine zuverlässige Behandlungsoption darstellt, wurde an der Universität Greifswald eine prospektive randomisierte multizentrische 3-Jahres-Studie initiiert. Neben der Universität Greifswald stehen 3 Zahnarztpraxen als Zentren zur Verfügung. Ermittelt wird auch, ob sich die Lebensqualität und Zufriedenheit der Patienten durch die Behandlung verbessert. Verglichen werden zudem die Überlebensraten von Mini-Implantaten nach Sofortbelastung und verzögerter Belastung.

Nichts für Anfänger

Mini-Implantate sollten nicht ohne implantologische Erfahrung und entsprechende Schulungen verwendet werden. Nur mit ausreichenden Kenntnissen anatomischer Strukturen sowie bei Einhaltung des empfohlenen Insertionsprotokolls lassen sich klinisch gute Ergebnisse erzielen.

Katrin Handke, Düsseldorf

Literatur

- 1 Bornstein MM et al. Int J Oral Maxillofac Implants. 2014; 29 Suppl: 78–82
- 2 Sohrabi K et al. Clin Oral Implants Res 2012; 23: 515–525
- 3 Shatkin TE et al. Compendium 2007; 28: 36–41
- 4 Mundt T et al. Gerodontology 2013; doi: 10.1111/ger.12066.