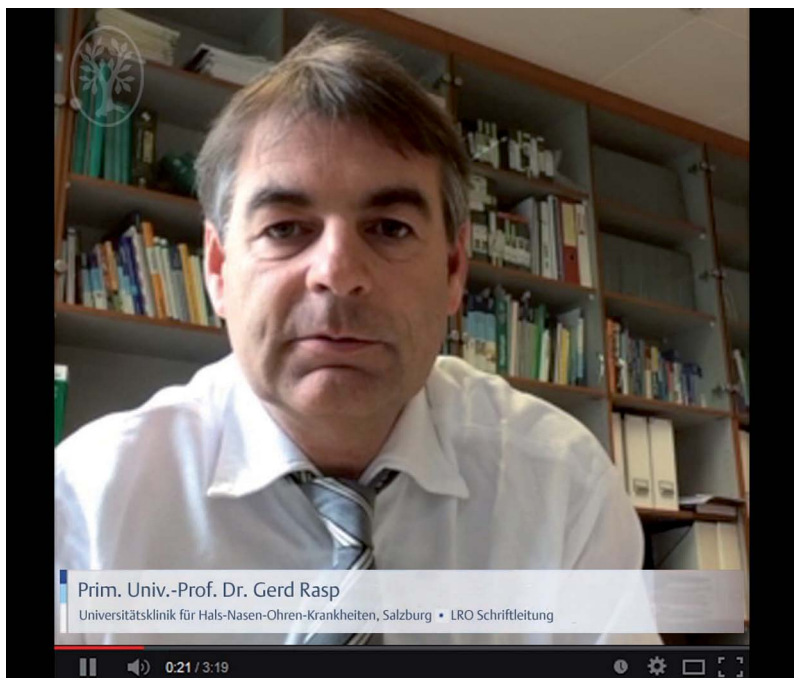

Kommentar der Schriftleitung


Editor's Comment



Prim. Univ.-Prof. Dr. Gerd Rasp

Video-Editorial

www.thieme.de/lro



Bibliografie

DOI <http://dx.doi.org/10.1055/s-0034-1383562>
Laryngo-Rhino-Otol 2014; 93:
435–436 © Georg Thieme
Verlag KG Stuttgart · New York
ISSN 0935-8943

Korrespondenzadresse

Gerd Rasp
Universitätsklinik für Hals-
Nasen-Ohren-Krankheiten
Landeskrankenhaus
Müllner Hauptstraße 48
A-5020 Salzburg
Tel.: +43(0)662 4482-4001
Fax: +43(0)662 4482-4033
g.rasp@salk.at

Liebe Leserinnen und Leser!

In diesem gelungenen Juli-Heft finden Sie neben den interessanten Rubriken 3 Originalarbeiten und eine Übersicht. Unter „referiert und diskutiert“ wird eine Technik der *Trommelfellschienung* kritisch beleuchtet, das positive Statement des ersten Kommentars wird ergänzt durch den historischen und praktischen Abriss der Problemstellung im zweiten Kommentar. Die zweite diskutierte Arbeit beschäftigt sich mit der dynamischen *kontrastverstärkten Sonografie*, Quelle des mythologisch anmutenden Acronyms CEUS. Die Anwendung bei der Diagnostik von Tumoren und entzündlichen Veränderungen der Submandibulardrüsen wird von den Kommentatoren einerseits im Sinne der wissenschaftlichen Wertigkeit beurteilt, andererseits auch unter durchaus praktikablen und klinischen Aspekten der Behandlung der submandibulären Erkrankungen gewertet. In der Rubrik „Tipps und Tricks“ wird eine Technik zum *Trommelfellverschluss* [5] vorgestellt, die durch ihre Einfachheit und offensichtliche Effizienz interessant erscheint.

Im Übersichtsartikel zum *laryngealen Adduktionsreflex* wird auf der Basis von dezidierten Literaturrecherchen das Reflexgeschehen dargestellt, der zeitliche Ablauf und das klinische Resultat des Stimmlippenschlusses und der laryngealen Abdichtung erläutert [2]. Die Möglichkeiten der Auslösung

des Reflexes und der Aufzeichnung bzw. Auswertung werden aus Sicht der derzeitigen wissenschaftlichen Evidenz dargestellt. Die klinische Relevanz der laryngealen Adduktion ist evident und potentielle klinische Anwendungen werden dargestellt. Wie wohl aber auch die Standardisierung bzw. einfache und exakte klinische Anwendung der Reflexmessung derzeit noch nicht geklärt sind.

Die erste Originalarbeit beschäftigt sich mit der Beeinträchtigung des Geschmackssinnes durch *Vestibularisschwannome* [1]. An 26 Patienten wurde mittels der lokal differenzierbaren Schmeckstreifen eine Funktion des Schmecksinnes durchgeführt und die Veränderung der Wahrnehmung differenziert dargestellt. Die Veränderungen erreichen kein Signifikanzniveau, werden jedoch von den Autoren sehr differenziert diskutiert.

Bei der zweiten Originalarbeit wird der Einsatz der *Hochfrequenzjetventilation* bei laryngealen Eingriffen aus chirurgischer und anästhesiologischer Sichtweise beleuchtet. Hierbei wurden 46 Fälle dargestellt. Indikationen, Kontraindikationen und praktische Aspekte werden in dem Papier deutlich erläutert und die Schlussfolgerung ist die problemlose Anwendung bei laryngealen [3] und trachealen Eingriffen. Damit kann dem Chirurgen das OP-Feld besser exponiert werden als bei Verwendung von Trachealtuben.

In der dritten Arbeit beschäftigt sich die Gruppe mit *sinusalen ANCA-assoziierten Vaskulitiden* und dem Therapieerfolg einer nasalen Liposomtherapie. Sehr ausführlich wird die neue Nomenklatur der Vaskulitiden dargelegt und die klinische Einordnung [4] getroffen. Bei der Behandlung wurden zusätzlich zu den systemischen Therapien bei 18 Patienten nasal Liposomen appliziert und die Erfolge beschrieben. Damit steht eine ergänzende Methode zur Behandlung der lokalen Beschwerden zur Verfügung, wenngleich diese den durchschlagenden Behandlungserfolg einer adäquaten systemischen Therapie nicht ersetzen kann.

Bei den *interessanten Fällen* wird zunächst ein durch die Koinzidenz von Raumforderung und Entzündungszeichen maskierter Fall einer Raumforderung bei einem Kind vorgestellt.

Im zweiten Fall wird eines der facettenreichsten Leiden im Kopf-Halsbereich, manifestiert als Schwellung des Ohr läppchens, vorgestellt.

In der Rubrik der Gutachtenspraxis wird der gar nicht so seltene Fall einer postoperativen Knorpel-

ligen *Septumperforation* unter dem Aspekt der gutachterlichen Beurteilung vorgestellt. Für jeden Nasenoperateur eine durchaus lesenswerte Zusammenfassung, die den Blick auf einzelne Teilaspekte durchaus zu schärfen vermag.

In der CME Fortbildung wird von fachkundiger Seite das seltene Krankheitsbild der idiopathischen *subglottischen Stenose* vorgestellt. Hier ist hervorzuheben, dass allein die Kenntnis der Erkrankung der potentiellen Patientengruppe den Betroffenen wie auch den behandelnden Ärzten eine Odyssee bis hin zur Fehlbehandlung deutlich ersparen kann.

In der Rubrik „Operative Techniken“ wird der Umgang mit der mittleren und oberen Nasenmuschel im Kontext der Nebenhöhlenchirurgie dargelegt. Auch diese für die vielen rhinochirurgisch tätigen Kollegen eine absolut empfehlenswerte und erhellende Lektüre.

Damit wünsche ich Ihnen viel Spaß beim Lesen
Ihr
G. Rasp

Literatur

- 1 *Stuck BA, Beule A, Damm M, Gudziol H, Huettenbrink K-B, Landis BN, Renner B, Sommer JU, Uecker FC, Vent J, Hummel T.* Position Paper “Chemorensory Testing for Expert Opinion in Smell Disorders”. *Laryngo-Rhino-Otologie* 2014; 93: 327–329
- 2 *Meuret S, Dietz A, Fuchs M.* Dysphagie. *Laryngo-rhino-otology* 2014; 93: 121
- 3 *Reiter R, Brosch S, Smith E, Pickhard A.* Management of T1a Vocal Fold Carcinoma. *Laryngo-Rhino-Otologie* 2013; 92: 797–807
- 4 *Riechelmann H.* Chronic Rhinosinusitis – EPOS 2012 Part I. *Laryngo-Rhino-Otologie* 2013; 92: 193–201
- 5 *Theissing J.* Tympanoplasty – Reconstruction of the Eardrum. *Laryngo-Rhino-Otologie* 2012; 91: 535–540