

# Endovenöse Therapieverfahren

## Endovenous Minimal Invasive Therapy Options

**Autor**

**K. Hartmann**

**Institut**

Venenzentrum Freiburg

### Bibliografie

**DOI** <http://dx.doi.org/10.1055/s-0034-1378079>  
 Online-Publikation: 25.9.2014  
 Akt Dermatol 2014; 40: 504–509  
 © Georg Thieme Verlag KG  
 Stuttgart · New York  
 ISSN 0340-2541

### Korrespondenzadresse

**Dr. med. Karsten Hartmann**

Venenzentrum Freiburg  
 Zähringer Str. 14  
 79108 Freiburg  
 kahartmann@web.de

### Zusammenfassung

Die endovenösen Verfahren gibt es inzwischen seit mehr als 10 Jahren und zusammen mit der Stripping-Operation geben sie dem Phlebologen die Möglichkeit, besser als jemals zuvor den Patienten zu beraten und ein individuell abge-

stimmtes Therapieschema aufzustellen. Varizen können heutzutage mittels Thermik durch Radiofrequenz, Laser oder Heißdampf verschlossen werden. Weiterhin können insuffiziente Venen auch ohne Hitze mittels spezieller Verödungskatheter oder durch „Sekundenkleber“ verschlossen werden.

### Einleitung

Venenkrankheiten gehören zu den häufigsten Krankheitsbildern in der westlichen Welt. Die Krossektomie und das Stripping insuffizienter Venenabschnitte galten bisher als die Methoden der Wahl zur Behandlung der Stammvarikose. In den letzten Jahren haben neue minimal invasive endovenöse Methoden an Bedeutung gewonnen. Diese endovenösen Verfahren bereichern das Behandlungsspektrum und haben die Phlebologie spannender und interessanter gemacht.

Die erste endovenöse Katheterbehandlung einer Stammvene wurde 1998 in der Schweiz und kurz darauf in Deutschland mittels des VNUS-Closure-Plus®-Radiofrequenzkatheters durchgeführt, 1999 erfolgte die erste Behandlung in den USA [1,2]. Im selben Jahr wurde in Europa die erste endovenöse Laserbehandlung mit einem Diodenlaser durchgeführt [3,4], in den USA wurde sie 2002 zugelassen.

Anfängliche Probleme und Nebenwirkungen der endovenösen Verfahren waren die langsame Energieabgabe auf die Venenwand beim VNUS-Closure-Plus®-Radiofrequenzverfahren und die teilweise zu starke Energieabgabe beim Laser. Dies führte zu langen Behandlungszeiten beim VNUS-Closure-Plus®-Radiowellenverfahren und zu teilweise schmerzhaften Nebenwirkungen mit großflächigen Ekchymosen beim Laser. Diese Probleme sind mit den neuen, weiterentwickelten Radiofrequenzgeräten (VNUS-Closure-Fast® [neu: Venefit®]) und den Lasern mit höheren Wellenlängen (1320, 1470 und 1550 nm) behoben wor-

den. Zusätzlich sind neue Laserfasern entwickelt worden mit radiärer und sphärischer Abstrahlung der Laserenergie. Damit ist das Risiko punktueller Überhitzungen und Perforationen der Venenwand weitestgehend ausgeschlossen, wie das bei der Bare Fiber passieren konnte [5].

Im Verlauf sind weitere endovenöse Verfahren auf den Markt gekommen, so ein zweites Radiofrequenzverfahren, genannt RFITT®, ein Heißdampfverfahren (SVS), seit Juni 2010 ein neuartiges Sklerosierungskatheterverfahren, genannt ClariVein®, und seit Ende 2012 ein Venenkleber (Vena-Seal®).

In vielen Studien wurde die Wirksamkeit der endovenösen Verfahren nachgewiesen [6–10]. Vorteile der endovenösen Verfahren gegenüber dem chirurgischen Eingriff sind:

- ▶ keine Krossektomien (kein Inguinal-/Kniekehlschnitt) notwendig
- ▶ geringeres Nachblutungs- und Wundinfektionsrisiko
- ▶ weniger postoperative Schmerzen
- ▶ weniger Nebenwirkungen (Hämatome, Ekchymosen, Nervenläsionen)
- ▶ kürzere Arbeitsunfähigkeitszeiten
- ▶ bessere Lebensqualität

Nachteile sind:

- ▶ höhere Kosten (insbesondere Katheterkosten)
- ▶ Stark geschlängelte Gefäße eignen sich nicht (Ausnahme: das Heißdampfverfahren).
- ▶ Sehr große Venendurchmesser sind schwieriger zu verschließen.

## Voraussetzung und Ziel

Für die Durchführung der endovenösen Verfahren ist ein qualifizierter und sicherer Umgang mit der Duplexsonografie durch den Operateur Voraussetzung. Zwar kann zum Einführen der jeweiligen endovenösen Katheter die Vene auch durch eine Vena sectio aufgesucht werden (was allerdings nicht der Standard sein sollte), die genaue Lokalisation und Positionierung des Katheters krossennah muss aber sonografisch erfolgen. Außerdem sollten die endovenösen Verfahren nur von Ärzten mit fundierten phlebologischen Kenntnissen durchgeführt werden, die Anamnese, Diagnosestellung und verschiedene Therapieformen beherrschen sowie eventuell erforderliche Nachbehandlungen durchführen können.

Ziel der endovenösen Verfahren ist die dauerhafte Obliteration des behandelten, symptomatischen Venenabschnittes und damit eine

- ▶ Besserung der Beschwerden des Patienten
- ▶ Normalisierung/Verbesserung der venösen Hämodynamik
- ▶ Verhinderung bzw. Besserung und Abheilung von CVI-Symptomen (Stauungsdermatitis, Lipodermatosklerose, Ulcus cruris)
- ▶ Verhinderung von Komplikationen (Varikophlebitis, TVT, LE)

## Indikationen und Kontraindikationen

Die Indikation zu den endovenösen Verfahren entspricht prinzipiell denen der klassischen Phlebochirurgie, betrifft also vorwiegend die Stammveneninsuffizienz (V. s. magna und parva) sowie die accessorischen Venen (V. s. acc. anterior, posterior und superficialis), die langstreckigen (gerade verlaufenden) Seitenäste, die Rezidivvarikose und teilweise auch die insuffizienten Perforansvenen.

### Cave:

Das Vorschieben des Katheters in geschlängelten Venenverläufen kann erschwert sein und zu Problemen führen (Perforation der Vene, Spasmus der Vene). Sehr oberflächlich verlaufende Venen weisen ein höheres Risiko von Hautschäden nach einem endovenösen thermischen Eingriff auf.

Auch die Kontraindikationen entsprechen im Wesentlichen den invasiven Techniken, mit einer Ausnahme: Patienten, welche blutverdünnende Medikamente einnehmen (z.B. Marcumar), können mit den endovenösen Verfahren behandelt werden, ohne die blutverdünnende Therapie auszusetzen. Auch bei multimorbiden Patienten mit Kontraindikationen für operative Eingriffe ist oft noch eine endovenöse Therapie möglich.

## Anästhesie

Die meisten endovenösen Verfahren benötigen eine Tumescenzlokalanästhesie. Dabei ist darauf zu achten, dass diese streng para- und perivascular unter Ultraschallkontrolle injiziert wird. Dies reduziert das Hämatom- und Parästhesierisiko [11].

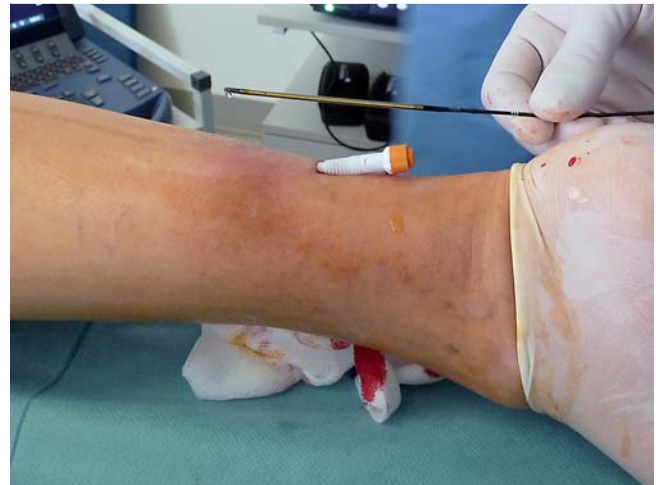

Abb. 1 Venefit®-Closure-Fast®

## Radiofrequenz

Die zwei wichtigsten Radiofrequenzverfahren auf dem Markt sind das Venefit®-Closure-Fast®-System und das radiofrequenzinduzierte Thermoerapie (RFITT®)-System.

Das **Venefit®-Closure-Fast®-Verfahren** ist eine radiofrequenzbetriebene segmentale thermische Ablation zur Ausschaltung insuffizienter Stammvenen. Die dabei erzeugte Hitze beträgt 120°C. Das Closure-Fast®-Verfahren zeigt weit bessere Verschlussraten als das VNUS-Closure-Plus®-Verfahren und hat dieses somit abgelöst. Derzeit liegen die 3-Jahres-Verschlussraten bei 92%, 95% der behandelten Gefäße wiesen keinen Reflux mehr auf [12].

Der Venefit®-Katheter (▶ **Abb. 1**) hat einen Hohlraum und dieser bietet die Möglichkeiten einen Führungsdraht vorzuschieben, womit sich oftmals kurvige Streckenabschnitte der Vene, welche normalerweise eine zweite Punktion erforderlich gemacht hätten, meistern lassen. Außerdem kann über diesen Hohlraum zusätzlich eine Schaumsklerosierung durchgeführt werden [13–15].

Beim Venefit®-Verfahren wird eine Tumescenzlokalanästhesie benötigt. Zum einen zum Schutz des umliegenden Gewebes vor thermischen Schäden und zum anderen zur Erzeugung eines Vasospasmus der zu behandelnden Vene, damit der Katheter näher zur Venenwand zu liegen kommt. Zusätzlich sollte deshalb auch während der Behandlung von außen mit der Hand eine weitere Kompression der Vene erzielt werden.

Beim **RFITT®-Verfahren (Celon-Methode)** wird die Venenwand an der Applikatorspitze durch eine Impedanzmessung auf eine Temperatur von 80–100 Grad erhitzt und der Katheter kontinuierlich zurückgezogen (▶ **Abb. 2**).

Bei Durchführung dieses Verfahrens in Intubationsnarkose kann auf eine zusätzliche Tumescenzlokalanästhesie verzichtet werden, solange die zu behandelnde V. s. magna intrafaszial verläuft. Daten aus der multizentrischen BRITTIV-Studie [16] zeigen eine Verschlussrate von 89% nach 130 Tagen. Dieses Ergebnis hat gezeigt, dass eine einmalige Behandlung der Stammvene nur bei sehr geringen Durchmesser erfolgreich ist, und man ist dazu übergegangen, bei größeren Venendurchmessern eine langsamere Rückzugsgeschwindigkeit vorzunehmen [17]. Nachteil bei einer langsameren Rückzugsgeschwindigkeit ist, dass die Applikatorspitze schneller zwischen den bipolaren Elektroden karbonisiert und der Katheter dann herausgezogen, gesäubert

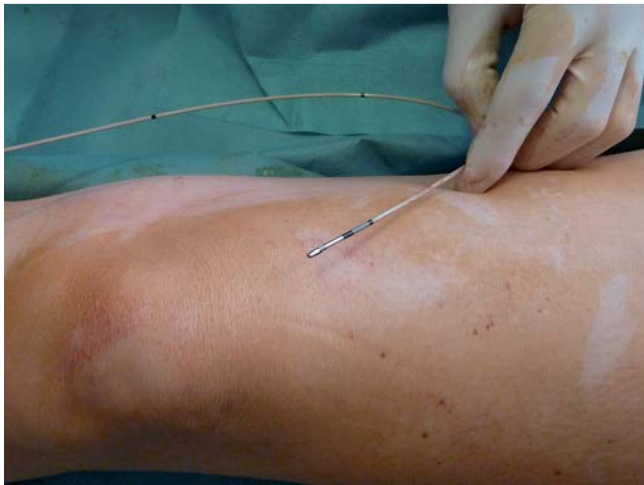

Abb. 2 RFITT®

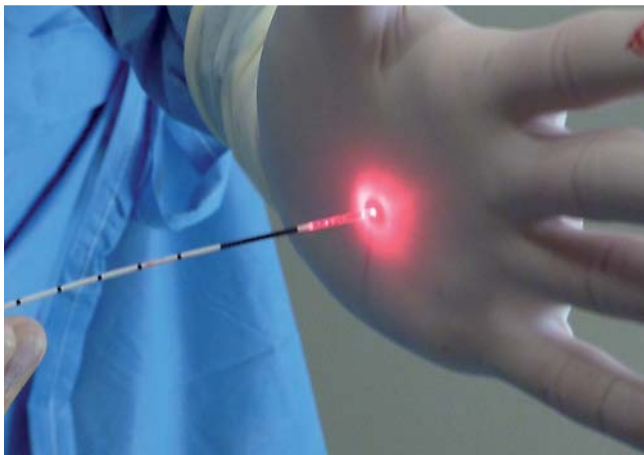


Abb. 3 Radialfaser biolitec 1470 nm-Laser

und wieder eingeführt werden muss; je erfahrener der Anwender, desto eher kann dies jedoch vermieden werden. Alternativ können auch mehrere Behandlungszyklen der gesamten Vene, oder zumindest des proximalen Anteils der Vene durchgeführt werden.

### Endovenöse Lasertherapie

Für die endovenöse Lasertherapie (ELT) stehen Lasergeneratoren mit unterschiedlichen Wellenlängen zur Verfügung. Die meisten klinischen Berichte liegen derzeit für die Laserwellenlängen 810 nm, 940 nm und 980 nm vor. Weitere Daten wurden für die Wellenlängen 1064 nm, 1320 nm und 1470 nm publiziert. Die kürzeren Wellenlängen, 810 und 940 nm, haben eine gute Absorption im Hämoglobinbereich, 980 nm hat zusätzlich einen Gipfel bei Wasser und die höheren Wellenlängen 1320 und 1470 nm werden besonders gut in Wasser absorbiert. Neue Entwicklungen gibt es im Bereich der Lichtleiter. Bei der bisher meist verwendeten Bare Fiber handelt es sich um an der Spitze glatt abgeschnittene Glasfasern. Seit kurzem sind nun Weiterentwicklungen auf dem Markt: Hierbei handelt es sich zu meist um Veränderungen an der Spitze der Sonde. So gibt es eine Radialfaser (Abb. 3), die eine patentierte radiale Abstrahlung der Laserenergie an der Faserspitze erlaubt, ähnlich funktioniert

auch die 360°-Faser. Dies ermöglicht eine gleichmäßige und homogene Energieabstrahlung der Laserenergie und vermeidet Venenwandperforationen. Seit 2012 gibt es auch eine Radialfaser mit zwei Abstrahlungsringen. Hierbei wird die Energie in zwei Phasen aufgeteilt (Distanz zwischen den Ringen 6 mm). Dies erlaubt einen Verschluss der Vene mit einer geringeren Energiedichte an jedem Ring. Desweiteren gibt es eine sphärische Glasfaser. Diese gibt die Laserenergie mittels einer runden Ballspitze ab. Auch diese Faser erlaubt eine homogene Abstrahlung der Energie ohne Schneideeffekte. Ein zusätzlicher Vorteil ergibt sich bei den neuen Fasern aus der im Ultraschallbild besseren Darstellbarkeit.

In den meisten Studien wird eine Leistung zwischen 10 und 15 Watt verwendet. Es gibt Hinweise darauf, dass eine hohe Leistung mit kurzer Applikationszeit eher einen verdampfenden und eine niedrige Leistung mit längerer Applikationszeit einen koagulierenden und schrumpfenden Effekt hat [18]. Die Leistung in Watt, die Rückzugsgeschwindigkeit des Laserkatheters und die Pulsdauer bestimmen die applizierte Energie in Joule (J): [Leistung (Watt) x Applikationsdauer (sec) = Energie (Joule)].

Entscheidend für die Wirksamkeit der ELT ist die lineare endovenöse Energiedichte in der behandelten Vene (LEED = J/cm) [19]. Die empfohlene Energiedichte in der Vene hat sich von anfänglich ca. 25 J/cm Vene auf 60–80 J/cm gesteigert [20]. Mit diesen Entwicklungen hat sich sowohl das Nebenwirkungsspektrum als auch die Erfolgsrate der Methode deutlich verbessert.

Die Applikation der Laserenergie kann gepulst oder kontinuierlich erfolgen. Bei gepulstem Rückzug sind Pulsdauer und Pulsdichte entscheidend für die Energiedichte. Bei kontinuierlichem Rückzug des Katheters ist es die Rückzugsgeschwindigkeit in cm/sec. In neueren Studien wird meist ein kontinuierlicher Rückzug bevorzugt. Bei den Lasern mit niedrigeren Wellenlängen und einer Bare Fiber wird die Laserenergie kontinuierlich abgegeben und es bilden sich Gasbläschen (steam bubbles) im Gefäßlumen, welche Hitze generieren und somit die Gefäßwand zerstören [21, 22]. Der Trend geht jedoch derzeit hin zu den höheren Wellenlängen mit 1320, 1470 und 1550 nm und Absorption im Wasserbereich und dadurch stärkerer Wandwirkung [23]. Diese Wellenlängen rufen weniger Nebenwirkungen hervor als die Wellenlängen 810–980, bei denen vermehrt Schmerzen und Ekchymosen auftreten, die durch transmurale Venenwandschäden mit Perforation und Spitzentemperaturen von über 1000 °C verursacht werden [24–26].

### Heißdampf (Steam vein sclerosis)

Seit November 2009 ist ein weiteres endovenöses thermisches Verfahren zur Behandlung der Varikosis in Deutschland erhältlich: das Heißdampf-Verfahren, kurz SVS (Steam vein sclerosis) genannt. Bisher gibt es wenige Daten zur Effektivität dieser neuen Methode.

Der SVS-Generator ist, was die Größe betrifft, den Generatoren anderer endovaskulärer Verfahren ähnlich. Ein Unterschied besteht jedoch darin, dass das Gerät an einen Druckluftausgang im OP angeschlossen oder aber mit separater CO<sub>2</sub>-Flasche ausgestattet werden muss. Mit dem Heißdampfverfahren können Stammvenen behandelt werden, aber auch, und das ist der entscheidende Unterschied zu den anderen endovaskulären Verfahren, geschlängelte variköse Seitenäste. Der SVS-Generator erzeugt den Druck und am Handstück kommt ein hochohitzer Dampf von 120 °C an. Für die Behandlung der Stammvene wird ein Katheter



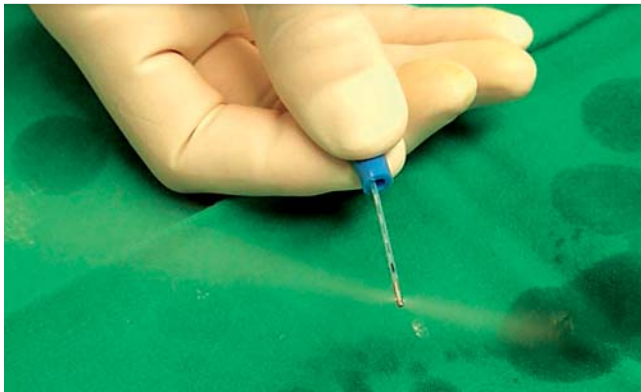


Abb. 4 Heißdampf




Abb. 5 ClariVein®

verwendet. Dieser wird auf das Handstück aufgeschraubt. An der Katheterspitze wird der 120 °C heiße Dampf zu beiden Seiten im rechten Winkel abgegeben (► Abb. 4).

Die kathetergestützte Schaumsklerotherapie ist eine weitere Möglichkeit Stammvenen zu verschließen, dabei wird über einen endovenös liegenden Katheter Schaum direkt in das Mündungsareal der Stammvene eingebracht. Auf die maximale Schaummenge (10 ml) pro Behandlung ist zu achten.

Ein weiteres Kathetersystem, das erst kürzlich auf dem Markt erschienen ist, ist das **ClariVein®**-Verfahren (► Abb. 5). Dieses Verfahren kommt ganz ohne Betäubungsmittel aus. Hierbei handelt es sich um eine nicht-thermische **Katheterverödung**, die rein mechanisch funktioniert. Die abgelenkte Spitze des Katheters rotiert mit ca. 3500 U/min und führt somit zu einem Vasospasmus der Vene. Das gleichzeitig über diesen Katheter kurz unterhalb der rotierenden Spitze injizierte Verödungsmittel wird durch die Rotation gleichmäßig in der Vene verteilt und in die Venenwand eingebracht. Dies alles führt letztendlich zum Verschluss der Vene. Durch diese Funktionsweise sind das Auftreten von Verbrennungen und Nervenläsionen ausgeschlossen [27, 28].

### VenaSeal®



Der Venenkleber (**VenaSeal®**) ist das letzte auf den Markt gekommene endovenöse Verfahren. Hierbei wird die Stammvene mittels „Sekundenkleber“ (patentierter Rezeptur aus Cyanacrylat) über einen Spezialkatheter verklebt (► Abb. 6). Daten gibt es derzeit wenige.

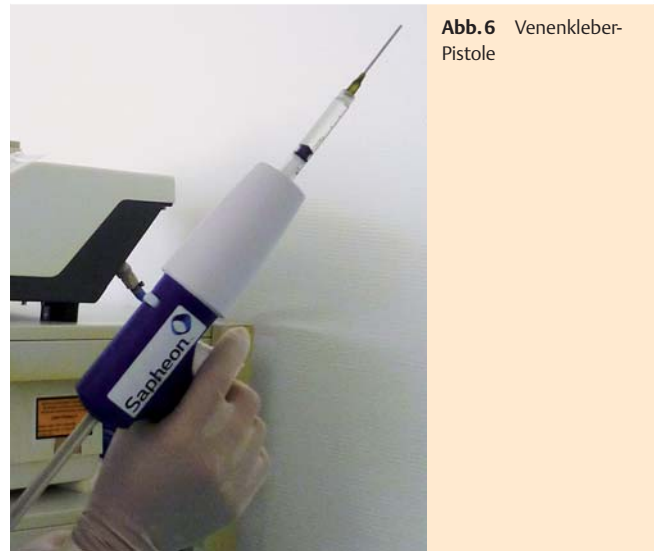

Abb. 6 Venenkleber-Pistole

### Anschlussbehandlung



Die endovenösen Verfahren dienen in der Regel der Behandlung der Stammvarikose. Die meisten Patienten mit insuffizienter Stammvene leiden aber zusätzlich unter einer assoziierten Seitenastvarikose. Diese bildet sich auch nach Ausschaltung der Stammvarikose nicht immer vollständig zurück [29].

Im Anschluss an ein endovenöses Verfahren wird daher meistens in gleicher Sitzung eine Miniphlebektomie und/oder eine Sklerosierungsbehandlung vorhandener variköser Seitenäste durchgeführt. Dies verhindert eine eventuelle Rekanalisation der behandelten Vene über die Seitenäste. Einzige Ausnahme ist das SVO-Verfahren, hier können auch die Seitenäste mit dem Heißdampf mitbehandelt werden (s.o.).

Eine zusätzliche chirurgische Unterbindung der Krosse verbessert das Ergebnis nach endovenöser Behandlung nicht signifikant [30]. Nicht behandelte suffiziente Seitenäste im Krossenbereich führen laut Theivacumar nicht zu einer erhöhten Rezidivrate nach einem endovenösen Eingriff [31]. Eigene Erfahrungen haben aber gezeigt, dass die Mitbehandlung suffizienter Seitenäste (> 3 mm im Durchmesser) im Krossenbereich wahrscheinlich doch die Rezidivrate senken kann.

### Kompressionstherapie



Eine Kompressionstherapie für mindestens 1 Woche scheint sinnvoll nach endovenöser Therapie, Daten hierfür liegen jedoch nicht vor. Viele Patienten empfinden es allerdings als angenehm, einen Kompressionsstrumpf für 2–3 Wochen nach der Behandlung zu tragen, da oft kombiniert mit dem endovenösen Eingriff eine Miniphlebektomie durchgeführt wird und der Kompressionsdruck zu einem schnelleren Abklingen der postoperativen Beschwerden führt.

### Antikoagulation



Es gibt keine gesicherten Daten, ob und wie lange nach endovenösen Verfahren eine Thromboseprophylaxe durchgeführt werden soll. Wird eine Thromboseprophylaxe durchgeführt,

sollte sie leitliniengerecht und mit niedermolekularen Heparinen erfolgen.

## Komplikationen

Komplikationen sind seltener als beim phlebochirurgischen Eingriff [7], können aber durchaus auch schwerwiegend sein und der Patient sollte über die Nebenwirkungen einer endovenösen Therapie der Varikose aufgeklärt werden.

Häufige Nebenwirkungen sind Hämatome und Ekchymosen, dies vor allem bei unsachgemäßer Infiltration der Tumescenzlokalanästhesie mit Perforation der Vene und bei Verwendung der Laser Bare Fiber sowie bei den geringeren Laser-Wellenlängen (810–940–980 nm). Seltener treten Hyperpigmentierungen im Verlauf der behandelten Vene auf, diese können sich innerhalb eines Jahres wieder zurückbilden [32]. Nachblutungen und Wundinfektion sind selten, da keine großen Hautschnitte gemacht werden sollten (keine Krossektomie, auf die Vena sectio sollte möglichst auch verzichtet werden). Tiefe Beinvenenthrombosen nach Behandlung sind sehr selten [33], es besteht allerdings die Gefahr des appositionellen Thrombuswachstums in die tiefe Vene (EHIT=endovenous heat-induced thrombosis) [34, 35]. Eine weitere Komplikation sind Nervenläsionen, diese sind selten und oft reversibel [32]. Der Patient sollte auf die Möglichkeit des Auftretens eines pelzigen Gefühls im Bereich der behandelten Venen hingewiesen werden. Die Gefahr von Nervenläsionen steigt, je weiter distal am Unterschenkel endovenös behandelt wird [1], dies ist beim phlebochirurgischen Eingriff nicht anders. Auf die Möglichkeit von Hautverbrennungen muss hingewiesen werden, diese treten aber am ehesten noch beim Heißdampfverfahren auf und dort vor allem bei der Behandlung der Seitenäste, falls kein ausreichender Hautschutz verwendet wird oder Heißdampf paravasal ins Gewebe gelangt.

Ab und zu berichten Patienten über phlebitische Beschwerden im behandelten Areal einige Tage nach dem endovenösen Eingriff. Dies tritt vor allem bei der Behandlung von großlumigen, sehr oberflächlich gelegenen Varizen auf. Zur Schmerzbehandlung eignen sich nichtsteroidale Antiphlogistika. In Ausnahmefällen kann eine Stichinzision mit Thrombusexpression Abhilfe schaffen.

Weitere mögliche Komplikationen sind:

- ▶ (aggraviertes) Lymphödem
- ▶ Matting
- ▶ pathologische Narbenbildungen (Keloide)
- ▶ Verletzung tiefer liegender Gefäße während des Eingriffs

15 Jahre nach der ersten Publikation von Boné und 16 Jahre nach Einführung der Radiofrequenztherapie hat sich die thermische Ablation der Stammvarikose zu einem Standardverfahren in der Behandlung des Krampfaderleidens entwickelt. Nichtsdestotrotz sind die Methoden noch nicht am Ende ihrer Entwicklung angekommen. Langzeitstudien müssen Aufschluss über Langzeitergebnisse nach endovenöser Therapie geben. Dabei ist nicht nur die Rekanalisierungsrate entscheidend, sondern auch die langfristige Verbesserung von klinischen Symptomen und Lebensqualität.

## Interessenkonflikt

Der Autor gibt an, dass kein Interessenkonflikt besteht.

## Abstract

### Endovenous Minimal Invasive Therapy Options

Endovenous techniques to treat varicose veins are getting more and more popular and together with the stripping operation they offer a wide variety in treatment options to the phlebologist. Varicose veins can now be treated with radiofrequency, laser and steam and also with special sclerotherapy catheters and glue.

## Literatur

- 1 Noppeney T. Ergebnisse nach Radiofrequenzobliteration. Review. Phlebologie 2010; 39: 72–76
- 2 Alm J, Böhme J, Kensey M. VNUS Closure radiofrequency ablation of varicose veins. Phlebologie 2010; 39: 61–68
- 3 Boné C. Tratamiento endoluminal de las varices con laser de Diodo. Estudio preliminary. Rev Patol Vasc 1999; 5: 35–46
- 4 Navarro L, Min RJ, Boné C. Endovenous laser: a new minimally invasive method of treatment for varicose veins – preliminary observations using an 810 nm diode laser. Dermatol Surg 2001; 27: 117–122
- 5 Sroka R, Weick K, Sadeghi-Azandaryani M et al. Endovenous laser therapy – application studies and latest investigations. J Biophotonics 2010; 3: 269–276
- 6 van den Bos RR, Arends L, Kockaert M et al. Endovenous therapies of lower extremity varicosities: a metaanalysis. J Vasc Surg 2009; 49: 230–239
- 7 Lurie F, Creton D, Eklof B et al. EVOLVE Study. Prospective randomized study of endovenous radiofrequency obliteration (closure procedure) versus ligation and stripping in a selected patient population (EVOLVE Study). J Vasc Surg 2003; 38: 207–214
- 8 Rautio T, Ohinmaa A, Pera J et al. Endovenous obliteration versus conventional stripping operation in the treatment of primary varicose veins: A randomized controlled trial with comparison of costs. J Vasc Surg 2002; 35: 958–965
- 9 Proebstle TM. Endovenous radiofrequency powered segmental thermal ablation (Closure FAST) of great saphenous veins. Phlebologie 2010; 39: 69–71
- 10 Pannier F, Rabe E, Rits J et al. Endovenous laser ablation of great saphenous veins using a 1470 nm diode laser and the radial fibre – follow-up after six months. Phlebologie 2011; 26: 35–39
- 11 Markovic JN, Shortell CK. Update on Radiofrequency Ablation. Pers Vasc Surg Endovasc Ther 2009; 21: 82–90
- 12 Proebstle TM et al. for the European Closure Fast Clinical Study Group. Three-year European follow-up of endovenous radiofrequency-powered segmental thermal ablation of the great saphenous vein with or without treatment of calf varicosities. J Vasc Surg 2011; 54: 146–152
- 13 Hartmann K. ClariVein® – Neues Kathetersystem zur Behandlung der Stammvarikosis. Phlebologie 2011; 40: 279–280
- 14 Hartmann K. Interventionelle Therapie der Varikosis mit hochohertem Dampf. Phlebologie 2011; 40: 31–32
- 15 Hartman K. Tipps und Tricks bei der VNUS-Closure-Fast-Therapie der Varikosis. Phlebologie 2011; 40: 221
- 16 Camci M, Harnoss B, Akkersdijk G. Effectiveness and tolerability of bipolar radiofrequency-induced thermotherapy for the treatment of incompetent saphenous veins. Phlebologie 2009; 38: 5–11
- 17 Boon R, Akkersdijk GJ, Nio D. Percutaneous treatment of varicose veins with bipolar radiofrequency ablation. Eur J Radiol 2010; 75: 43–47
- 18 Corcos L, Dini S, De Anna D et al. The immediate effects of endovenous diode 808-nm laser in greater saphenous vein: morphologic study and clinical implications. J Vasc Surg 2005; 41: 1018–1024
- 19 van den Bos RR, Kockaert MA, Neumann HA et al. Technical review of endovenous laser therapy for varicose veins. Eur J Vasc Endovasc Surg 2008; 35: 88–95
- 20 Timperman PE, Sichelau M, Ryu RK. Greater energy delivery improves treatment success of endovenous laser treatment of incompetent saphenous veins. J Vasc Interv Radiol 2004; 15: 1061–1063

- 21 Proebstle TM, Sandhofer M, Kargl A et al. Thermal damage of the inner vein wall during endovenous treatment: key role of energy absorption by intravascular blood. *Dermatol Surg* 2002; 28: 596–600
- 22 Proebstle TM, Lehr HA, Kargl A et al. Endovenous treatment of the greater saphenous vein with a 940nm diode laser: thrombotic occlusion after endoluminal thermal damage by laser generated steam bubbles. *J Vasc Surg* 2002; 35: 729–736
- 23 Almeida J, Mackay E, Javier J et al. Saphenous laser ablation at 1470nm targets the vein wall, not blood. *Vasc Endovascular Surg* 2009; 43: 467–472
- 24 Proebstle TM, Moehler T, Gul D et al. Endovenous treatment of the great saphenous vein using a 1320-nm Nd:YAG laser causes fewer side effects than using a 940-nm diode laser. *Dermatol Surg* 2005; 31: 1678–1684
- 25 Kabnick LS. Outcome of different endovenous laser wavelengths for great saphenous vein ablation. *J Vasc Surg* 2006; 43: 88–93
- 26 Doganci S, Demirkilic U. Comparison of 980 nm laser and bare-tip fibre with 1470 nm laser and radial fibre in the treatment of great saphenous vein varicosities: a prospective randomised clinical trial. *Eur J Vasc Endovasc Surg* 2010; 40: 254–259
- 27 Elias S, Raines JK. Mechanochemical tumescentless endovenous ablation: final results of the initial clinical trial. *Phlebology* 2011; 1–6
- 28 van Eekeren RR, Boersma D, Elias S et al. Endovenous mechanochemical ablation of great saphenous vein incompetence using the ClariVein device: a safety study. *J Endovasc Ther* 2011; 18: 328–334
- 29 Welch HJ. Endovenous ablation of the great saphenous vein may avert phlebectomy for branch varicose veins. *Journal of Vascular Surgery* 2006; 44: 601–605
- 30 Disselhoff BC, der Kinderen DJ, Kelder JC et al. Randomized clinical trial comparing endovenous laser ablation of the great saphenous vein with and without ligation of the sapheno-femoral junction: 2-year results. *Eur J Vasc Endovasc Surg* 2008; 36: 713–718
- 31 Theivacumar NS, Dellagrammaticas D, Beale RJ et al. Fate and clinical significance of saphenofemoral junction tributaries following endovenous laser ablation of great saphenous vein. *Br J Surg* 2007; 94: 722–725
- 32 Creton D, Pichot O, Sessa C et al. Radiofrequency-powered segmental thermal obliteration carried out with the ClosureFast procedure: results at 1 year. *Ann Vasc Surg* 2010; 24: 360–366
- 33 Spreafico G, Kabnick L, Berland TL et al. Laser saphenous ablations in more than 1,000 limbs with long-term duplex examination follow-up. *Ann Vasc Surg* 2011; 25: 71–78
- 34 Mozes G, Kalra M, Carmo M et al. Extension of saphenous thrombus into the femoral vein: a potential complication of new endovenous ablation techniques. *J Vasc Surg* 2005; 41: 130–135
- 35 Marsh P, Price BA, Holdstock J et al. Deep vein thrombosis (DVT) after venous thermoablation techniques: rates of endovenous heat-induced thrombosis (EHIT) and classical DVT after radiofrequency and endovenous laser ablation in a single centre. *Eur J Vasc Endovasc Surg* 2010; 40: 521–527