Allergologische Fragestellungen in der Phlebologie

Allergolocical Issues in Phlebology

Autoren E. M. Valesky, R. Kaufmann, M. Meissner

Institut Klinik für Dermatologie, Venerologie und Allergologie, Universitätsklinikum Frankfurt am Main

Bibliografie
DOI http://dx.doi.org/10.1055/s-0034-1377963
Online-Publikation: 4.9.2014
Akt Dermatol 2014; 40: 490–492
© Georg Thieme Verlag KG Stuttgart · New York
ISSN 0340-2541

Korrespondenzadresse
Dr. med. Eva Maria Valesky
Klinik für Dermatologie, Venerologie und Allergologie
Universitätsklinikum Frankfurt
Theodor-Stern-Kai 7
60590 Frankfurt am Main
eva.valesky@kgu.de

Zusammenfassung

Allergien sind gekennzeichnet durch eine gestörte immunologische Auseinandersetzung des Organismus mit einer körperfremden Substanz (Allergen). Verschiedene Allergene können unterschiedliche immunologische Prozesse initiieren, die zu unterschiedlichen krankmachenden Immunreaktionen (Allergie) führen. Die Reaktionen können Antiköper- oder zellvermittelt sein. In der allergologischen Diagnostik sind uns Allergien vom Sofort-Typ (IgE-vermittelt) mittels Serologie sowie Prick- und Intrakutantestung zugängig. Bei Allergien vom verzögerten Typ (T-Zell-vermittelte Reaktion) steht uns diagnostisch die Epikutantestung zur Verfügung.

Im phlebologischen Alltag gibt es eine Reihe von allergologischen Fragestellungen, die einer klinischen Einschätzung, zeitnahen Therapie und weiterführenden Diagnostik bedürfen. Diese Übersichtsarbeit soll auf die wichtigsten eingehen und ihre klinische Bedeutung hervorheben.

Kontaktallergien in der Phlebologie

Kontaktallergene sind niedermolekulare, körperfremde Verbindungen, die bei Hautkontakt als Hapten fungieren und mit körpereigenen Peptiden reagieren können. Dieser Hapten-Peptid-Komplex wird vom Immunsystem als köperfremd erkannt (Sensibilisierungsphase) [1,2,3]. Nach erfolgter Sensibilisierung kommt es bei erneutem Allergenkontakt bei einem Teil der Patienten zur Effektorphase mit einer immunologisch (T-Zell-) vermittelten Entzündungsreaktion [1,2,3].

Kontaktallergien auf Lokal- und Wundtherapeutika

Patienten mit einer chronisch venösen Insuffizienz und einem Ulcus cruris venosum weisen deutlich höhere Sensibilisierungsraten auf als die Normalbevölkerung [4]. Ursächlich scheint hier die vermehrte und dauerhafte Applikation von Lokal- und Wundtherapeutika zu sein, die im Rahmen von bestehenden Stauungsekzemen oder Ulzerationen verwendet wurden. Darüber hinaus spielt die gestörte Barrierefunktion der Epidermis, die ein Eindringen von Allergenen erleichtert, eine mögliche Rolle zu Beginn der Sensibilisierungen [4,5].

Häufige Kontaktallergene bei Patienten mit chronischen Wunden sind Perubalsam, Amerchol L101 (Paraffinum liq., Emulgator), Duftstoffmix, Wollwachsalkohole, Kolophonium, Aminoglykoside, PVP Jod [6,7,8].

Fazit: Bei Hochrisikopatienten sollte im Sinne einer Allergieprävention auf sämtliche potenzielle Kontaktallergene verzichtet werden. Hier sind Lokaltherapeutika nach dem neuen Rezeptur-Formularium (NRF) empfehlenswert, die zu Gunsten einer guten Verträglichkeit auf lange Haltbarkeiten verzichten und deshalb bei Bedarf ohne Konservierungsstoffe und Stabilisatoren hergestellt werden.

Bei klinischem Verdacht auf eine Kontaktallergie gegen Lokal- und Wundtherapeutika ist eine Epikutantestung mit der Standardreihe und den in der Wundversorgung eingesetzten Materialien indiziert.

Kontaktallergien auf Kompressionsmaterialien

Häufig treten unter einer Kompressionstherapie Symptome wie Juckreiz, Brennen oder Rötung auf [9], die als eine Kontaktallergie auf die „Gummistrümpfe“ gewertet werden.

Medizinische Kompressionsstrümpfe bestehen heute im Wesentlichen aus Elastan (elastischen Kernfäden) und Polyamid (Umwindematerial, das mit der Haut in Kontakt kommt) [10].

Allergische Reaktionen auf die in Kompressionsstrümpfen verwendeten Materialien Elastan und Polyamid sind eine Rarität. Einzelfallberichte

Dieses Dokument wurde zum persönlichen Gebrauch heruntergeladen. Vervielfältigung nur mit Zustimmung des Verlages.

über eine Kontaktreaktion auf Nylon existieren [11]. Die in der Literatur beschriebenen allergischen Reaktionen auf Textilien werden in der Regel nicht durch die synthetischen Textilfasern verursacht, sondern vielmehr durch Textilveredelungsstoffe oder Farbstoffe, die den Fasern zugesetzt werden. DP blau 124 und DP blau 106 (Dispersionsfarbmittel des Azo- und Anthrachinin-Typs) besitzen ein hohes Sensibilisierungspotenzial und werden für dunkle Farbtöne (blau, schwarz) in großen Mengen verabreicht [12]. Malinauskiene et al. [13] konnten in einer aktuellen Untersuchung zeigen, dass die wiederholt angeschuldigten Dispersionsfarbstoffe allerdings nur noch selten verwendet werden. Kontaktallergien auf Kompressionsstrümpfe sind eine Rarität. Systematische Untersuchungen hierzu existieren nicht. Häufiger sind Irritationen, die durch eine unspezifische Schädigung der Epidermis zustande kommen [14]. Materialeigenschaften wie Rauhigkeit des Gewebes, Reibung auf der Haut, reduzierte Feuchtigkeitsaufnahme sowie der materialbedingte okklusive Abschluss durch das Haftband sind die wahrscheinlichsten Ursachen für eine toxisch-irritative Dermatitis. Prädilektionsstellen sind die Unterschenkelstreckseiten und der Oberschenkel mit dem Abschluss des Haftbandes [14].

Latexallergie

Naturgummilatex birgt aus allergologischer Sicht mehrere Probleme. Zum einen konnten bislang zahlreiche wasserlösliche Latexproteine als Auslöser einer Sofort-Typ-Allergie (IgE-vermittelt) nachgewiesen werden [15]. Die klinischen Manifestationen reichen von einer Kontakturtikaria (perkutaner Kontakt) über das Asthma bronchiale (Schleimhautkontakt) bis hin zu schwerwiegenden Anaphylaxien. Zum anderen müssen zur Gewährleistung der Materialeigenschaften dem Naturgummilatex zahlreiche Substanzen wie z. B. Vulkanisationsbeschleuniger zugesetzt werden. Diese Zusatzstoffe sind hauptsächlich für allergologische Manifestationen vom verzögerten Typ (Kontaktallergien) verantwortlich [15].

In der Kompressionstherapie findet Naturgummilatex (Elastodien) heute nur noch vereinzelt in Flach- und Rundstrickware Verwendung. Eine versteckte Latexquelle in der Kompressionstherapie stellen selbsthaftende kohäsive Fixier- und Kompressionsbinden, wie sie in Mehrkomponentenkompressionsverbänden verwendet werden, dar [16]. Hier führt ein Latexauftrag auf den Binden dazu, dass die Bindentouren aufeinander haften, ohne dass die Binden auf der Haut und den Haaren kleben. Die klinische Symptomatik reicht von allergischen Kontaktekzemen bis hin zu Sofort-Typ-Reaktionen.

Fazit: Bei vorbekannter Latexallergie/-sensibilisierung und fehlender eindeutiger Deklaration „latexfrei“ empfiehlt sich aufgrund des vielfältigen Sortiments eine direkte Kontaktaufnahme mit den Herstellern, um die individuelle Materialzusammensetzung zu prüfen [14].

Arzneimittelallergien in der Phlebologie

▼

Heparinallergie

Immunreaktionen auf subkutan oder intravenös verabreichte Heparine können sich in Form einer Sofort-Typ-Allergie (Urtikaria, Angioödeme, anaphylaktischer Schock), einer Typ-II-Reaktion (Heparin-induzierte Thrombozytopenie) oder Typ-IV-Spät-Typ-Allergien (erythematöse und ekzematöse Hautveränderungen am Injektionsort) präsentieren [17]. Sofort-Typ-Reaktionen werden selten beobachtet. Spät-Typ-Reaktionen auf subkutan

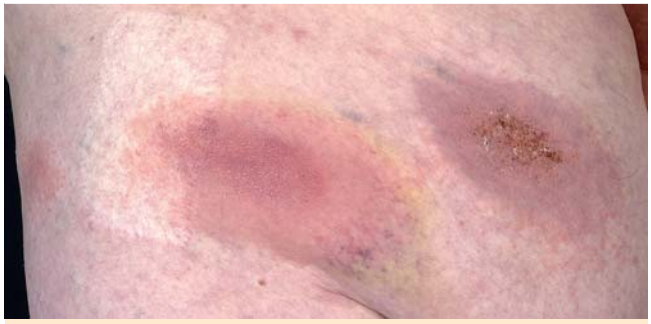

Abb. 1 Ekzemplaques um die Injektionsstellen bei Heparinallergie auf subkutan appliziertes Certoparin (Mono Embolex®).

verabreichte hoch- und niedermolekulare Heparine treten dagegen relativ häufig auf [18]. Nach einer Latenzzeit von 7 – 14 Tagen kommt es zu juckenden oder brennenden, erythematösen, teilweise auch ekzematösen Plaques an den Injektionsstellen (▶ **Abb. 1**). Selten folgt ein generalisiertes Ekzem oder Exanthem [19]. Aufgrund der hohen Kreuzreaktivität zwischen unfraktionierten und niedermolekularen Heparinen sollten diese bei nachgewiesener Spät-Typ-Allergie in subkutaner Applikationsform nicht mehr eingesetzt werden [17, 20]. Therapeutische Alternativen sind je nach Indikation rekombinantes Hirudin (i. v.) oder direkte Thrombininhibitoren [17]. Fondaparinux kann ebenfalls nach erfolgreicher allergologischer Abklärung als Ausweichpräparat eingesetzt werden [21]. Hier ist allerdings zu beachten, dass bei längerer Therapiedauer das Risiko für eine Kreuzreaktion steigt. Bei dringender medizinischer Indikation zur intravenösen Heparinapplikation und vorbeschriebener Spät-Typ-Allergie zeigt paradoxerweise die intravenöse Applikation von unfraktioniertem Heparin eine gute Verträglichkeit und ist in Notfällen auch ohne eine vorherige Allergiediagnostik möglich [22].

Differenzialdiagnosen der Heparinallergie

Die bedeutendste Differenzialdiagnose zum Heparin-Ekzemplaque ist die Heparin-induzierte Hautnekrose, ein Symptom der Heparin-induzierten Thrombozytopenie (HIT), die initial ebenfalls mit einem Erythem um die Einstichstelle einhergeht [23, 24]. Eine frühzeitige Hautbiopsie kann hier diagnostisch weiterhelfen [23]. Eine zeitnahe Diagnose ist von essentieller therapeutischer Relevanz, da bei einer Heparin-induzierten Thrombozytopenie erneute Applikationen von unfraktionierten oder niedermolekularen Heparinen im Rahmen der Therapie wie auch der Allergiediagnostik kontraindiziert sind.

Fazit: Nach dem Ausschluss einer Heparin-induzierten Thrombozytopenie und Vorliegen einer Spät-Typ-Allergie gegen subkutan applizierte Heparine ist eine standardisierte stufenweise Allergiediagnostik mit Hauttests, subkutanen ggfs. intravenösen Provokationstestungen indiziert.

Allergien auf Polidocanol (Thesit®, Aethoxysklerol®)

Polidocanol ist eine grenzflächenaktive Substanz mit einer oberflächenbetäubenden Wirkung. Polidocanol wird als Arzneistoff, als pharmazeutischer Hilfsstoff und als kosmetischer Inhaltsstoff verwendet. Äußerlich angewendet dient Polidocanol der Juckreizlinderung, die intravenöse Applikation dient der Verödung von Varizen. Allergische Kontaktdermatitiden nach kutaner Applikation (allergische Reaktionen vom verzögerten Typ) sind beschrieben [25]. Mithilfe einer Epikutantestung kann dieser Verdacht einfach und zielgerichtet bestätigt werden. Sofort-Typ-

Dieses Dokument wurde zum persönlichen Gebrauch heruntergeladen. Vervielfältigung nur mit Zustimmung des Verlages.

Abb. 2 Nicht-allergische Quaddelbildung um die Injektionsstellen nach Besenreiserverödung mit Aethoxysklerol.

Reaktionen auf Polidocanol (Aethoxysklerol®) mit anaphylaktoiden bzw. anaphylaktischen Reaktionen höheren Grades nach z.B. Varizenverödungen sind selten [26] und manchmal nur schwer von vasovagalen Reaktionen zu unterscheiden. Problematisch ist auch die Aussagekraft der Prick- und Intrakutantestungen. Im Rahmen der Besenreiserverödung wie auch der Prick- und Intrakutantestung mit Aethoxysklerol® kann es um die Einstichstelle zu einer Quaddelbildung kommen (**Abb. 2**). Diese Reaktion ist nicht als lokal allergische Hautreaktion zu werten, sondern vielmehr als eine medikamentös-toxische Reaktion mit vermutlich direkter Histaminfreisetzung und somit als falsch positive Reaktion, diagnostisch schwer einzuordnen.

Hinzu kommt, dass im Tiermodell paravasal appliziertes Aethoxysklerol® in Konzentrationen ab 2% eine Gewebetoxizität mit der Gefahr von Hautnekrosen aufweist [27] und somit aus diagnostischen Gründen höher konzentriertes Aethoxysklerol® nicht verwendet werden darf.

Fazit: Sofort-Typ-Reaktionen auf Aethoxysklerol® sind als Einzelfallberichte beschrieben. Ob es sich hierbei um eine immunologische Reaktion (IgE-vermittelt) oder eine nicht-immunologische Reaktion (Intoleranzreaktion) handelt, ist bislang nicht geklärt. Systematische Daten existieren nicht. Die Hauttestungen sind aufgrund der Toxizität von Polidocanol nur eingeschränkt durchführbar und ihre Aussagekraft ist limitiert.

Interessenkonflikt

Die Autoren geben an, dass kein Interessenkonflikt besteht.

Abstract

Allergolocical Issues in Phlebology

Allergies are characterized by an impaired reaction of the immune system to foreign substances (allergens). Allergens are able to induce different types of immunological responses leading to various clinical symptoms (allergy). Antibodies or T-lymphocytes can mediate allergic reactions. Immediate-type reactions are IgE mediated and can be determined by blood- and skin prick-testing. Patch testing is used to determine a lymphocyte mediated delayed-type reaction. In phlebological daily routine numerously allergological questions exist, demanding a clinical evaluation, prompt therapy and often extended diagnostics. The aim of this review is to indicate the most important allergological problems in phlebology and their clinical relevance.

Literatur

1 *Niebuhr M, Kapp A, Werfel T.* Allergien der Haut. In: Heppt W, Bachert K, Hrsg. Praktische Allergologie. 2. Auflage, Stuttgart: Thieme; 2011: 64–77
2 *Averbeck M, Gebhardt C, Emmrich F* et al. Immunologische Grundlagen der Allergien. J Dtsch Dermatol Ges 2007; 11: 1115–1128
3 *Martin SF.* Immunologie der Kontaktallergie. Hautarzt 2011; 62: 739–743
4 *Gallenkemper G, Schultz-Ehrenburg U.* Kontaktallergisierung bei chronisch venöser Insuffizienz. Phlebologie 1999; 28: 27–39
5 *Scharffetter-Kochanek K, Schüller J, Meewes C* et al. Chronic venous ulcus cruris. Pathogenesis and the significance of „aggressive micromilieus". J Dtsch Dermatol Ges 2003; 1: 58–67
6 *Freise J, Kohaus S, Korber A* et al. Contact sensitization in patients with chronic wounds: results of a prospective investigation. J Eur Acad Dermatol Venereol 2008; 22: 1203–1207
7 *Lehnen M, Kohaus S, Körber A* et al. Contact allergies in patients with chronic wounds: results of a study from 1999 to 2004. Hautarzt 2006; 57: 303–308
8 *Reich-Schupke S, Kurscheidt J, Appelhans C* et al. Patch testing in patients with leg ulcers with special regard to modern wound products. Hautarzt 2010; 61: 593–597
9 *Reich-Schupke S, Murmann F, Altmeyer P* et al. Quality of life and patients' view of compression therapy. Int Angiol 2009; 28: 385–393
10 *Thomä HJ.* Die Materialien. In: Reich-Schupke S, Stücker M. Moderne Kompressionstherapie. 1. Auflage, Köln: Viavital Verlag; 2013: 17–19 und 26
11 *Dooms-Goossens A, Duron C, Loncke J* et al. Contact urticaria due to nylon. Contact Dermatitis 1986; 14: 63
12 *Pratt M, Taraska V.* Disperse blue dyes 106 and 124 are common causes of textile dermatitis and should serve as screening allergens for this condition. Am J Contact Dermat 2000; 11: 30–41
13 *Malinauskiene L, Zimerson E, Bruze M* et al. Are allergenic disperse dyes used for dyeing textiles? Contact Dermatitis 2012; 67: 141–148
14 *Valesky EM, Kaufmann R, Meissner M.* Kontaktallergien auf Kompressionsstrümpfe: Gibt es das? Phlebologie 2014; 43: 140–143
15 *Nettis E, Assennato G, Ferrannini A* et al. Type I allergy to natural rubber latex and type IV allergy to rubber chemicals in health care workers with glove-related skin symptoms. Clin Exp Allergy 2002; 32: 441–447
16 *Hann S, Hughes TM, Stone NM.* Self-adherent wrap bandages – a hidden source of natural rubber latex. Contact dermatitis 2006; 55: 194–195
17 *Trautmann A, Kleine-Tebbe J.* Allergologie in Klinik und Praxis. 2. Auflage, Stuttgart: Thieme; 2013
18 *Trautmann A, Seitz SC.* Heparin allergy: delayed-type non-IgE-mediated allergic hypersensitivity to subcutaneous heparin injection. Immunol Allergy Clin N Am 2009; 29: 469–480
19 *Greiner D, Schöfer H.* Allergisches Arzneimittelexanthem auf Heparin. Hautarzt 1994; 45: 569–572
20 *Weberschock T, Meister AC, Bohrt K* et al. The risk for cross-reactions after a cutaneous delayed-type hypersensitivity reaction to heparin preparations is independent of their molecular weight: a systematic review. Contact Dermatitis 2011; 65: 187–194
21 *Schindewolf M, Scheuermann J, Kroll H* et al. Low allergenic potential with fondaparinux: results of a prospective investigation. Mayo Clin Proc 2010; 85: 913–919
22 *Gaigl Z, Klein CE, Großmann R* et al. Was tun bei Heparinallergie? Dtsch Arztebl 2006; 103: A 2877–2881
23 *Schindewolf M, Lindhoff-Last E, Ludwig RJ* et al. Heparin-induced skin lesions. Lancet 2012; 380: 1867–1879
24 *Warkentin TE, Roberts RS, Hirsh J* et al. Heparin-induced skin lesions and other unusual sequelae of the heparin-induced thrombocytopenia syndrome: a nested cohort study. Chest 2005; 127: 1857–1861
25 *Grills CE, Cooper SM.* Polidocanol: a potential contact allergen in shampoo. Contact Dermatitis 2007; 56: 178
26 *Henriquez-Santana A, Fernandez-Guarino M, González de Olano D* et al. Urticaria induced by Etoxisclerol (polidocanol). J Eur Acad Dermatol Venereol 2008; 22: 261–262
27 *Schuller-Petrović S, Pavlović MD, Neuhold N* et al. Subcutaneous injection of liquid and foamed polidocanol: extravasation is not responsible for skin necrosis during reticular and spider vein sclerotherapy. J Eur Acad Dermatol Venereol 2011; 25: 983–986

Dieses Dokument wurde zum persönlichen Gebrauch heruntergeladen. Vervielfältigung nur mit Zustimmung des Verlages.