Multimodality Imaging of hepatic PEComa

Multimodale Bildgebung von hepatischen PEComen

Einleitung

Bei „Perivaskulären epithelioiden Zell-Tumoren“ (PEComen) handelt es sich um seltene mesenchymale Tumoren, ausgehend vom perivaskulären, glattmuskulären Zellen mit epitheloidem Ursprung [Kanazawa A et al. World J Surg Oncol 2014; 12: 12]. Die genaue Ätiologie von PEComen ist nicht vollständig bekannt, jedoch ist eine Assoziation mit Tuberöser Sklerose (TS) bekannt. Sie sind der Familie der mesenchymalen Neoplasien zuzuordnen. Zu den Unterformen der PECome gehören u. a. Angiomyolipome, Lymphangioleiomyomatose (LAM), sowie PEComa-NOS und klarzellige pulmonale Tumoren (CCST) [Ameurtesse H et al. Diagn Pathol 2014; 9: 149]. Die WHO definiert PECome als “mesenchymale Tumoren, histologisch und immunhistochemisch aus perivaskulären epitheloiden Zellen bestehend” [Celik H et al. Turk Patoloji Derg 2014: 1–5]. Die Tumoren leiten sich aus perivakulären Zellen und Zellen von Gefäßwänden ab. Die Primärlokalisationen können vielfältig sein und von Retroperitoneum, inneren Genitalien (u. a. Endometrium, Cevix, Vagina) über Lunge, Niere oder Gastrointestinaltrakt ausgehen. Primärmanifestationen der Leber sind eine Rarität und nur vereinzelt in der Literatur beschrieben, die 1. davon 2000 von Yamasaki et al. [Histopathology 2000; 36: 451–456].

Klinik

Klinisch handelt es sich bei PEComen oftmals um Zufallsbefunde. Die Patienten sind in der Regel asymptomatisch, die Laborparamter einschließlich der Leberwerte und Tumormarker (wie z. B. Alpha-Fetoprotein) unauffällig. Bei Manifestationen der Leber ist eine Oberbauchbetonte Schmerzsymptomatik möglich. Eine krankheitsspezifische Stadieneinteilung für PECome gibt es aktuell nicht, die klinisch verwendete Einteilung orientiert sich an der Einteilung der Weichgewebssarkome. Eine Metastasierung ist bei einem malignen Verlauf möglich und kann Lymphknoten, Lunge und Knochen betreffen.

Genetik und Pathogenese

Eine Assoziation mit TSC und damit verbundenen Angiomyolipomen liegt laut Literatur bei 6–9 %. Eine gemeinsame Inaktivierung der beiden Tumorsuppressorgene TSC 1 und TSC 2 bei TS ist als möglicher Zwischenschritt zur Entwicklung von PEComen bewiesen [Folpe AL, Kwiatkowski DJ. Hum Pathol 2010; 41: 1–15]. Diese Proteine regeln die Aktivität der mTOR-Kinase, sodass ein Verlust beider Tumorsuppressorgene zu einer unregulierten Aktivierung führt. Therapieansätze mit mTOR-Inhibitoren wie Sirolismus oder Temsirolimus zeigen bei einigen Patienten mit hepatischen Manifestationen eine partielle Remission [Bergamo F et al. World J Surg Oncol 2014; 12: 46].

Meist wird die abschließende Diagnose nach histologischer Aufarbeitung durch bioptische Sicherung mittels Feinnadelbiopsie oder Laporoskopie gestellt. Wegweisend ist, dass es immunhistochemisch zu einer Koexpression von melanozytären (HMB-45 und / oder melan-A) und glatten Muskelzellmarkern (Actin und / oder Desmin) kommt (**Abb. 1**). In den meisten Fällen sind PECome gegenüber Melanomen und klarzelligen Sarkomen aufgrund ihrer starken S-100 Expression und ihren Muskelzellmarkern sicher abgrenzbar. Histologisch müssen gastrointestinale Strumatumoren (GIST) abgegrenzt werden, die ebenfalls ein spindelzelliges und epithelioides Erscheinungsbild zeigen können. Eine Abgrenzung gegenüber Angiomyolipomen ist durch die fehlenden Fettzellen (Adipozyten) möglichen.

Differenzialdiagnostik

Differenzialdiagnostische Abwägungen sind meist schwierig. Aufgrund der Seltenheit werden PECome meist nicht bei Raumforderungen der Leber bedacht. Es werden meist zunächst lebereigne Tumoren wie z. B. ein hepatozelluläres Karzinom, aber auch fokal noduläre Hyperplasien (FNH) in Betracht gezogen. Bei einer abweichenden Bildgebung einer solitäten Leberraumfordeurng in mehrerer Modalitäten muss immer an ein mögliches PEComa gedacht werden. Hierbei ist auf die fehlenden Stigmata der Leberzirrhose bei PEComen zu achten. Ferner muss bei der bildmorphologisch starken Vaskularisierung immer eine Metastase eines malignen Melanoms bedacht werden.

Ist die Diagnose eines PEComs gesichert, empfehlen Folpe et al. eine Klassifizierung in gutartig, potenziell maligne und maligne [Am J Surg Pathol 2005; 29: 1558–

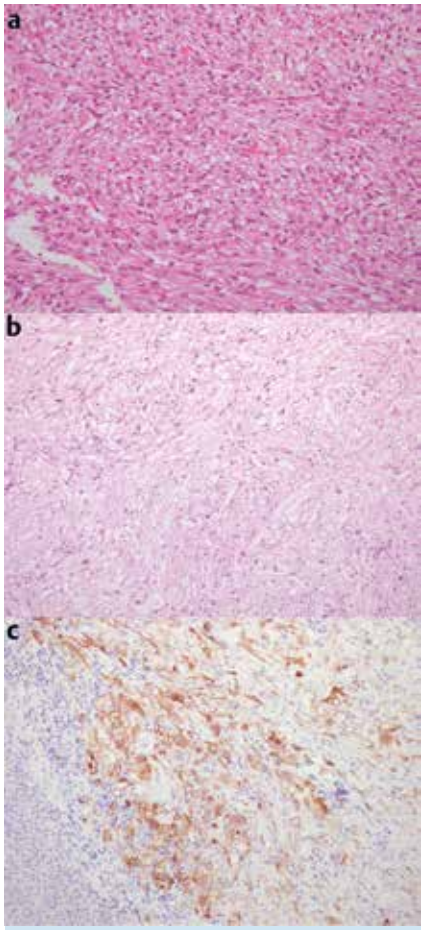

Abb. 1 a-c Histologische und immunhistochemische Bilder eines hepatischen PEComs. Histologisch weisen PECome heterogene Muster auf (stromareich und kompakt mit anteilsmäßig geringerer hellzelliger epithelioider Komponente [H&Ex100, **a**] bzw. dominantes hellzelliges und faserärmeres Strukturmuster [H&Ex100, **b**]). Die quantitativ unterschiedlich entwickelte klarzellige Komponente von PEComen exprimiert die melanocytären Marker HMB45 [c] und MelanA.

Dieses Dokument wurde zum persönlichen Gebrauch heruntergeladen. Vervielfältigung nur mit Zustimmung des Verlages.

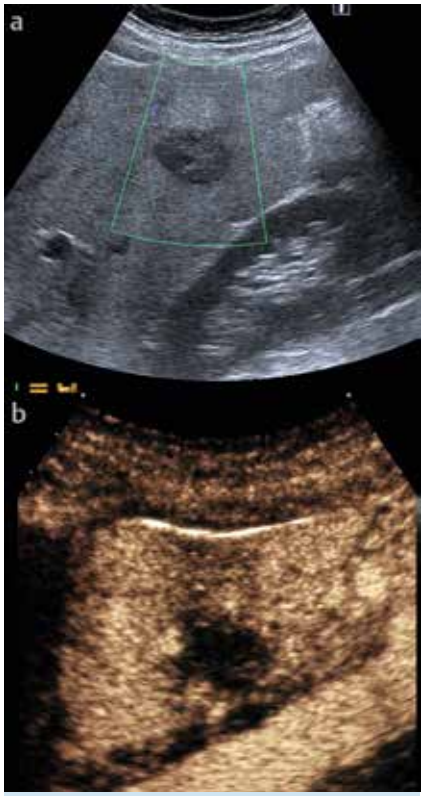

Abb. 2 a-b In der B-Mode-Sonografie (**a**) kommt das PECom als leicht heterogene, vorwiegend hypoechogene Läsion zur Darstellung. Im Farbdoppler lassen sich lediglich punktuelle, randliche Flusssignale erkennen. In der CEUS (**b**) zeigt sich eine deutliche Arterialisierung (nicht gezeigt) sowie ein rasches KM-Auswaschen.

Abb. 3 a-b Axiale Leber-CECT in der arteriellen (**a**) und portal-venösen Phase (**b**). Das PECom kommt arterialisiert zur Darstellung (großer Pfeil). Eine Abgrenzung zu einer FNH (kleiner Pfeil, in diesem Fall koexistierend) ist schwierig.

Abb. 4 Axiale Leber-CECT. In der portalvenösen Phase erscheint das PECom hypodens zum Lebergewebe als Ausdruck einer schnellen KM-Auswaschung.

1575]. Als Kriterien für eine maligne Genese werden Tumorgröße (>5 cm), eine hohe Mitoserate (1/50 hpf (high power field)), Nekrosen, erhöhte Zellkernzahl und invasives Wachstum genannt, jedoch sind diese Kriterien nicht auf jede Manifestationsform anwendbar. Es sind keine diagnostisch wegweisenden Blutbildveränderungen oder Tumormarker bekannt.

Bildgebung

Es gibt zahlreiche Möglichkeiten zur Bildgebung von PEComen, die sich allesamt

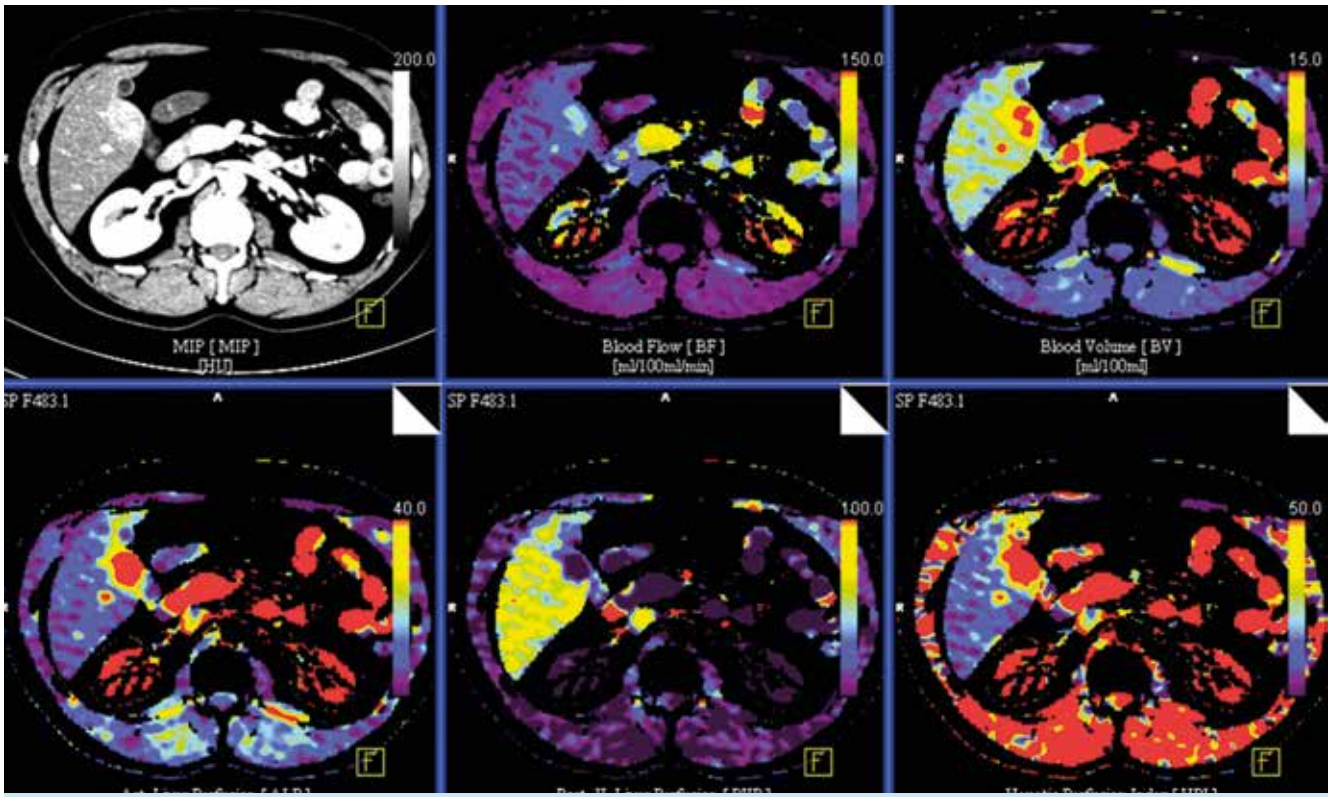

Abb. 5 In der VPCT zeigt sich ein erhöhter Blutfluss und ein erhöhtes Blutvolumen im PECom. Zugleich erweist sich das PECom als ausschließlich arterialisiert mit einem 100 % hepatischen Perfusionsindex (HPI) und einem entsprechenden Defektbild in der portal-venösen Leberperfusionsdarstellung (PVP).

Dieses Dokument wurde zum persönlichen Gebrauch heruntergeladen. Vervielfältigung nur mit Zustimmung des Verlages.

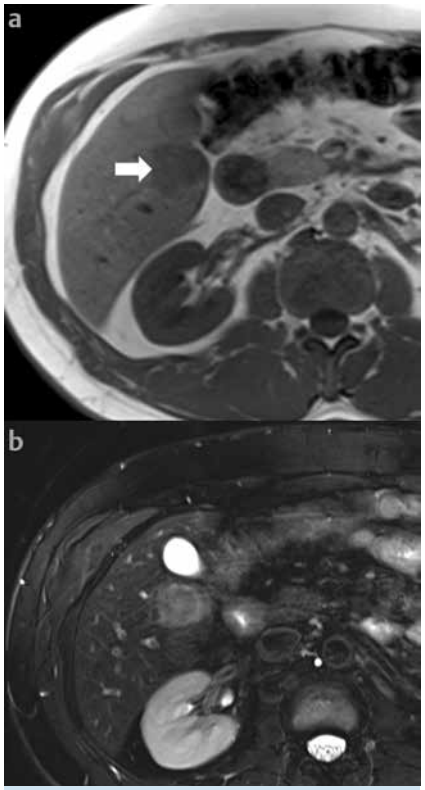

Abb. 6 a-b Axiale Leber-MRT. T1-gewichtet (**a**) sowie T2-gewichtet (**b**). Das PECom stellt sich T1w-hypo- (Pfeil), T2w-hyperintens zum Leberparenchym dar.

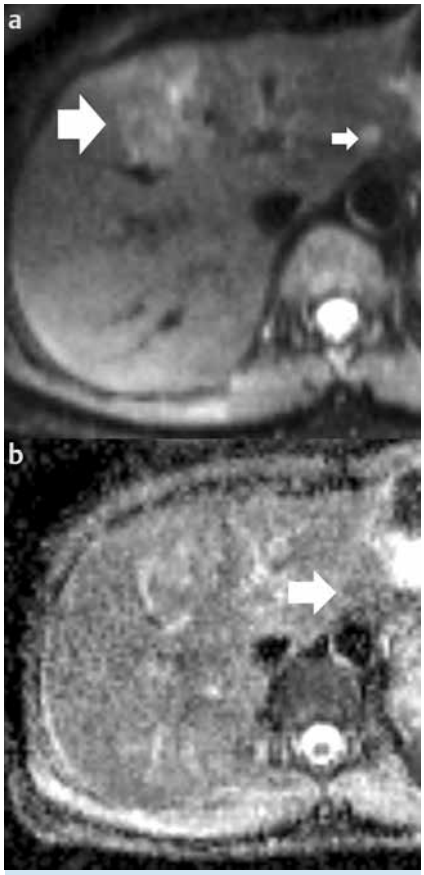

Abb. 7 a-b Die zu **Abb. 9** korrespondierende DWI- (**a**) und die dazugehörige ADC-Aufnahme (**b**) weisen eine eingeschränkte Wasserdiffusion des PEComs (Pfeil, **b**) nicht jedoch der FNH auf.

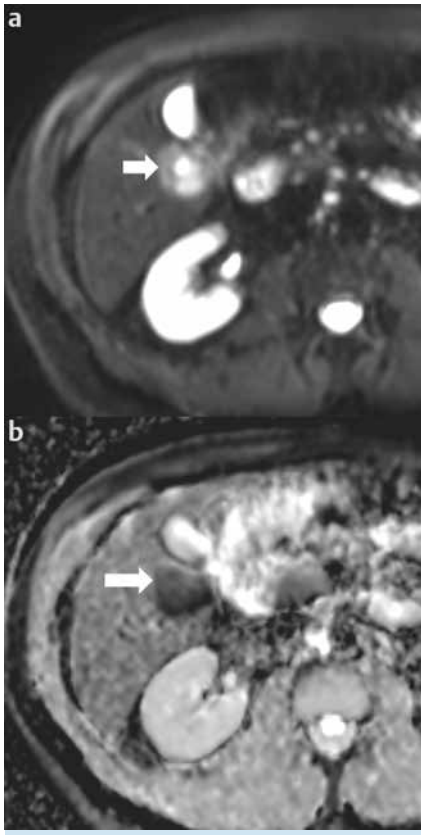

Abb. 8 a-b Kräftige Diffusionseinschränkung des PEComs (Pfeil) im Lebersegment 6.

gegenseitig ergänzen. Meist sind PECome perivaskulär angeordnet mit radiären Ausläufern zu und um die anliegenden Gefäße. Meist findet die Primärdiagnostik mittels Sonografie statt, aufgrund des hohen Verbreitungsgrads und der einfachen Verfügbarkeit. Hier imponiert der Tumor als inhomogene, echoarme bis isoechogene Raumforderung mit teils unscharf abgrenzbarem Randsaum (**Abb. 2 a**). Die Dopplersonografie zeigt eine starke randliche Vaskularisierung. In der kontrastverstärken Sonografie (CEUS) zeigen PECome eine deutliche Gefäßmehrzeichung radiär betont mit einem raschen früharteriellen Anfluten und einer schnellen venösen Drainage (**Abb. 2 b**).

In der Computertomografie, die sich meist als diagnostische Maßnahme anschließt, imponieren PECome als hypodense, randlich arterialisierte Läsionen (**Abb. 3**). Generell ist eine deutliche Arterialisierung der PEComs zu erkennen (**Abb. 4**). Die Abgrenzung zum restlichen Lebergewebe ist scharf abgrenzbar. Die Perfusions-CT zeigt die deutliche Hypervaskularisierung von PEComen mit einer ausschließlich arteriellen Versorgung (**Abb. 5**).

In der MRT-Untersuchung kommen PECome hypointens in der T1-Wichtung (**Abb. 6a**) und stark hyperintens in der T2-Wichtung zur Darstellung (**Abb. 6b**). Eine out-of-phase-Wichtung ist nicht wegweisend, aufgrund des geringen Fettanteils des Tumors, sodass es zu keiner signifikanten Änderung kommt. Dies ist diagnostisch relevant, da so eine Abgrenzung zu möglichen Angiomyolipomen möglich ist. Es zeigt sich wie in der Sonografie und der kontrastangehobenen CT eine randliche Hyperperfusion. In der funktionellen Bildgebung der diffusionsgewichteten Sequenzen zeigt sich eine unterschiedlich stark ausgeprägte Diffusionseinschränkung (**Abb. 7, 8**) in Abhängigkeit von dem histologischen Subtyp der vorliegt, sodass ein großes Spektrum an Variabilität vorliegt (**Abb. 9, 10**). Die PECome nehmen kein hepatospezifisches Kontrastmittel auf und sind dadurch sicher gegenüber einer möglichen FNH abgrenzbar (**Abb. 11**). In einzelnen Fallberichten ist keine Traceranreicherung in der ^{18}F–FDG-PET/CT bei PEComen beschrieben.

Therapie

Ein Großteil der PECome zeigt einen milden Verlauf. Maligne Verläufe sind bekannt mit invasivem Wachstum und möglicher Fernmetastasierung. Ein dezidiertes Therapieverfahren bei hepatischen PEComen ist nicht festgelegt, eine operative Therapie wird bevorzugt aufgrund des Risikos einer malignen Entartung. Vor allem bei großen hepatischen Manifestationen ist ein tumorfreier Absetzungsrand relevant. Insgesamt sind Lokalrezidive möglich, jedoch ebenfalls selten. Neoadjuvante Radiochemotherapie ist von therapeutischem Nutzen, kann jedoch alleine kein vollständiges Therapieansprechen erzielen. Erste Therapieansätze mit mTOR-Inhibitoren zeigen bei einigen Patienten mit hepatischen Manifestationen eine partielle Remission.

Dieses Dokument wurde zum persönlichen Gebrauch heruntergeladen. Vervielfältigung nur mit Zustimmung des Verlages.

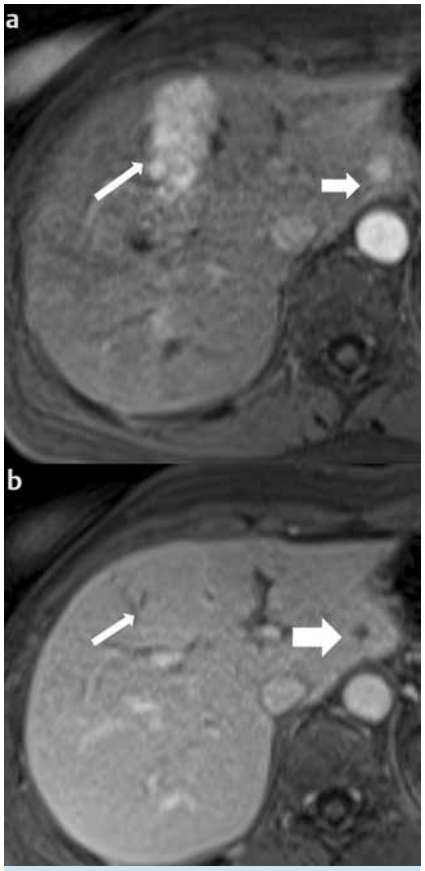

Abb. 9 a-b Axiale T1-gewichtete fettgesätigte post-Gd-Aufnahmen in der arteriellen (**a**) und portalvenösen (**b**) Phase zeigen ein ähnliches KM-Verhalten wie in **Abb. 3**. In der Spätphase post-Gd, nach Gabe von einem hepatozellulären KM isointense Darstellung der FNH (kleiner Pfeil) zum umgebenden Leberparenchym nicht jedoch auch in dem kleineren PECom (großer Pfeil).

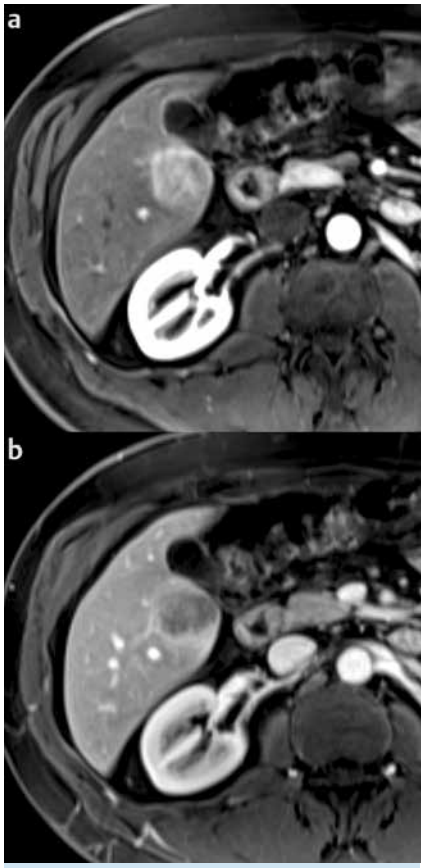

Abb. 10 a-b Axiale Leber-MRT. T1-gewichtet fettgesättigt post-Gd mit Darstellung eines PEComs in der arteriellen (a) und portal-venösen (b) Phase. Nachweis eines typischen KM-Verhaltens (positives wash-in / wash-out Phänomen).

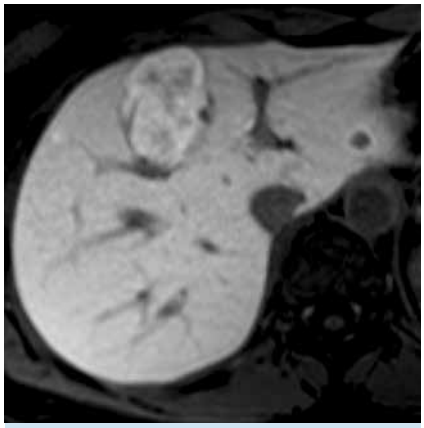

Abb. 11 Axiale Leber-MRT. T1w post-Gd (Spätphase) nach IV-Gabe von hepatozellulärem Kontrastmittel. Nachweis eines typischen KM-Poolings in der FNH nicht jedoch im PE-Com.

Zusammenfassung

PEcome sind eine Seltenheit, insbesondere die hepatischen Primärmanifestationen. Die Diagnose kann unter Berücksichtigung multimodaler Bildgebung sichergestellt werden und ist bei solitären Lebertumoren zu berücksichtigen. Die Therapie der Wahl stellt bei der Gefahr einer Entartung ein chirurgisches Vorgehen dar. Es gibt erste Therapieansätze mit mTOR-Inhibitoren bei einigen Patienten mit hepatischen Manifestationen.

C. Kloth, B. Boozari, H. Bösmüller, M. Haap, M. Horger; Tübingen

Dieses Dokument wurde zum persönlichen Gebrauch heruntergeladen. Vervielfältigung nur mit Zustimmung des Verlages.