

Handinfektionen: Evaluation eines zweizeitigen Therapieregimes

Infection of the Hand: Evaluation of a Two-Stage Therapy

Autoren

P. A. Bergmann^{1,2}, K. L. Mauss², M. E. Liodaki², P. Mailänder², F. Siemers¹, F. Stang²

Institute

¹Berufsgenossenschaftliche Kliniken Bergmannstrost, Plastische- und Handchirurgie/Brandverletzenzentrum, Halle (Saale)
²Universitätsklinikum Schleswig-Holstein Campus Lübeck, Plastische Chirurgie, Handchirurgie, Intensivereinheit für Schwerverletzte, Lübeck

Schlüsselwörter

- Handinfektionen
- Zweizeitige Behandlung
- Phlegmonen
- Chirurgisches Debridement

Key words

- hand infection
- second-look operation
- phlegmons
- surgical debridement

eingereicht 20.05.2013
akzeptiert 25.12.2013

Bibliografie

DOI <http://dx.doi.org/10.1055/s-0033-1364020>
Handchir Mikrochir Plast Chir 2014; 46: 49–55
© Georg Thieme Verlag KG
Stuttgart · New York
ISSN 0722-1819

Korrespondenzadresse

Dr. Philipp Alexander Bergmann
Berufsgenossenschaftliche
Kliniken Bergmannstrost
Plastische- und Handchirurgie/
Brandverletzenzentrum
Merseburger Straße 165
06112 Halle (Saale)
p-bergmann@gmx.de

Zusammenfassung

Einleitung: Infektionen an der Hand stellen häufige Krankheitsbilder in handchirurgischen Abteilungen dar. Die richtige Diagnose und anschließende Behandlung ist schwierig und wird oft unterschätzt. In der Literatur finden sich unterschiedliche, teils kontroverse Therapieempfehlungen. Die vorliegende Arbeit analysiert retrospektiv ein zweizeitiges Therapieregime.

Patienten und Methode: 60 Patienten (Durchschnitt: 51 Jahre, 38 männlich, 22 weiblich) wurden retrospektiv anhand der Diagnose der Handinfektion (ICD L03.-) untersucht. Bei allen Patienten wurde ein zeitnahe radikales chirurgisches Debridement durchgeführt mit nachfolgender offener Wundbehandlung und antibiotischer Therapie. Untersucht wurde, inwieweit während der Second-look-Operation, im Anschluss an eine Phase der offenen Wundbehandlung mit antiseptischen Verbänden, der sekundäre Wundverschluss erfolgreich möglich war.

Ergebnisse: Ein erfolgreicher sekundärer Wundverschluss konnte nach durchschnittlich 38,7 Stunden während der Second-look OP bei 92% des Patientenkollektives erreicht werden. 8% der Patienten benötigten weitere Eingriffe. Bei diesen Patienten lag meist eine Grunderkrankung oder eine verspätete Vorstellung mit initialer antibiotischer Vorbehandlung vor. Eine antibiotische Therapie wurde durchschnittlich für 8,7 Tage durchgeführt. Die durchschnittliche stationäre Verweildauer lag bei 4,75 Tagen. Bei 85% der 58 nachuntersuchten Patienten konnte die ambulante Weiterbehandlung nach 3 Wochen, bei wiederhergestellter Funktion und Kraftmaß der verletzten Hand, beendet werden. Eine Arbeitsunfähigkeit bestand im Durchschnitt für 16 Tage.

Diskussion: Die zweizeitige chirurgische Therapie stellte in unserem Kollektiv eine suffiziente Behandlung bei Handinfektionen dar. Sie ist ein sicheres Vorgehen, welches, kombiniert mit einer

Abstract

Introduction: Infections of the hand are common diseases in hand surgery departments. The correct diagnosis and subsequent treatment is difficult and is often underestimated. In literature different and often conflicting treatments are recommended. The present study retrospectively analysed our two-stage surgical treatment.

Patients and Methods: 60 patients (mean age: 51 years, 38 male, 22 female) were studied retrospectively on the basis of the diagnosis hand infection (ICD L03.-). In all patients, a rapid and radical surgical debridement without wound closure was performed. An antibiotic therapy was initiated. We investigated how often wound closure during a second-look operation, following a period of open wound treatment with antiseptic dressing was successful possible. Furthermore, the patients were followed up in our outpatient clinic.

Results: A successful secondary wound closure was possible after on average 38.7 h and in 92% of the patients. 8% of patients required further surgical treatment. These patients presented with either an existing disease or a delayed presentation with initial antibiotic treatment. Antibiotic therapy was performed on an average for 8.7 days. Altogether for 85% of the 58 patients examined in our outpatient clinic the therapy could be terminated after 3 weeks with a full recovery of function of the injured hand and with full force measurements. The inability to work was on average 16 days.

Discussion: The two-stage surgical treatment, with radical debridement and open wound dressing in our collective is an adequate treatment for infections of the hand. It is a safe procedure, that allows for combination with an antibiotic therapy by which a rapid restoration of function of the injured hand is possible.

begleitenden antibiotischen Therapie, eine rasche Wiederherstellung der Funktionalität der verletzten Hand ermöglicht.

Einleitung

Infektionen an der Hand sind sehr häufige Krankheitsbilder. Für eine richtige Diagnose und eine entsprechende Therapie ist in der Regel viel handchirurgische Expertise notwendig. Ambulante Therapien werden häufig im niedergelassenen Bereich ohne Konsultation eines handchirurgischen Experten durchgeführt. Viele Patienten stellen sich nach einer alleinigen Antibiotikatherapie, „Punktion“ oder „Stichinzision“ dann erst bei Infektexaszeration in spezialisierten handchirurgischen Abteilungen vor. Klassische Ursache von Handinfekten sind in vielen Fällen unentdeckte Mikrotraumata (Kratzer, Splitterinkorporationen, Rhagaden usw.) und Bissverletzungen von Tieren oder Menschen [1,2]. Die am häufigsten isolierten Keime sind *Streptococcus species*, gefolgt von *Staphylococcus aureus* und koagulase-negativen *Staphylococci* [1,3]. Besondere Gefahr geht von Keimen der Mundflora bei Menschen- und Tierbissverletzungen aus. Nicht immer können Keime isoliert werden. Probleme stellen hierbei oft die zu geringe Menge bei der Probengewinnung, der u.U. zeitverzögerte Transport ins Labor und die nicht regelmäßig durchgeführte PCR zur Keimisolation dar. Auch eine antibiotische Vorbehandlung kann das Abstrichergebnis verfälschen. Polykandriosis et al. berichten darüber, dass in etwa 20% kein Keimnachweis gelingt [4]. Eine resistenzgerechte antibiotische Therapie ist in diesen Fällen dementsprechend erschwert.

Bei der Lokalisation von Handinfektionen muss grundsätzlich zwischen dorsalen und palmaren Infektlokalisationen unterschieden werden, wobei Mischformen vor allem im fortgeschrittenen Krankheitsstadium möglich sind. Wichtig ist dies vor allem mit Blick auf die Ausbreitungsmöglichkeit der Infektion und der notwendigen operativen Zugangswege.

Grunderkrankungen, die Auswirkungen auf den Immunstatus des Patienten oder die Durchblutung des Gewebes haben (Diabetes mellitus, rheumatoide Erkrankungen, maligne Erkrankungen, langjährige Steroideinnahme) können sowohl die Entstehung einer Handinfektion begünstigen, als auch den Heilungsverlauf verzögern [5].

Die prompte und richtige Diagnosestellung einer Handinfektion, kombiniert mit einer zeitnahen, adäquaten Behandlung ist entscheidend für die folgenlose Abheilung und vollständige Rehabilitation [6].

Zur Behandlung von Infektionen an der Hand existiert in der Literatur eine Vielzahl an Empfehlungen, wobei die Wahl der Methode abhängig von der Erfahrung und Schule des Operateurs ist [7,8]. Konsens besteht bezüglich eines möglichst frühzeitigen chirurgischen Debridements [6]. Die Empfehlungen zur Weiterbehandlung reichen vom primären Wundverschluss, über lediglich adaptierende Nähte mit und ohne Drainageeinlagen [4,9–11], SpülsaugdRAINAGEN [10] bis hin zur offenen Wundbehandlung mit sekundärem Wundverschluss [12]. Ausnahme bildet hier das klassische Erysipel, eine intrakutane, meist durch beta-hämolyisierende Streptokokken verursachte Infektion, die konservativ durch intravenöse Gabe von meist Penicillin G oder V behandelt werden kann und bei der eine chirurgische Therapie meist kontraindiziert ist [13].

An unseren Kliniken ist ein standardisiertes, zweizeitiges Behandlungsregime der Handinfektionen etabliert, dessen Ergebnisse retrospektiv evaluiert wurden.

Es soll die Frage beantwortet werden, ob in unserem Patientenkollektiv die konsequente zweizeitige chirurgische Therapie zu einer raschen Genesung und Funktionswiederherstellung und zur Senkung von Rezidiv-Eingriffen sich als erfolgreich erweist.

Patienten und Methode

Retrospektiv wurden Patienten aus dem Jahr 2011 identifiziert. Eingeschlossen wurden alle volljährigen Patienten mit operationspflichtigen Handinfektionen (nach ICD L03.-), wobei Paronychien nicht berücksichtigt wurden, da diese in der Regel einzeln behandelt werden. Alle Patienten wurden zweizeitig operiert, wobei das erste chirurgische Debridement innerhalb von max. 6 Stunden nach Indikationsstellung erfolgte. Bei allen Patienten wurde eine intraoperative antibiotische Therapie mit Cefuroxim 1,5g intravenös begonnen (Patienten mit bekannten Allergien erhielten Ciprofloxacin 400mg intravenös). Nach Debridement folgte die Wundspülung mit Polyhexanid (0,04%) mit anschließender Anlage eines Polyhexanid-Gel Fettgaze-Verbandes, der zusätzlich ca. 2-stündlich von außen mit Polyhexanid-Lösung befeuchtet wurde. Die Wunde wurde komplett offen behandelt; es erfolgte kein partieller Verschluss oder die Anlage von Ecknähten. Eine begleitende Schienenruhigstellung wurde bei allen Patienten durchgeführt (palmar Schienen bei Infekten dorsal an der Hand und vice versa). Hochlagerung und Schonung waren obligat, Rauchen wurde Abstinenz/Reduktion empfohlen.

Die initiale intravenöse Therapie mit dem Antibiotikum (3 × 1,5g Cefuroxim) wurde ab dem 1. postoperativen Tag bei klinischem Rückgang der Infektzeichen oralisiert (2 × 500mg Cefuroxim), bei Keimisolation und Antibiogramm wurde die antibiotische Therapie, wenn nötig resistenzgerecht umgestellt.

Die Therapiedauer wurde für jeden Fall ausgewertet und die Therapiedurchschnittszeit sowie Minimum und Maximum errechnet.

Bei rückläufigen Infektzeichen erfolgte der sekundäre Wundverschluss, falls nötig auch durch plastisch-rekonstruktive Verfahren wie Spalthauttransplantationen oder lokale Lappenplastiken. War dies nicht möglich, wurde ein erneutes Debridement mit fortgeführter offener Wundbehandlung und schließlich der sekundäre Wundverschluss im weiteren Verlauf durchgeführt. Während des stationären Aufenthalts wurde täglich Physiotherapie und manuelle Lymphdrainage (nach Abklingen der Infektion) durchgeführt.

Insgesamt wurden 60 Patienten ausgewertet, davon 38 männlich und 22 weiblich. Der Altersdurchschnitt lag bei 51 (min: 16, max: 86) Jahren. Die mittlere stationäre Verweildauer lag bei 4,75 (min: 2, max: 13) Tagen. 42 Patienten (70%) stellten sich primär notfallmäßig bei uns vor, 18 Patienten (30%) wurden durch den Hausarzt vorgestellt. Von diesen wurden 8 Patienten bereits antibiotisch vorbehandelt.

In 28 Fällen lagen Infektionen palmar an der Hand (Abb. 1) vor, in 29 Fällen dorsal (Abb. 2); bei 3 Patienten lagen kombinierte Lokalisationen vor. Ursächlich führend waren vor allem Tierbissverletzungen (28%), gefolgt von Mikrotraumata (18%). Keine spezifische Ursache wurde immerhin in 18% gefunden (Abb. 3).

Die retrospektive Datenerfassung beinhaltete neben Patientenalter und Geschlecht auch die Anzahl der stationären Tage, die Zeit zwischen den durchgeführten Operationen, die isolierten Keime sowie das genutzte Antibiotikum und die Art der

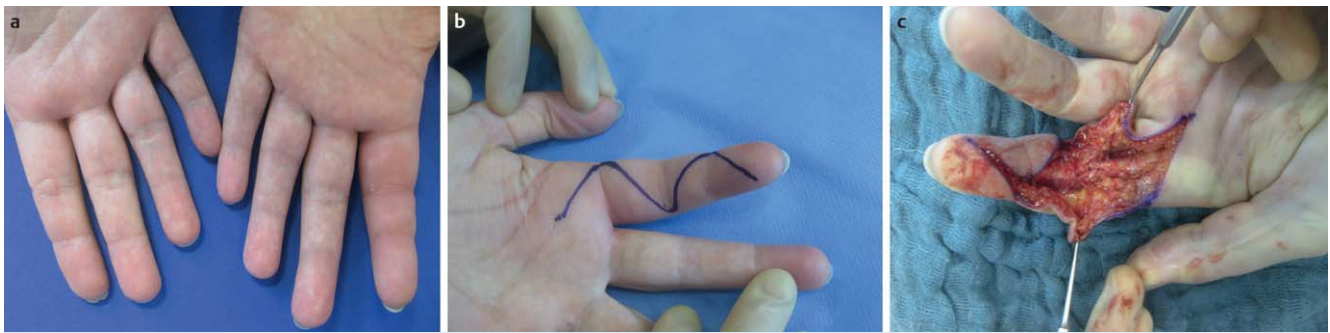


Abb. 1 Palmare Infektlokalisation an der Hand, Panarium subcutaneum.

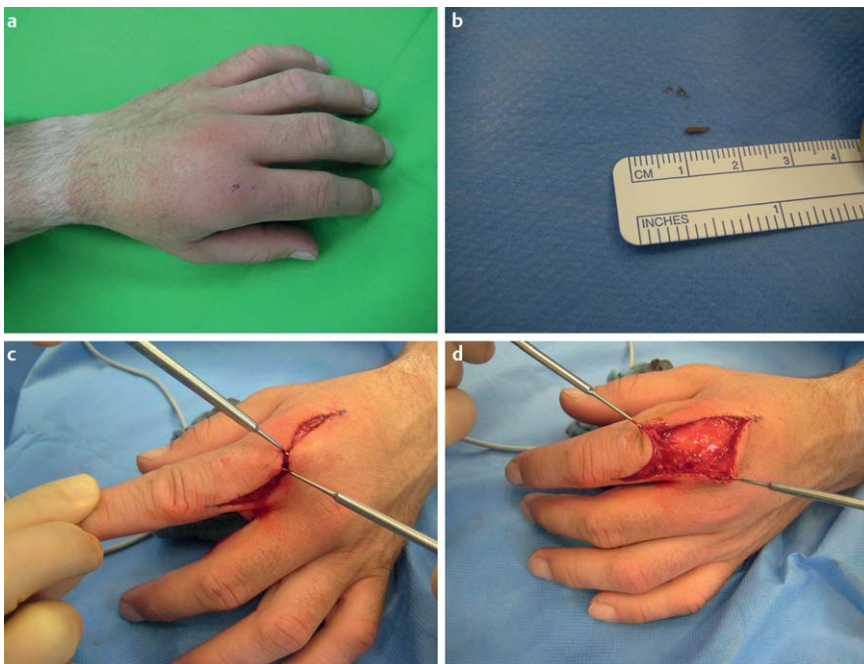


Abb. 2 Dorsale Infektlokalisation an der Hand nach Fremdkörperinkorporation.

Handinfektion. Zur Erfassung des Behandlungserfolges wurden Komplikationen und Revisionsoperationen verfolgt sowie die Patienten in unserer Poliklinik bis zu 3 Monate postoperativ nachuntersucht. Hierbei wurden die Dauer der Arbeitsunfähigkeit und die Dauer der Notwendigkeit der Nachbehandlung bis zum Wiedererreichen der vollen Funktionstüchtigkeit der Hand ausgewertet. Volle Funktionstüchtigkeit wurde durch ein seitengleiches Bewegungsausmaß der Extremität sowie seitengleiche Kraftwerte definiert.

Die einzelnen Parameter wurde aus Patientenakten sowie den Patientenmanagement-Programm ORBIS entnommen und in Excel gesammelt. Die statistischen Auswertungen erfolgten mit dem Statistik-Paket SPSS 20.0 (IBM, Armonk, NY, USA). Hierbei erfolgte die Auswertung der deskriptiven Statistik bei normalverteilten Werten über Mittelwerte sowie die Angabe von Minimum und Maximum. Bei Vergleichen zwischen metrischen und diskret kodierten Parametern wurde ein t-Test und für die Berechnung von Zusammenhängen zwischen metrischen Werten die Korrelation nach Pearson durchgeführt ($p < 0,05$ waren signifikant).

Ergebnisse

Die durchschnittliche Zeit zwischen erstem und zweitem operativen Eingriff lag bei 38,7 (min:10, max:128) Stunden. 92% der Inzisionen ($n=55$) konnten nach primärem Debridement im Zweiteingriff sekundär verschlossen werden. Bei 48 dieser 55 Patienten erfolgte der sekundäre Wundverschluss entweder durch Sekundärnaht im Sinne einer Dehnungslappenplastik oder durch Anwendung spezifischer lokaler Lappenplastiken ($n=17$), in 2 Fällen war eine proximal gestielte M. abductor digiti mini Lappenplastik bei ulnaren Handdefekten zum Wundverschluss nötig (Abb. 4). Bei 5 Patienten wurde eine Spalthauttransplantation zur Defektdeckung durchgeführt. Bei 3% ($n=2$) war ein Wundverschluss erst während eines dritten Eingriffes möglich, bei 5% ($n=3$) waren 4 operative Eingriffe nötig (Abb. 5).

3 Patienten, die erst nach Second- bzw. Third-look-Operation verschlossen werden konnten, stellten sich verzögert mit bereits fortgeschrittenen Infekten in unserer Klinik vor. Alle diese Patienten waren bereits antibiotisch vorbehandelt. Es handelte sich um 2 Katzenbissverletzungen, eine Stichverletzung mit einem verschmutzten Schraubenzieher und 2 Bagatelltraumata. Ein Keimnachweis konnte bei allen 5 Patienten erfolgen (3x Staphy-

lococcus aureus, 1x β -hämolyzierende Streptococci, 1x *Pasteurella multocida*). Zusätzlich lag bei 2 dieser 5 Patienten ein Diabetes mellitus Typ 2 als Grunderkrankung vor.

Bei 2 Patienten ist es nach Sekundärverschluss zu einer lokalen Wundheilungsstörung gekommen, die operativ behandelt wer-

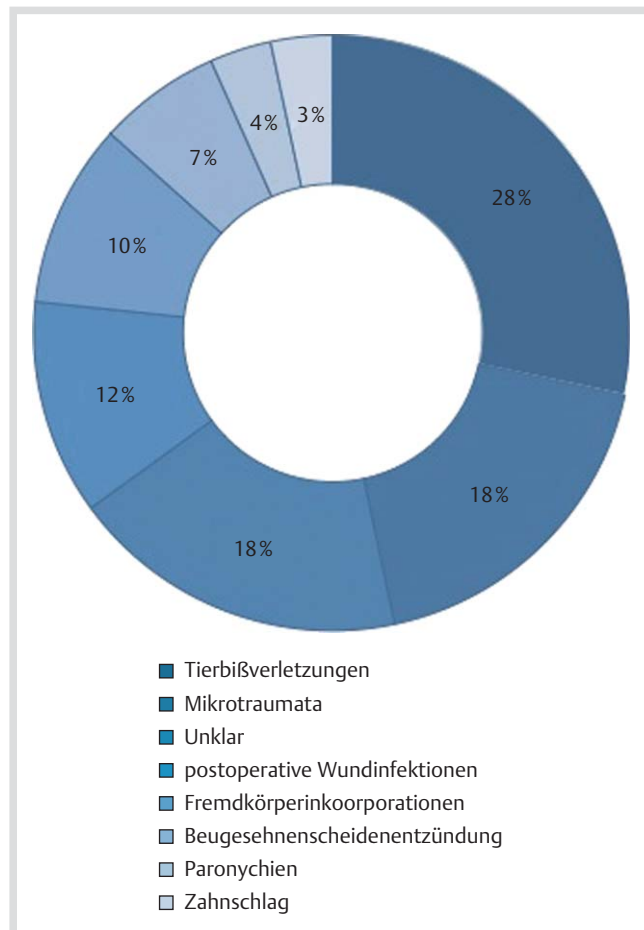


Abb. 3 Ursachen zur Ausbildung einer Handinfektion in unserem Kollektiv.

den musste. In beiden Fällen handelte es sich um lokale Wunddehiszenzen mit Wundrandnekrosen ohne Anhalt auf einen Re-Infekt.

Ein mikrobiologischer Keimnachweis gelang nur in 23 Fällen (38%). Das Keimspektrum zeigt eine Häufigkeit bei beta-hämolyzierenden Streptococci und *Staphylococcus aureus* (Abb. 6). Multiresistente Keime wurden in unserem Kollektiv nicht isoliert. Die von uns begonnene antibiotische Therapie mit Cefuroxim (bzw. Ciprofloxacin) war in allen Fällen erregerspezifisch, sodass in diesem Kollektiv eine Therapieumstellung nicht notwendig war. Die Therapiedauer lag im Durchschnitt bei 8,7 Tagen (min: 7 Tage, max: 16 Tage).

Insgesamt wurden 58 Patienten nach stationärer Behandlung in unserer Poliklinik nachbehandelt. Durch intensive Physiotherapie und manuelle Lymphdrainage sowie zum Teil angepasste Kompressionshandschuhe konnte insgesamt eine rasche Rehabilitation erreicht werden. Eine Arbeitsunfähigkeit wurde durchschnittlich bis 16 Tage (7/42 Tage) nach dem letzten operativen Eingriff attestiert. Bei 85% (n=51) der Patienten konnte die Behandlung nach 3 postoperativen Wochen bei deutlichem Rückgang der Schwellung und voll wiederhergestellter Funktion der Hand beendet werden. Die Patienten konnten innerhalb dieser Zeit das seitengleiche Bewegungsausmaß der Finger- und Handgelenke sowie eine seitengleiche grobe Griffkraft erreichen. Eine Patientin entwickelte postoperativ ein komplexes regionales Schmerzsyndrom (CRPS), welches durch ein konsequentes, interdisziplinäres Behandlungskonzept von Schmerztherapeuten, Physio- und Ergotherapeuten erfolgreich behandelt wurde, allerdings erst nach insgesamt 55 Tagen mit Wiederherstellung der seitengleichen Handfunktion.

Diskussion



Die geeignete Therapie von Handinfekten wird seit Bestehen der Handchirurgie kontrovers diskutiert, vor allem die Methode der operativen Versorgung sowie die Notwendigkeit einer begleitenden antibiotischen Therapie wird unterschiedlich bewertet [1, 2, 4, 6, 14, 15].

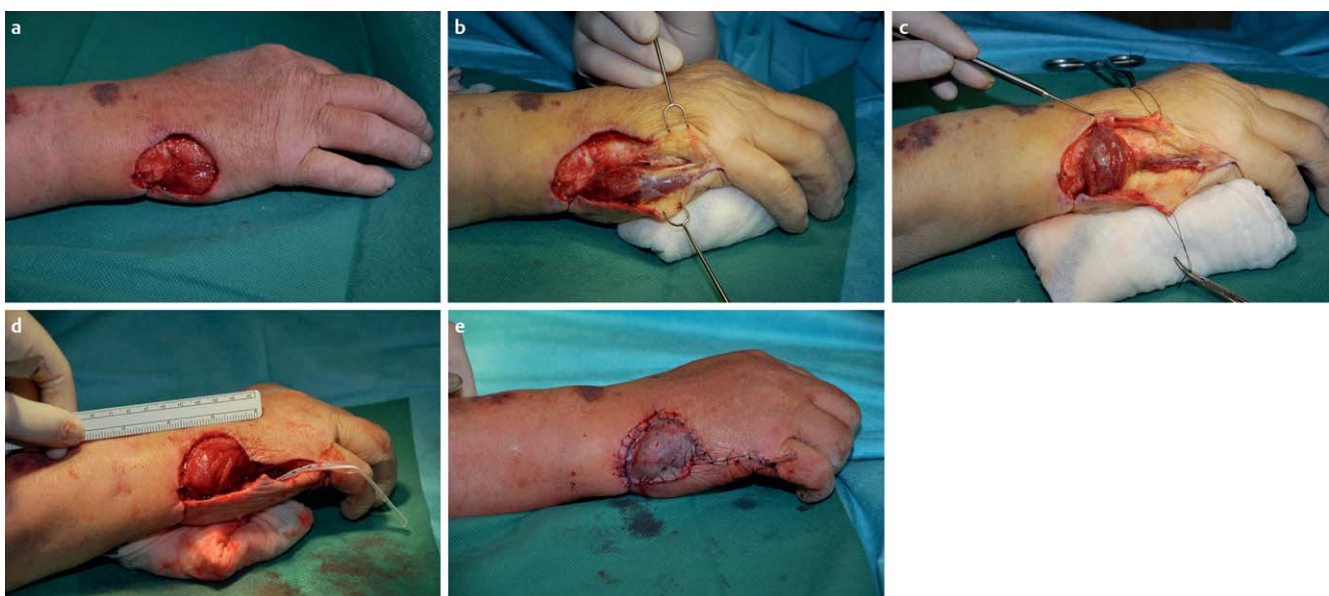

Abb. 4 Defektdeckung eines ulnaren Handdefektes mit Musculus-Abductor-digiti-minimi Lappenplastik.

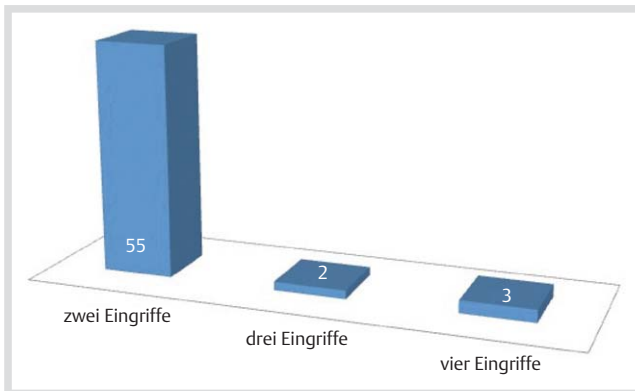


Abb. 5 Anzahl nötiger Eingriffe zur Sanierung von Handinfekten.

Nachgewiesene Keime	Anzahl
Beta-hämolyisierende Streptokokken:	6
Staphylokokkus aureus:	6
Pasteurella spec:	4
Staphylokokkus epidermidis:	3
Klebsiella spc:	2
Morganella morganii:	1
Bacillus spec:	1
Enterokokkus faecalis:	1
Pantoea agglomerans:	1

Abb. 6 Nachgewiesenes Keimspektrum.

Essentiell ist im Vorfeld die detaillierte Anamnese und klinische Untersuchung (inkl. radiologischer Bildgebung), durch die bestimmte Differenzialdiagnosen wie eine aktivierte Arthrose oder akute Kalksalzdepots in der Regel ausgeschlossen werden können. Gicht-Manifestationen sollten laborchemisch untermauert werden (erhöhte Serumharnsäurewerte) und sind in der Regel keine OP-Indikation (Ausnahme: superinfizierte Gichttophi ante perforationem). Bei zweifelhaften Befunden kann eine MRT-Untersuchung sinnvoll sein, beispielsweise zum Nachweis hämatogener Empyeme im Handgelenk.

Zusätzlich sollte eine Erhöhung des CRP als auch die Leukozytose laborchemisch untersucht werden. Es wird von einer Vielzahl von Fällen berichtet, in denen eine manifeste Handinfektion vorliegt, eine laborchemische Veränderung von CRP und Leukozyten jedoch erst im Verlauf auftrat [3]. Sie sollten also in der Diagnostik nur eine untergeordnete Rolle spielen und im Einklang mit der Klinik bewertet werden. Allein auf der Grundlage dieser Laborwerte kann keine Aussage über Vorliegen und Ausdehnung einer Infektion getroffen werden.

Initial harmlos imponierende Verletzungen, die als Eintrittspforten für Erreger dienen können, sollten nicht bagatellisiert werden. Da das Ausmaß der Primärverletzung sehr oft initial augenscheinlich nicht in Relation zu dem Aufwand einer chirurgischen Therapie steht (Narkose, stationäre Aufnahme, Arbeitsausfall usw.) wird daher häufig darauf verzichtet und stattdessen ein halbherziger konservativer Therapieversuch eingeleitet, der erfahrungsgemäß meist aus einer antibiotischen Therapie und Salbenverbänden besteht, in der Regel jedoch keine Ruhigstellung und antiseptische Verbände beinhaltet [4, 16]. Auch der ökonomische Faktor wird häufig unterschätzt: Reichert et al. konnten nachweisen, dass aufgrund initialer Fehleinschätzung

und Fehlbehandlung von Handinfekten in ihrem untersuchten Kollektiv insgesamt erhebliche Mehrkosten entstanden sind [16]. Mittlerweile wird in der aktuellen Literatur bei floriden Handinfekten ein konsequentes, rasches chirurgisches Vorgehen gefordert, um prolongierte Verläufe zu vermeiden [6, 10].

Viele Kollegen vertreten die Meinung, dass in der Therapie von Handinfekten das rasche und radikale chirurgische Debridement einen direkten Wundverschluss ermöglicht. Nur in seltenen, ausgedehnten Fällen müsse eine Second-look-Operation durchgeführt werden [9–11]. Die Vorteile einer einzeitigen Therapie liegen in einer kürzeren Liegezeit und geringerem operativen Aufwand/Risiko. Nachteilig erscheint ein höheres Rezidivrisiko, das meist eine größere operative Herausforderung darstellt, da es mit vermehrtem Gewebeuntergang assoziiert ist. Daher sollte der primäre Wundverschluss nur sehr erfahrenen Operateuren vorbehalten sein. Lögters et al. konnten in einem Vergleich Ihres Patientenkollektives feststellen, dass Handinfekte in einem Großteil der Fälle (>50%) mehr als eine chirurgische Intervention benötigen, um saniert zu werden [17]. Weitere valide Daten über die Häufigkeit von Rezidiveingriffen bei der einzeitigen Therapie finden sich in der Literatur leider nicht. Der Erfolg der chirurgischen Therapie, ob ein- oder mehrzeitig, war in ihrer Studie von vielen Faktoren abhängig, wie Nebenerkrankungen der Patienten, Zeitpunkt der Erstvorstellung oder auch der antibiotischen Vorbehandlung [17].

Die Ergebnisse in unserem Kollektiv zeigen, dass ein frühzeitiges, radikales chirurgisches Debridement mit anschließender offener antiseptischer Wundbehandlung und sekundärem Wundverschluss in zweiter operativer Sitzung bei 9% der untersuchten Patienten zur erfolgreichen Infektsanierung geführt hat. Im klinischen Alltag, vor allem in Ausbildungskliniken, ist die ständige Anwesenheit von erfahrenen Operateuren nicht immer umzusetzen – das zweizeitige Therapieregime verzeiht in diesen Situationen auch ein weniger radikales Vorgehen durch einen weniger erfahrenen Operateur. Die antiseptische Wirkung von Polyhexanid, der Sekretabfluss sowie die Chance zur „sauberen Demarkation“ führen dazu, dass unter Umständen zwar die lokale Nekrose bestehen bleibt, ein echtes Fortschreiten einer Infektion jedoch selten beobachtet wird. Diese Nekrosen können in der zweiten operativen Sitzung gut debridiert werden, mit anschließendem Wundverschluss. Ein weiterer Aspekt der zweizeitigen Behandlung stellt der gewebeschonende Vorteil dar: Handinfekte gehen mit einer deutlichen Weichteilschwellung einher, die erst im Verlauf bei suffizienter Therapie rückläufig ist. Bei einzeitigem Vorgehen mit primärem Wundverschluss sind die Wundränder unter Spannung, was die Gefahr der Minderperfusion und Nekrose der Wundränder mit konsekutivem Hautweichteildefekt erhöht. Bei zweizeitigem Vorgehen kann dieses Problem umgangen und ein gewebeschonender Wundverschluss spannungsfrei bei rückläufiger Schwellung erzielt werden.

Kritisch muss an dieser Stelle angemerkt werden, dass bei freiliegenden Sehnen eine offene Wundbehandlung schnell zur Austrocknung derselben führen kann. In diesen Fällen stellt ein adaptierender Wundverschluss, in speziellen Fällen auch die Deckung mit synthetischen Hautersatzmaterialien und der Einsatz von Hydrogelen, eine Alternative dar.

8% der Patienten benötigten eine Second-, bzw. Third-look-Operation, die mit Nebenerkrankungen und prolongierter Vorbehandlung assoziiert sind.

Häufig stellen sich Patienten erst nach mehreren Tagen in handchirurgischen Sprechstunden vor, vorausgegangen ist häufig

eine zunächst im ambulanten Bereich durchgeführte antibiotische Vorbehandlung. Dies kann unter Umständen zu einer Exazerbation der Infekte führen und die folgende chirurgische Therapie deutlich prolongieren und erschweren.

Es muss an dieser Stelle darauf hingewiesen werden, dass in unserem Kollektiv die Anzahl von schweren Handinfekten, so z. B. ausgedehnten Beugensehnenscheidenphlegmonen, deutlich unterrepräsentiert ist. Wir konnten 70% unseres Patientenkollektives als Erstbehandler versorgen. Es wird ersichtlich, dass der „kleine“ Handinfekt als Folge von Bagatellverletzung den überwiegenden Großteil in handchirurgischen Sprechstunden einnimmt. In diesem Kollektiv kann eine frühe, aggressive chirurgische Intervention prolongierte Verläufe mit tiefer Infektausbreitung (z. B. Panaritium tendinosum) verhindern.

Um allerdings die gesamte Bandbreite unterschiedlicher Infektausprägungen, vor allem bereits exazerbierte Verläufe mit regelhaften Hautweichteildefekten abzubilden, sind Untersuchungen an einem wesentlich größerem Kollektiv notwendig – die klinische Praxis zeigt jedoch, dass diese Fälle angesichts der untersuchten „Regelfälle“ auch an einem handchirurgischen Zentrum selten sind, und dass ein mehrzeitiges operatives Vorgehen dann alternativlos ist.

Durch intensive Physiotherapie und manuelle Lymphdrainage (nach Infektsanierung) konnte bei einem Großteil (85%) der Patienten eine rasche Wiederherstellung der Handfunktion und ein zeitnahe Wiedereintritt in den beruflichen Alltag erreicht werden. Die durchschnittliche stationäre Verweildauer lag bei 4,75 Tagen, in dieser Zeit konnten, anders als im ambulanten Bereich, entsprechende Schonung, Hochlagerung, kontinuierliche Feuchtverbände und Physiotherapie gewährleistet werden. Tägliche, ggf. mehrtägliche Visiten mit der Chance, Komplikationen frühzeitig zu erkennen und zu reagieren, sind während eines stationären Aufenthaltes gut durchführbar. Eine manuelle Lymphdrainage ist selbstverständlich erst nach eindeutigem Rückgang der Infektion und im Verlauf der Wundheilung durchzuführen, da sonst die Gefahr einer Erregerausbreitung durch Stimulation der Lymphabflusswege besteht.

Eine alleinige antibiotische Therapie ist nach unseren Erfahrungen und im Konsens mit der aktuellen Literatur, nur als adjuvante Therapie zum chirurgischen Vorgehen zu sehen [15]; Ausnahmen bilden das Erysipel sowie Situationen, bei denen eine Lymphangitis vorliegt, der klinische Befund an der Hand jedoch blande und nicht richtungsweisend ist. Basierend auf den Empfehlungen der Paul-Ehrlich-Gesellschaft für die Behandlung von Haut-Weichteil-Infekten [18], kann die Antibiotika-Therapie bei geringer Inzidenz von Verdachtsfällen unerwünschter Nebenwirkungen und gutem Kosten-Nutzen-Verhältnis, auch aus mediko-legalen Gründen, begleitend zur chirurgischen Therapie empfohlen werden. Auch bei fehlendem Erreger-Nachweis wird die antibiotische Therapie durchgeführt. Gründe hierfür sind, dass negative Mikrobiologie-Befunde oft Folge einer falschen Probengewinnung mit zu geringem Probenmaterial sind. Zudem beeinflussen lange Transportwege mit entsprechender zeitlicher Latenz sowie der etablierte Erregernachweis mittels Kulturmedium, welcher im Gegensatz zur PCR eine deutlich geringere Sensitivität hat, das Untersuchungsergebnis.

Schlussfolgerung

Behandlungsziel bei Handinfektionen ist die zeitnahe, rezidivfreie Infektsanierung mit bestmöglicher Wiederherstellung der

Handfunktion. Dies ist nach den Erfahrungen in unserem Patientenkollektiv durch ein zweizeitiges chirurgisches Therapieregime gut und komplikationsarm zu erreichen. Vorteile dieser Behandlungsmethode stellen unter anderem auch die Möglichkeit des Nachdebridements bei ausgedehnten Infekten in einer Second- oder auch Third-look-Operation ohne erneute Wiederöffnung der Haut und Schonung des Gewebes dar sowie das frühzeitige Erkennen dieser Notwendigkeit durch tägliche Visiten. Eine ambulante Versorgung von operationspflichtigen Handinfekten mit Ausnahme von einzeitig zu behandelnden Paronychien sollte nicht angestrebt werden; die stationäre Phase muss auch zur frühzeitigen intensiven Physiotherapie, manuellen Lymphdrainage und Hochlagerung genutzt werden.



Dr. med. Philipp A. Bergmann

Geboren in Dortmund, Studium der Humanmedizin in Lübeck mit Auslandsaufenthalt in Sydney/Australien, Bozen/Italien und Kathmandu/Nepal. Von 01/2011 bis 12/2012 Assistenzarzt in der Klinik für Plastische Chirurgie, Handchirurgie, Intensiveinheit für Schwerbrandverletzte, Universitätsklinikum Schleswig Holstein Campus Lübeck (Prof. Dr. P. Mailänder). Seit 01/2013 Assistenzarzt in der Klinik für Plastische und Handchirurgie/Brandverletzungszentrum, Berufsgenossenschaftliche Kliniken Bergmannstrost, Halle (Saale) (Priv.-Doz. Dr. F. Siemers).

Interessenkonflikt: Nein

Literatur

- Weinzeig N, Gonzalez M. Surgical infections of the hand and upper extremity: a county hospital experience. *Ann Plast Surg* 2002; 49: 621–627
- Kall S, Vogt PM. Chirurgische Therapie von Infektionen der Hand I. *Chirurg* 2005; 76: 615–625 quiz 617–626
- Houshian S, Seyedipour S, Wedderkopp N. Epidemiology of bacterial hand infections. *Int J Infect Dis* 2006; 10: 315–319
- Polykandriotis E, Loos B, Kneser U et al. Infektionen an der Hand. *T2 CHAZ* 2003; 4: 457–462
- Gunther SF. Infections of the hand. Introduction and overview. *Instr Course Lect* 1990; 39: 527–531
- Reh-Plass S, Schaller E. Stellenwert der Frühintervention bei Handinfektionen. *Handchir Mikrochir Plast Chir* 1991; 23: 214–217
- Towfigh H, Hierner R, Langer M et al. Handchirurgie, Band 2. Kapitel X: Springer; 2011; 1245–1278
- Vogt PM. Praxis der Plastischen Chirurgie: Plastisch-rekonstruktive Operationen – Plastisch-Ästhetische Operationen – Handchirurgie – Verbrennungschirurgie. Kapitel 57: Springer; 2011; 531–546
- Geldmacher J, Flugel M, Betz C. Die primär pyogenen Infektionen der Hand und ihre Behandlung. *Handchir Mikrochir Plast Chir* 1985; (17 Suppl): 32–36
- Völlinger M, Partecke BD. Die Behandlung der Beugesehnenscheidenphlegmone – Behandlungsstrategie und Ergebnisse. *Handchir Mikrochir Plast Chir* 2003; 35: 392–398
- Wannke M, Kretschmer F. Operative Intervention bei Infektionen an der Hand. *Zentralbl Chir* 2005; 130: 21–25
- Wolfe SW, Hotchkiss RN, Pederson WC et al. *Green's Operative Hand Surgery*. 6th ed. Philadelphia, PA, USA: Elsevier Inc.; 2010
- Tschachler E, Brockmeyer N, Effendy I et al. Streptokokkeninfektionen der Haut und Schleimhäute. *J Dtsch Dermatol Ges* 2007; 5: 527–532
- Kall S, Vogt PM. Chirurgische Therapie von Infektionen der Hand II. *Chirurg* 2005; 76: 721–730 quiz 731
- Reichert B. Antibiotika bei Handinfektionen: Fluch oder Segen? Deutsche Gesellschaft für Handchirurgie 50 Kongress der Deutschen Gesellschaft für Handchirurgie; 08.-10.10.2009. 2009; Tübingen

- 16 Reichert B, Zophel O, Moller M et al. Behandlungskosten durch unterschätzte Handinfektionen. *Handchir Mikrochir Plast Chir* 2001; 33: 354–358
- 17 Logters T, Hakimi M, Windolf J et al. Chirurgische Realität und prognostische Kriterien bei schweren Handinfektionen. *Handchir Mikrochir Plast Chir* 2009; 41: 271–276
- 18 Bodmann K-L, Grabein B. e.V. *EdP-E-GfC*. Empfehlungen zur kalkulierten parenteralen Initialtherapie bakterieller Erkrankungen bei Erwachsenen Update 2010. *Chemother J* 2010; 19: 179–255