

Femoroacetabuläres Impingement

Die Innenrotation ist entscheidend!

Die Studie von Brandon et al. untersucht, ob eine verminderte Innenrotation der Hüften bei asymptomatischen jugendlichen Athleten mit einem radiologisch nachweisbaren, femoroacetabulären Impingement korreliert.

Brandon JY et al. Decreased Range of Motion is associated with structural hip deformity in asymptomatic adolescent athletes. *AM J Sports Med* 2013; 41: 1519–1525

Methodik

Bei radiologisch nachgewiesenem femoroacetabulären Impingement (FAI) vom CAM- oder Pincer-Typ und klinisch symptomatischen Patienten findet sich in der Regel ein verminderter Bewegungsumfang der betroffenen Hüftgelenke.

Insgesamt wurden 226 jugendliche Sportler untersucht, die sich im Rahmen nationaler Sporttauglichkeitsprüfung vorgestellt hatten. Die Innenrotation (IR) der Hüfte wurde in Rückenlage und 90° Flexion ermittelt. Lag eine Innenrotation < 10° vor (19 Probanden) und waren diese mit weiterführender Diagnostik einverstanden (13 Probanden), wurden beide Hüften nativradiologisch und mittels MRT untersucht. Als altersgerechte Kontrollgruppe dienten Probanden mit einer Innenrotation von > 10°, diese erhielten als radiologische Diagnostik ein MRT beider Hüften. Eingeschlossen wurden 26 Probanden (13 Studiengruppe, 13 Kontrollgruppe).

Ergebnisse

Bei 19 von 226 Athleten (34 Hüften, 8%) wurde eine Innenrotation von < 10° festgestellt. Von diesen 19, zeigte sich bei 8 (13 Hüften, 3%) zusätzlich ein positives vorderes Impingement-Zeichen. Letztlich erfolgte bei 13 von den 19 Athleten der Einschluss für die radiologische Diagnostik. 4 dieser 13 Probanden hatten eine unilaterale verminderte Innenrotation, sodass 22 Hüften in der Studiengruppe eingeschlossen wurden. Bei 15 dieser Hüften (68%) ließen sich radiologische Zeichen einer CAM-Typ Deformität, bei 7 Hüften

(32%) ein „cross-over-sign“ nachweisen. Der durchschnittliche Alpha-Winkel in der radialen MRT-Sequenzen betrug in der Studiengruppe 58,1°, in der Kontrollgruppe 44,3° und war somit signifikant größer ($P < 0,001$). 15 Hüften (68%) zeigten im MRT Zeichen einer anterosuperioren Labrumläsion oder beginnendem Knorpelschaden. Im Vergleich dazu wiesen diese Zeichen in der Kontrollgruppe nur 10 Hüften (38%) auf (Odds-ratio 3,2, $P = 0,78$).

Kommentar

In vielen Studien der letzten Jahre wurde aufgezeigt, dass es sich bei knöchernen Deformitäten an der Hüfte, wie bei dem CAM- und Pincer-Impingement, um eine präarthrotische Deformität handelt.

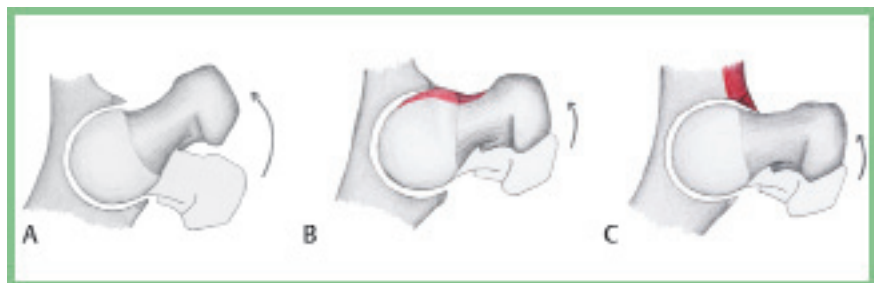
In dieser Kohorten-Studie (Evidenzlevel 3) lag bei 8% der asymptomatischen jugendlichen Athleten eine eingeschränkte Innenrotation der Hüfte vor. Bei 68% dieser Jugendlichen zeigten sich in der kon-

ventionellen radiologischen Diagnostik Zeichen knöcherner Deformitäten am Kopf-Schenkelhals-Übergang (CAM-FAI) oder am Acetabulum (Pincer-FAI). In 2/3 der Fälle konnte im MRT eine Labrumläsion oder beginnende Knorpelschäden erkannt werden.

Die vorliegende Studie hat jedoch einige Limitierungen: Einerseits wurden nur jugendliche Athleten eingeschlossen, sodass keine Aussage darüber getroffen werden kann, wie die Prävalenz von CAM- oder Pincer-Deformitäten in der Normalbevölkerung ist, folglich bei nicht-aktiven Jugendlichen. Zum Anderen wurden die Probanden von verschiedenen Ärzten bei den Eingangsuntersuchungen untersucht, so dass eine Streuung zwischen den Untersuchungen wahrscheinlich ist. Des Weiteren wurde die CAM-Deformität in der konventionellen Röntgen-Diagnostik anhand der p.a.- und von Rosen- Aufnahme ermittelt. In mehreren Studien wurde jedoch gezeigt, dass die axiale Aufnahme nach Dunn oder die cross-table- Aufnahme eher geeignet erscheint um den Kopf-Schenkelhals-Übergang zu beurteilen.

Um die Ausbildung einer sekundären Koxarthrose zu verhindern, sollte die Behebung der Deformitäten so früh wie möglich angestrebt werden. Als gängiges Operationsverfahren stehen je nach Schweregrad der Deformität die Hüftarthroskopie, die arthroskopisch-assistierte Mini-open-Technik über den anterioren Zugang und die offene Hüftluxation nach Ganz zur Verfügung.

Dr. med. Marco Ezechieli
Orthopädische Klinik der Medizinischen
Hochschule Hannover im Annastift
marco.ezechieli@ddh-gruppe.de



Pathomechanismus des femoroacetabulären Impingements. A Normale Hüftgelenksbeweglichkeit. B CAM-Impingement. C Pincer-Impingement.