Röntgendiagnostik des Thorax – Untersuchungstechnik und Interpretation

Eberhard Ludewig

Die Röntgendiagnostik gehört zu den Routineuntersuchungen in der tierärztlichen Praxis. Aufnahmen des Thorax stellen dabei besonders hohe Anforderungen an die technische Durchführung und die interpretatorischen Fertigkeiten des Untersuchers.

Im Thorax finden sich Strukturen, die große Differenzen in der Schwächung der Röntgenstrahlung aufweisen (Luft vs. Weichteile). Der Thorax bietet als „Hochkontrastregion" daher gute Voraussetzungen, um strukturelle Veränderungen mithilfe der Röntgenuntersuchung oder der Computertomografie nachzuweisen. Im Gegensatz zur Computertomografie bietet die Röntgenuntersuchung den Vorteil, dass sie am wachen Patienten durchgeführt werden kann. Dies ist besonders bei der Untersuchung von Patienten mit eingeschränkter kardiorespiratorischer Funktion bedeutend. Bei ihnen gibt es aufgrund fehlender Voraussetzungen für eine Allgemeinanästhesie keine Alternative zur Röntgendiagnostik.

Indikationen

Zahlreiche Gründe sprechen für die Anfertigung von Thoraxaufnahmen (▶ **Tab. 1**). In jedem Fall ist abzuwägen, ob sich aus den gewonnenen Informationen **Konsequenzen** für die weitere Behandlung ergeben. Nur wenn dies der Fall ist, ist eine Untersuchung gerechtfertigt.

Aufnahmetechnik

Die Qualität der radiologischen Diagnose ist von verschiedenen Faktoren abhängig:

- Gerätetechnik
- Einstelltechnik
- Bedingungen für die Bildanalyse
- Wissen und Erfahrung des Untersuchers

Diese Faktoren entscheiden darüber, ob die Erwartungen hinsichtlich der Beantwortung der diagnostischen Fragestellung erfüllt werden. Das schwächste Glied in dieser Kette bestimmt letztlich über das Endergebnis „Qualität der Diagnose".

Röntgenuntersuchungen des Thorax stellen auch patientenseitig sehr hohe Anforderungen an die Aufnahmetechnik. Die Herausforderungen ergeben sich aus der Kleinheit der abzubildenden Strukturen sowie aus den Bewegungen durch Atmung und Herzschlag.

Projektion und Lagerung

Basisuntersuchungen

Die Basisuntersuchung erfordert 2 Aufnahmen in 2 senkrecht zueinander stehenden Projektionsebenen. Auf diese Weise können die Strukturen räumlich zugeordnet werden. Das Beispiel in ▶ **Abb. 1** zeigt, dass bei Verzicht auf eine 2. Aufnahmeebene selbst deutliche Veränderungen übersehen werden können. Bei vermuteten Lungenveränderungen (z. B. bei der Suche nach Rundherden, Massen oder pneumonischen Veränderungen) kann es zudem sinnvoll sein, laterolaterale Aufnahmen in rechter und linker Seitenlage anzufertigen.

Auf die Anfertigung der Aufnahme in der 2. Ebene kann nur ausnahmsweise verzichtet werden.

Dies ist z. B. bei Lagerungsschwierigkeiten von Traumapatienten der Fall. Insbesondere dann, wenn eine Aufnahme bereits eine augenblicklich ausreichende diagnostische Information liefert.

Weitere Indikationen, bei denen eventuell nur eine Aufnahme hinreichend genaue Informationen liefert, könnten sein:

- Kontrollen zur Beurteilung eines Pneumothorax bzw. Pleuraergusses
- Verlaufskontrollen zur Bewertung der Wirksamkeit von Medikationen bei Herzerkrankungen

Einflüsse der Schwerkraft

Die Einflüsse der Schwerkraft sind bei Thoraxaufnahmen besonders deutlich (▶ **Abb. 2**, ▶ **Abb. 3**):

- Der Druck der tischseitigen (unten liegenden) abdominalen Organe auf die dort angrenzenden Zwerchfellanteile beeinflusst das Aussehen der Zwerchfellkontur.

Tab. 1 Indikationen für die Anfertigung von Thoraxaufnahmen.

absolute Indikationen	relative Indikationen
schwere akute und chronisch-rezidivierende Lungen- und Atemwegserkrankungen	milde oder akut verlaufende, spontan abklingende Lungen- und Atemwegserkrankungen
Thoraxtrauma bzw. Trauma in anderen Körperabschnitten (v. a. vor Narkose)	Trauma in anderen Körperabschnitten ohne nachfolgende Narkose
bestehende kardiale und respiratorische Erkrankungen (v. a. vor Narkose)	Status bei geriatrischen Patienten
präoperative Metastasensuche	präanästhetische Abklärung
Ösophaguserkrankungen	metabolische Erkrankungen
Erkrankungen der Thoraxwand	
Kontrolluntersuchungen nach Thoraxchirurgie bzw. nach pleuraler Intervention	

Dieses Dokument wurde zum persönlichen Gebrauch heruntergeladen. Vervielfältigung nur mit Zustimmung des Verlages.

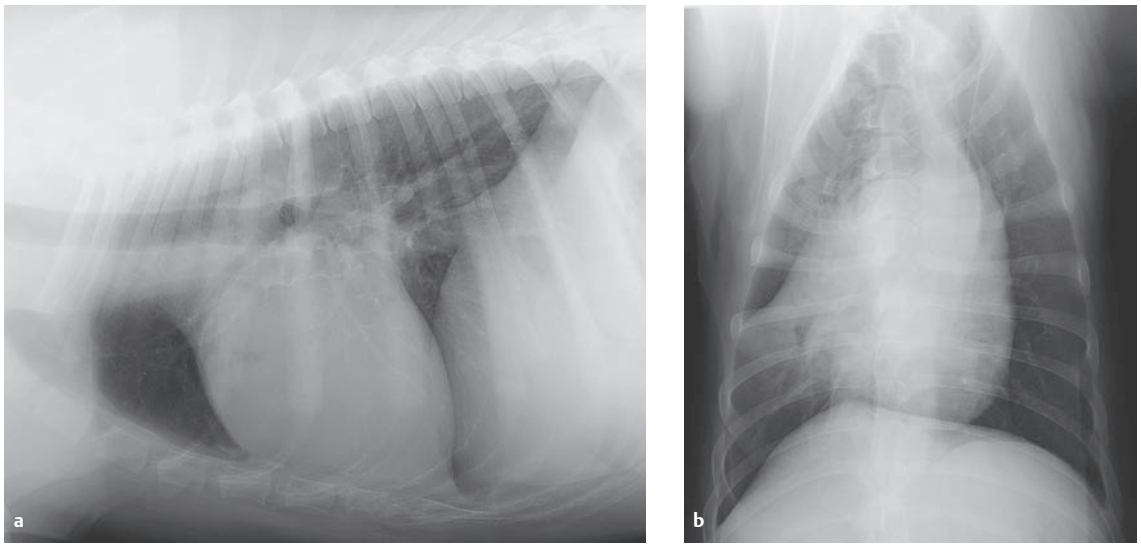

Abb. 1 Berner Sennenhund, weiblich, 6 Jahre. **a)** In der rechtsseitig anliegenden seitlichen Aufnahme sind keine Veränderungen nachweisbar. **b)** Die ventrodorsale Aufnahme zeigt eine vollständige Verdichtung des rechten Mittellappens. Alveoläre Lungenveränderungen sind auch im rechten Kaudallappen vorhanden. Die Veränderungen weisen auf eine Pneumonie hin. Die scheinbare Diskrepanz in der Abbildung der Veränderung lässt sich darauf zurückführen, dass die tischseitige Lungenhälfte in der seitlichen Aufnahme den intrinsischen Kontrast verloren hat.

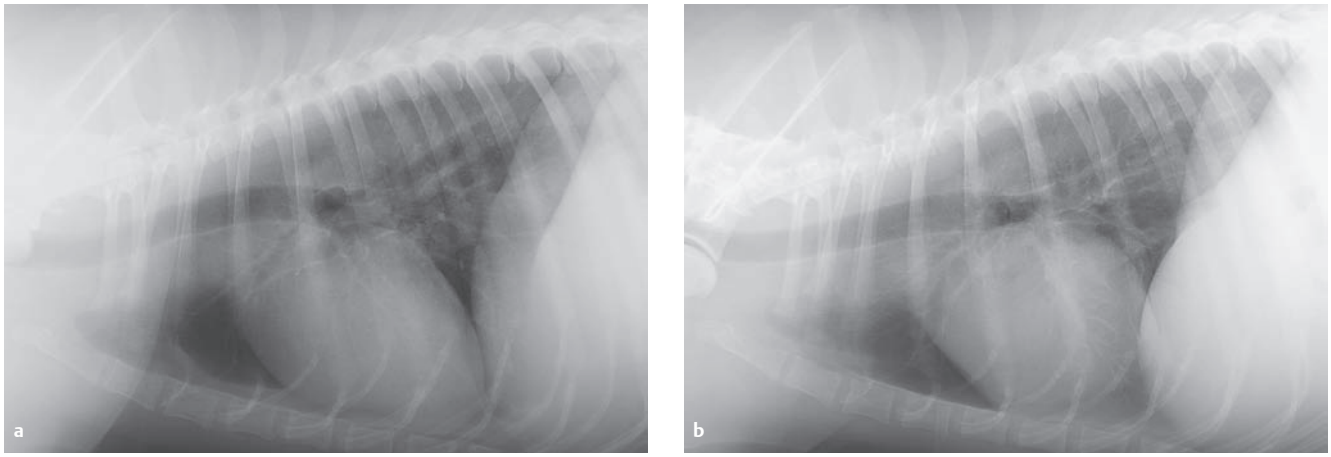

Abb. 2 Röntgenaufnahmen des Thorax eines Golden Retrievers in rechter (**a**) und linker (**b**) Seitenlage (Normalbefund). Durch die Schwerkraft kommt es zu Lageveränderungen thorakaler und abdominaler Organe. Markante Darstellungen der Herzsilhouette (**a**: länglich; **b**: abgerundet) und der Zwerchfellkontur (**a**: parallel verlaufende Pfeiler; **b**: kreuzende Pfeiler) sind die Folge.

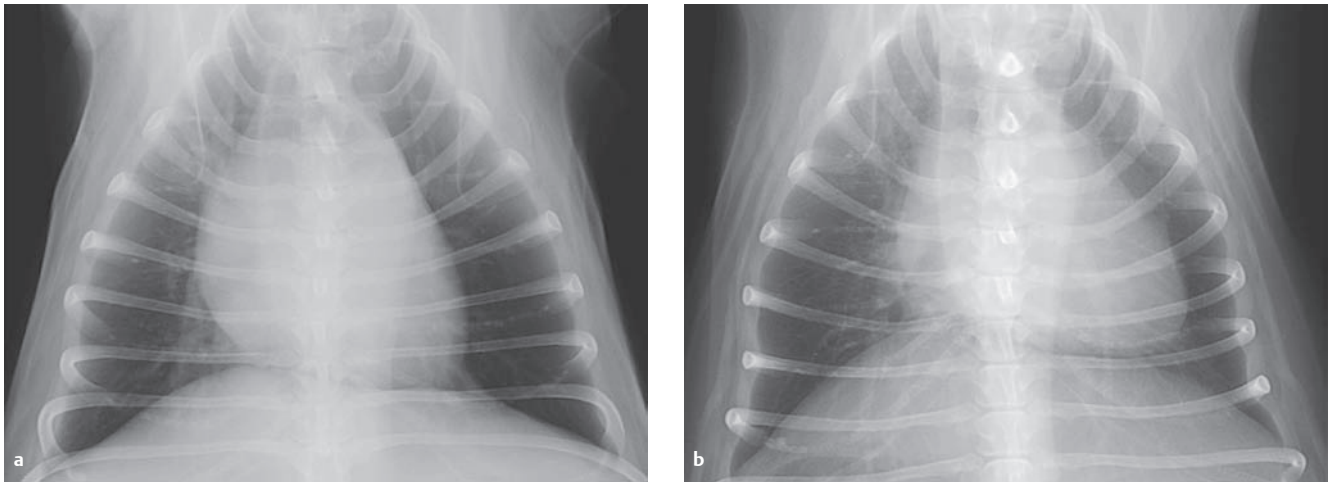

Abb. 3 Röntgenaufnahmen des Thorax eines Pekinesen (Normalbefund) in ventrodorsaler (**a**) und dorsoventraler Projektion (**b**). Der Einfluss der Schwerkraft führt zur unterschiedlichen Darstellung der Herzsilhouette und der Zwerchfellkontur.

Dieses Dokument wurde zum persönlichen Gebrauch heruntergeladen. Vervielfältigung nur mit Zustimmung des Verlages.

- Das Herz ist „locker aufgehängt“. Es kann seine Lage daher – je nach Projektion – leicht verändern, sodass das Aussehen der Herzsilhouette variiert.
- Die tischseitigen Lungenanteile zeigen recht schnell Atelektasen. Damit geht der intrinsische Kontrast der Lunge verloren.

Als Faustregel gilt, dass nur die gut belüfteten (oben liegenden) Lungenanteile zu sehen sind (▶ **Abb. 1**).

Wahl der Projektionsebene

Für die Wahl der Seite sind bei laterolateralen Projektionen vordergründig persönliche Präferenzen ausschlaggebend. Für die Wahl zwischen ventrodorsaler und dorsoventraler Projektion gibt es hingegen fachliche Argumente:

Ventrodorsale Aufnahmen sind anzufertigen

- bei ventral gelegenen pulmonalen Läsionen und
- zum Nachweis von Pleuraergüssen.

Dorsoventrale Aufnahmen sind anzufertigen

- bei dorsal gelegenen pulmonalen Läsionen,
- zur Bewertung der Kontur der Herzsilhouette und
- bei kardiorespiratorisch hochgradig eingeschränkten Patienten.

Zusatzaufnahmen

Es kann notwendig sein, weitere Aufnahmen anzufertigen. Dies hängt von der diagnostischen Zielstellung bzw. den bis dahin erhobenen Befunden ab.

Vorteile weiterer Aufnahmen:

- Mit schrägen und tangentialen Aufnahmen können Überlagerungen „freiprojiziert“ werden. Sie eignen sich z. B. zur Darstellung von Veränderungen der Pleura, der Brustwand und der Rippen.
- Zudem bieten sich Aufnahmen im horizontalen Strahlengang oder bei schräger Lagerung des Patienten an. Sie dienen insbesondere dazu, Gase, Flüssigkeiten und Massen voneinander abzugrenzen.

Um eine Vergleichbarkeit gewährleisten zu können, ist es daher notwendig, stets nach dem gleichen Protokoll vorzugehen. Dies ist z. B. für die Beurteilung von Verlaufs- oder Therapiekontrollen nötig.

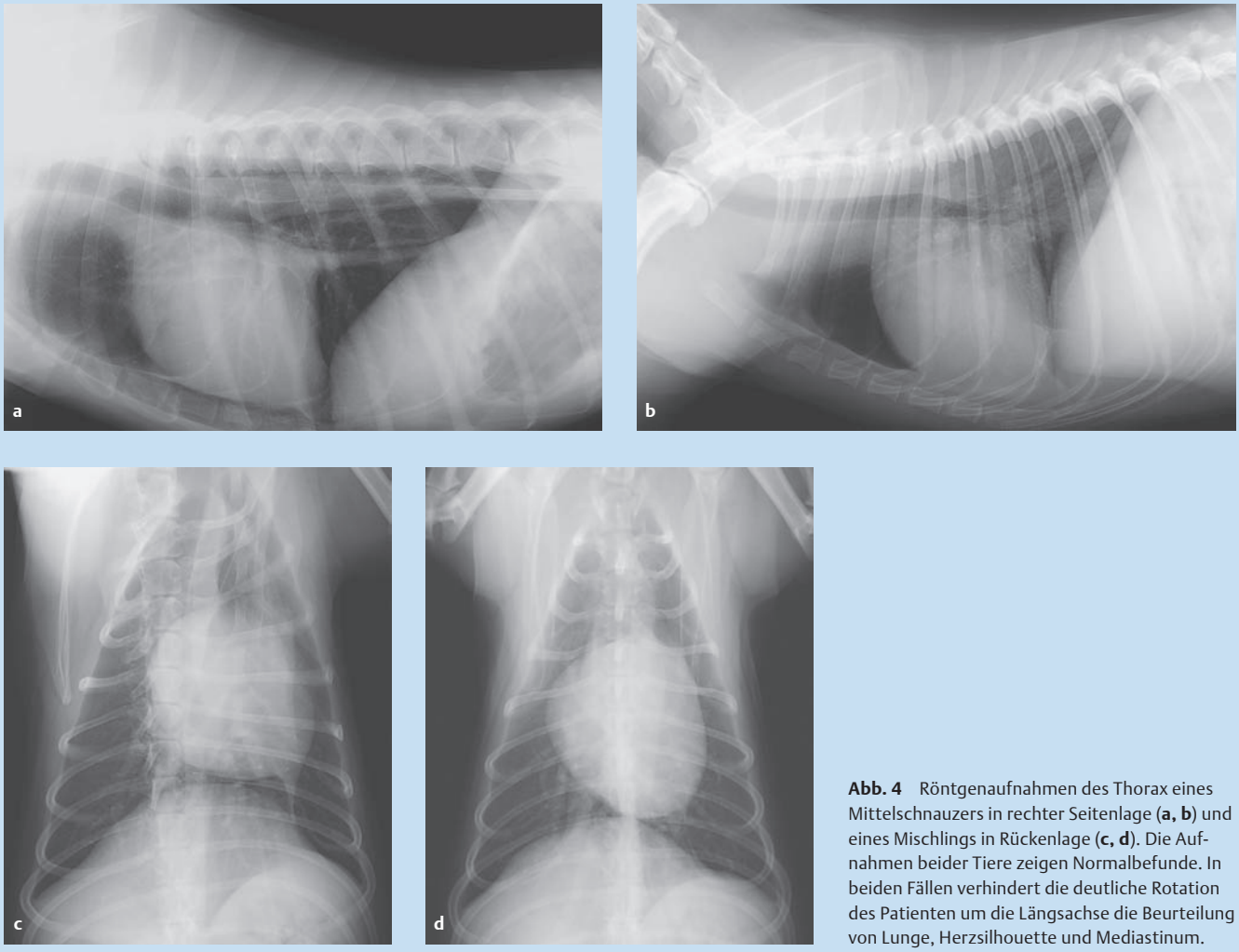

Abb. 4 Röntgenaufnahmen des Thorax eines Mittelschnauzers in rechter Seitenlage (**a, b**) und eines Mischlings in Rückenlage (**c, d**). Die Aufnahmen beider Tiere zeigen Normalbefunde. In beiden Fällen verhindert die deutliche Rotation des Patienten um die Längsachse die Beurteilung von Lunge, Herzsilhouette und Mediastinum.

Dieses Dokument wurde zum persönlichen Gebrauch heruntergeladen. Vervielfältigung nur mit Zustimmung des Verlages.

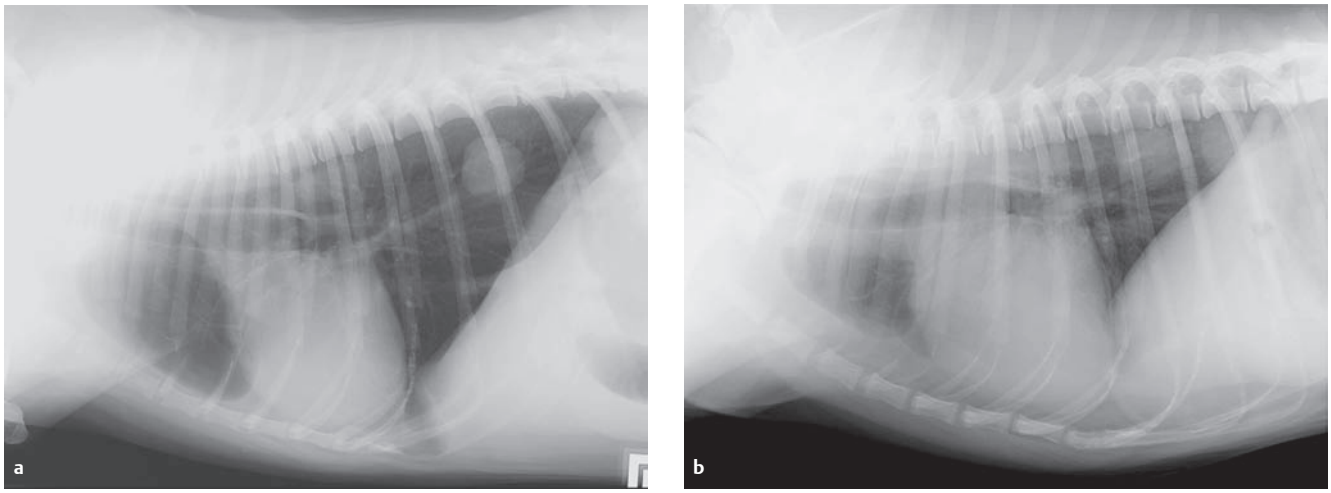

Abb. 5 Einfluss der Respiration auf den Kontrast. **a)** Aufnahme in Inspiration: Die Strukturen der Lunge weisen einen hohen Kontrast auf. Die kaudodorsal gelegenen Rundherde sind deshalb gut abgrenzbar. **b)** Aufnahme in Exspiration: Die Rundherde sind schlechter abgrenzbar. Die Lunge erscheint in ihrer Transparenz gemindert, sodass der Verdacht auf eine weitere Lungenerkrankung aufkommt. Durch das kleinere Thoraxfeld entsteht der Eindruck, dass die Herzsilhouette vergrößert ist.

Lagerungsfehler

Fehler bei der Lagerung können relativ leicht zu fehlerhaften Beurteilungen von Organgrößen und -lagen führen (▶ **Abb. 4**). Aus diesem Grund ist es wichtig, besonders sorgfältig vorzugehen (▶ **Tab. 2**). Für eine korrekte Lagerung sind Erfahrung, ein gutes Augenmaß und Lagerungskissen grundlegende Voraussetzungen.

Respirationsstadium

Thoraxaufnahmen sind aus 2 Gründen in der inspiratorischen Pause anzufertigen:

1. Die Lunge erreicht dabei maximalen intrinsischen Kontrast. Die Darstellbarkeit kleiner Objekte wird dadurch verbessert (▶ **Abb. 5**).
2. Die „relative Bewegungslosigkeit" trägt zur Schärfe der Abbildung bei.

Ausnahmen

Ausnahmen bilden Aufnahmen zum Nachweis eines Kollapses der Trachea und der Stammbronchien. Sie müssen während der Respiration angefertigt werden:

- unmittelbar vor Erreichen der inspiratorischen Pause zur Darstellung eines Kollaps der zervikalen Trachea
- unmittelbar vor Erreichen der exspiratorischen Pause zur Darstellung eines Kollaps der thorakalen Trachea und der Stammbronchien

Aufzeichnungssysteme

Film-Folien-Systeme

Um die Strukturen des Thorax scharf abzubilden, ist ein sorgfältiges Vorgehen notwendig. Die **Belichtungszeit** darf 0,02 (–0,05) Sekunden nicht überschreiten. Die Strukturen des Thorax sind insbesondere bei kleinen Hunden, Katzen und Heimsäugetieren sehr klein. Deshalb werden Aufzeichnungssysteme mit **hoher Ortsauflösung** benötigt. Mit leistungsstarken Geräten ist es möglich, auch bei Verwendung feinzeichnender Film-Folien-Systeme Belichtungszeiten unter 0,02 Sekunden zu erreichen. Dies setzt eine entsprechende Einstelltechnik der Geräte voraus (hoher kV-Wert, niedriges mAs-Produkt).

Die „Schwärzungskurve" des Röntgenfilms stellt die **Schwärzung des Filmes** in Abhängigkeit von der Dosis grafisch dar. Mit Filmen, die einen „flachen" Anstieg der Kurve haben, kann die große Anzahl der Graustufen (Dynamikumfang) im Thorax abgebildet werden. „Steile" Filme sind für die Thoraxdiagnostik hingegen ungeeignet, weil Grauwerte zusammengefasst werden.

Digitale Detektoren

Digitale Systeme zur Bildaufzeichnung (Speicherfolien, Flachdetektoren) weisen einen extrem großen Dynamikumfang auf. Sie sind deshalb in der Lage, eine sehr große Zahl an Graustufen zu detektieren. Die Herausforderung besteht beim Einsatz digitaler Detektoren eher darin, die aufgezeichneten Informationen mithilfe geeigneter Bildverarbeitungsalgorithmen adäquat darzustellen (▶ **Abb. 6**).

Belichtung

Belichtungsparameter

Die Thoraxstrukturen absorbieren die Röntgenstrahlen unterschiedlich stark. Der Strahlungskontrast des Thorax ist daher sehr groß. Bei der Bildaufzeichnung ist es nachteilig, wenn diese großen Absorptionsunterschiede zusätzlich betont werden (Bildkontrast). Der Dyna-

Tab. 2 Merkmale einer guten Lagerung.

laterolaterale Aufnahmen	ventrodorsale und dorsoventrale Aufnahmen
Rippenbogen und ventrale Grenzen der knöchernen Rippen beider Seiten liegen auf gleicher Höhe	Sternum und Brustwirbelsäule sind übereinander projiziert, sodass die Thoraxhälften etwa gleich groß sind
beide Vordergliedmaßen sind im Winkel von etwa 45° zur Körperlängsachse nach vorne gelagert	die Vordergliedmaßen liegen lateral „symmetrisch" der Brustwand an
Hals ist unterpolstert, sodass Kopf und Hals eine „neutrale" Position einnehmen	Kopf und Hals weisen mittig nach kranial

Dieses Dokument wurde zum persönlichen Gebrauch heruntergeladen. Vervielfältigung nur mit Zustimmung des Verlages.

mikumfang würde verringert werden. Die folgenden Maßnahmen sind geeignet, den Bildkontrast zu verringern:

- Verwendung hoher kV-Werte bei gleichzeitig niedrigen mAs-Produkten (Hartstrahltechnik)
- Verwendung von Filmen mit „flacher" Schwärzungskurve
- Reduktion der Streustrahlenmenge am Bildempfänger durch den Einsatz von Streustrahlenrastern

Belichtungszeit

.konkret

Die Belichtungszeit darf 0,02 (–0,05) Sekunden nicht übersteigen (▶ **Abb. 7**).

Es bestehen mehrere Möglichkeiten, die Belichtungszeit zu verkürzen:

- **Belichtung optimieren (mAs-Produkt verringern + kV-Wert erhöhen):** Wenn das mAs-Produkt verringert werden soll, muss der kV-Wert „kompensatorisch" erhöht werden, damit eine adäquate Filmschwärzung erreicht wird. Bei der Verwendung digitaler Detektoren kann auf die Erhöhung des kV-Werts verzichtet werden, wenn die Zunahme des Bildrauschens die Auswertbarkeit nicht nachhaltig beeinflusst.
- **Verringerung des Abstands zwischen Fokus und Bildempfänger:** Zwischen der Dosis und dem Weg besteht gemäß dem Abstandsquadratgesetz ein Zusammenhang. Daher ist die Dosisersparnis bei verringertem Abstand deutlich. Es erfolgt eine Verringerung des mAs-Werts (nicht des kV-Werts).
- **Verwendung eines Film-Folien-Systems mit höherer Empfindlichkeit:** Auch hier wird das mAs-Produkt verkleinert. Es ist jedoch zu beachten, dass Systeme mit höherer Systemempfindlichkeit (größerem S-Wert) eine geringere Abbildungsschärfe (Materialunschärfe) aufweisen.
- **Leistungsstärkere Röntgengeräte einsetzen:** Geräte mit höherer Leistung benötigen für die Erzeugung der erforderlichen Strahlenmenge weniger Zeit. Diese Zeit entspricht der Belichtungszeit.

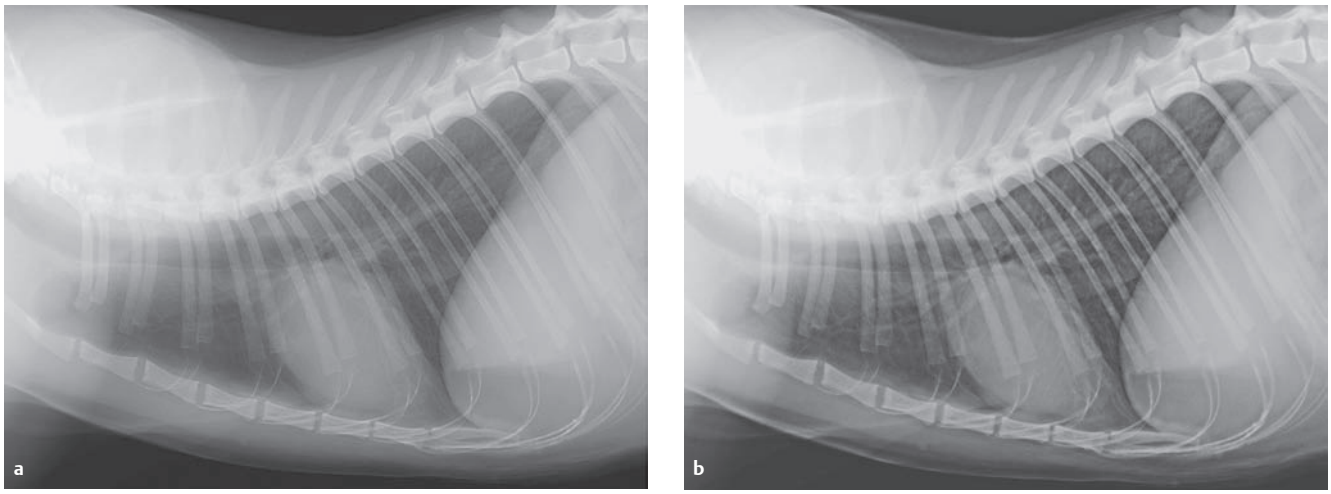

Abb. 6 Mit einem Speicherfoliensystem aufgenommene Thoraxaufnahme von einer Katze. Die Bildverarbeitung erfolgte mit 2 unterschiedlichen Algorithmen. **a)** Mit der gewählten Prozessierung werden auch kleine Lungengefäße wiedergegeben. **b)** Die Bildverarbeitung ist zu stark kantenbetont. Dies führt zu einem Verlust von Detailinformationen, da das Bildrauschen verstärkt wird und Artefakte entstehen.

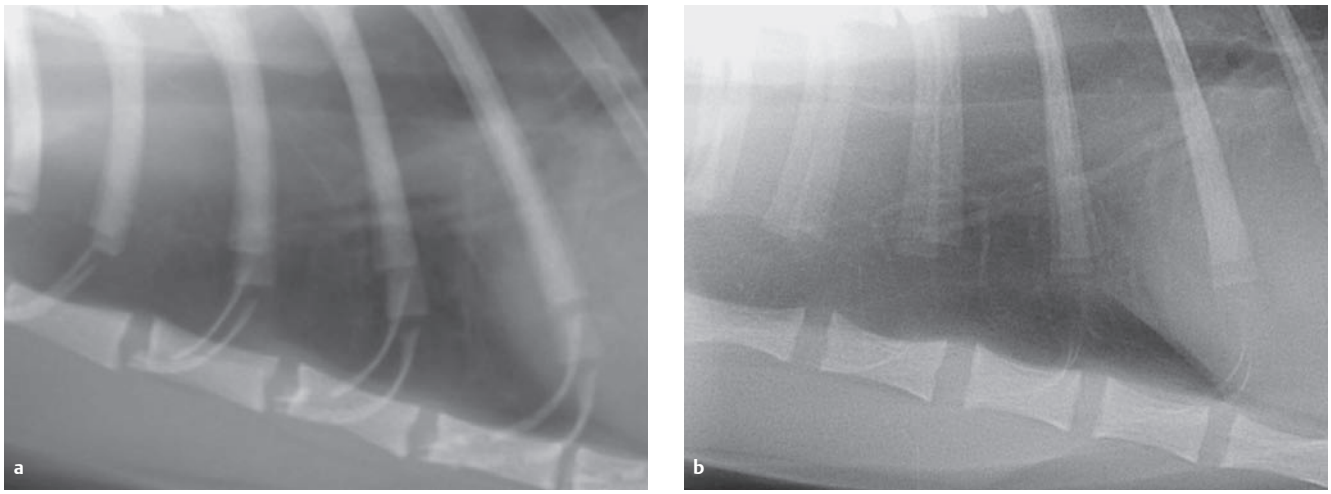

Abb. 7 Ausschnitte der Thoraxaufnahmen von Katzen. **a)** Die Aufnahme mit einer Belichtungszeit von einer 1/10 Sekunde (0,1 Sekunde) weist deutliche Bewegungsunschärfen auf. Es kann nicht beurteilt werden, ob die Lungenzeichnung normal ist oder nicht. **b)** Bei kleineren Belichtungszeiten (1/50 Sekunde = 0,02 Sekunden) ist eine zuverlässige Bewertung möglich.

Dieses Dokument wurde zum persönlichen Gebrauch heruntergeladen. Vervielfältigung nur mit Zustimmung des Verlages.

Als Faustregel gilt: Wird das mAs-Produkt halbiert, muss der kV-Wert um 10 kV erhöht werden.

Raster

Übersteigt die Schichtdicke des Thorax 15 cm, ist die Verwendung eines Rasters erforderlich. Es vermeidet Unschärfen (Streustrahlenunschärfe) und Kontrastverlust (Schleier) durch Streustrahlen. Bei geringen Schichtdicken ist auf den Einsatz eines Rasters konsequent zu verzichten. Dieser Grundsatz gilt auch für die Bildaufzeichnung mit digitalen Detektoren.

Bildauswertung

Bei der Interpretation von Röntgenaufnahmen geht es darum, die Aufnahmen anhand eines für die jeweilige Region aufgestellten „Fahrplans" systematisch zu lesen und die Beobachtungen zu bewerten. Ein systematisches Vorgehen stellt dabei sicher, dass:

- alle Veränderungen erkannt werden.
- die Befunde begrifflich richtig beschrieben werden.
- die Unabhängigkeit von Assoziationen zu klinischen Befunden oder früher diagnostizierten Fällen gewahrt wird.

„Der größte Fehler bei der Auswertung von Röntgenaufnahmen besteht darin, sofort nach Veränderungen zu suchen, die anhand der klinischen Untersuchung erwartet werden. Dadurch werden viele andere Informationen des Röntgenbilds übersehen" (Morgan u. Wolvekamp 1995).

Schritt 1

Fehlerhafte Befundungsergebnisse (falsch-positive oder falsch-negative Befunde) sind häufig in einer schlechten Aufnahmetechnik begründet. Bei der Auswertung wird daher zunächst die **Untersuchungstechnik** kritisch beurteilt.

Wichtige Kriterien sind:

- Vollständigkeit der Untersuchung (Anzahl der Aufnahmen/Projektionen)
- Wahl des Bildausschnitts
- Qualität der Lagerung
- Schärfe
- Kontrast und Bildumfang
- vorhandene Artefakte
- ggf. Qualität der Kontrastmittelunterschung

Es sind 3 Beurteilungen möglich:

1. Die Röntgenaufnahmen sind in vollem Umfang auswertbar.
2. Die Auswertung unterliegt Einschränkungen.
3. Die Untersuchung ist so schlecht ausgeführt, dass sie wiederholt werden muss.

Aufnahmen, die aufgrund mangelnder Qualität nicht oder nur eingeschränkt ausgewertet werden können, erfordern eine Wiederholung. Diese stellt eine ungerechtfertigte Strahlenexposition des Haltepersonals dar, das in den meisten Fällen benötigt wird. Das Bemühen, stets Aufnahmen mit guter (diagnostischer) Qualität anzufertigen, ist ein außerordentlich wichtiger Teil des Strahlenschutzes.

Er wird deshalb auch als **technischer Strahlenschutz** bezeichnet.

Schritt 2

Befundung bedeutet, Abweichungen vom Normalbild zu erkennen und zu beschreiben. Dabei müssen verschiedene Faktoren berücksichtigt werden.

Folgende Faktoren haben Einfluss auf die Röntgenanatomie des Thorax:

- individuelle Unterschiede
  - Alter
  - Rasse
  - Konstitution
- Funktionszustände
  - Respirationsstadium
  - Herzaktion
  - Schlucken

Es ist eine schlechte Angewohnheit, sich bei der Beurteilung von Röntgenaufnahmen mit dem ersten Eindruck zufriedenzugeben. Dies führt zu Fehlern, da unerwartete Veränderungen übersehen (▶ **Abb. 8**) und andere Beobachtungen überbewertet werden. In beiden Fällen geht der „Blitzdiagnostiker" mit einer Erwartungshaltung zu Werke.

Durch systematische Beurteilung der Aufnahmen wird sichergestellt, dass keine Struktur vergessen wird.

Dieses Dokument wurde zum persönlichen Gebrauch heruntergeladen. Vervielfältigung nur mit Zustimmung des Verlages.

Folgendes Vorgehen hat sich bewährt:

- extrathorakale Weichteile und Skelett
  - Hals (u. a. zervikale Trachea)
  - Thoraxwand (u. a. interkostale Muskulatur, subkutanes/kutanes Gewebe, Mamma)
  - Abdomen (u. a. Leber, Magenachse)
  - Skelett (Skapula, Humerus, Schultergelenk, Wirbelsäule, Sternum, Rippen)
- Zwerchfellkontur
- Pleurahöhle
- Mediastinum
  - gesamter Verlauf
  - Ösophagus
  - Trachea
  - Herzsilhouette
  - große Gefäße
- Lunge

Für jede Struktur muss entschieden werden, ob Veränderungen im Hinblick auf die folgenden Kriterien vorhanden sind:

- Lage
- Größe
- Form und Kontur
- Dichte
- Anzahl
- Architektur
- Funktion

Schritt 3

Die vom Normalbild abweichenden Befunde werden interpretiert. Eine **Liste mit Differenzialdiagnosen** wird erstellt.

Schritt 4

Es folgt die **Wichtung der Differenzialdiagnosen**. Dazu werden alle verfügbaren Informationen zum Patienten herangezogen: Signalement, Anamnese, Ergebnisse der klinischen und paraklinischen Untersuchung. Es entsteht eine Liste gewichteter Differenzialdiagnosen. Je nach Fragestellung kann es sinnvoll sein, auch Ausschlussdiagnosen zu formulieren.

Schritt 5

Abschließend kann es notwendig sein, Vorschläge für eine **weiterführende Diagnostik** bzw. den Behandlungsplan zu entwerfen.

Fazit

Thoraxaufnahmen haben hohe Anforderungen an die Bildqualität. Die Aufnahmetechnik muss dem Umstand gerecht werden, dass die Lungenstrukturen sehr klein sind. Zudem kann die Atmung schnell zu unscharfen Abbildungen führen. Das verwendete Aufzeichnungssystem muss deshalb in der Lage sein, auch kleine Bilddetails wiederzugeben. Die Belichtungszeit darf dabei 0,02 Sekunden nicht übersteigen.

Die Auswertung von Röntgenaufnahmen muss systematisch erfolgen. Zeitdruck und Oberflächlichkeit führen zu Fehlern. Als Erstes wird die Bildqualität einer kritischen Prüfung unterzogen. Die Beschreibung von Veränderungen und deren Interpretation sind voneinander unabhängige Schritte.

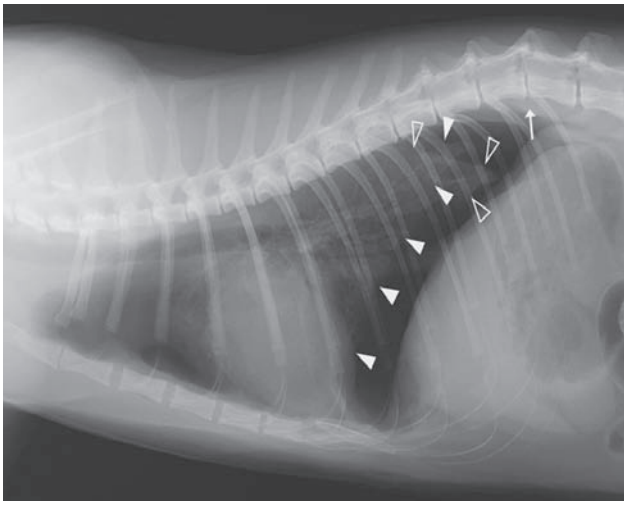

Abb. 8 Die Katze wurde von einem Auto erfasst. Auf der laterolateralen Aufnahme sind Zeichen eines beidseitigen Pneumothorax (Dreiecke) vorhanden. Im Unterschied zu dieser offensichtlichen Veränderung fällt ein weiterer Befund nur auf, wenn die Aufnahme systematisch analysiert wird: die geringe Breite des Intervertebralspalts Th13–L1 (Pfeil). Diese Veränderung weist auf einen traumatischen Bandscheibenvorfall oder eine Luxationsfraktur hin.

Online zu finden unter
http://dx.doi.org/10.1055/s-0033-1345519

Literatur

1 Hartung K, Ludewig E, Tellhelm B. Röntgenuntersuchung in der Tierarztpraxis. 2. Aufl. Stuttgart: Enke; 2010

2 Ludewig E. Praktische Tipps zur Vermeidung unscharfer Röntgenaufnahmen. Kleintiermed 2010; 11 (12): 328–331

3 Morgan JP, Doval J, Samii V. Lagerungstechniken in der Röntgendiagnostik beim Hund. Hannover: Schlütersche; 1998

4 Morgan JP, Wolvekamp P. Röntgenatlas der Traumatologie bei Hund und Katze. Hannover: Schlütersche; 1995

5 Schwarz T, Johnson V. BSAVA Manual of Canine and Feline Thoracic Imaging. British Small Animal Veterinary Association. Hoboken: John Wiley & Sons; 2008

PD Dr. med. vet. Eberhard Ludewig
Dipl. ECVDI, FTA für Radiologie,
FTA für Kleintiere
Veterinärmedizinische Fakultät der Universität Leipzig
Klinik für Kleintiere
An den Tierkliniken 23
04103 Leipzig
ludewig@kleintierklinik.uni-leipzig.de

Dieses Dokument wurde zum persönlichen Gebrauch heruntergeladen. Vervielfältigung nur mit Zustimmung des Verlages.