

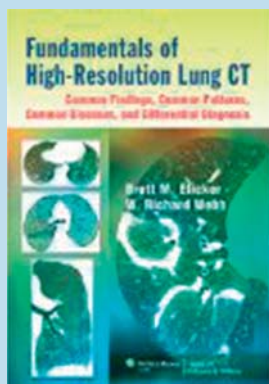
## Buchbesprechung

**Fundamentals of High-Resolution Lung CT: Common Findings, Common Patterns, Common Diseases, and Differential Diagnosis**

Elicker BM, Webb WR

Philadelphia: Lippincott Williams &amp; Wilkins 2013, 258 Seiten, 74,99 €

ISBN 978-1-4511-8408-2



Den „Webb“ hat wohl jeder im Bücherschrank, der sich einmal mit den Grundlagen der HRCT der Lunge beschäftigt hat. Eine wahrhaft lohnende Investition, auch die vierte Neuauflage. Allerdings ist die Lektüre beschwerlich, weil sehr umfangreich, und so greifen viele wohl eher nach dem „Webb“, um etwas nachzuschlagen. Wie auch immer: der „Webb“ ist die Referenz.

Gibt es da noch Platz für einen anderen „Webb“? Ja, und wie. Diese 250 Seiten Fibel ist dazu angetan, zum Klassiker der Bildgebung der Lunge in der Praxis zu werden. Denn hier werden in einer didaktisch perfekten Weise Grundlagen der HRCT der Lunge, die vier Grundmuster der pulmonalen Affektionen (retikuläre Verdichtungen, Knotenbildungen, erhöhte und verminderte Lungendichten) sowie in weiteren 13 Kapiteln alle wichtigen Befundmuster bei spezifischen Erkrankungen dargestellt.

Der Text ist durchweg kurz, präzise, ganz auf die Beschreibung der CT-Muster zentriert, illustriert durch aussagekräftige und prägnant beschriebene Beispielbilder, somit ungemein einprä-

sam gehalten. Jede Charakteristik von CT-Mustern ist zusätzlich tabellarisch zusammengefasst, sodass man sicher ist, auch einmal wiederzufinden zu können, was einem zwischenzeitlich entfallen sein könnte. Schließlich sind die Autoren von einer klinischen und nicht rein radiologischen Sicht des Stoffs geleitet, was sich darin ausdrückt, wie wunderbar klar diese in die Darstellung der jeweiligen HRCT-Muster die möglichen Differenzialdiagnosen unter Einschluss auch klinischer Daten einbinden.

Die große Stärke dieses Buches ist, dass es gleichzeitig als Lehrbuch und Repetitorium gelesen werden kann, sodass die Limitationen dieser beiden Medien nicht spürbar werden. Der „große Webb“ wird zwar nicht überflüssig: Er bleibt dann als Referenz wertvoll, wenn Informationen gesucht werden, die über die Basis der HRCT der Lungen hinausgehen. Aber dieses Buch (den „kleinen Webb“ sozusagen) kann man lesen, man wird sich nicht tot lesen, sondern durchweg nur Anregung in Wort und Bild erfahren, wie CT-Bilder zu interpretieren sind. Dieses Buch sollte ab sofort zum Kernbestand der pneumologischen Bibliothek jedes angehenden und praktizierenden Pneumologen gehören. Übrigens: man kann es sich auch gut leisten, der Preis ist ausgesprochen fair.

Prof. Dr. med. Santiago Ewig, Bochum