Histologie des kutanen Lupus erythematodes

Histopathology of Cutaneous Lupus erythematosus

Autor M. Baltaci

Institut Klinik für Dermatologie, HELIOS Klinikum Krefeld

Bibliografie
DOI http://dx.doi.org/10.1055/s-0033-1344366
Online-Publikation: 24.7.2013
Akt Dermatol 2013; 39: 318–323
© Georg Thieme Verlag KG Stuttgart · New York
ISSN 0340-2541

Korrespondenzadresse
Mehmet Baltaci, MD
Klinik für Dermatologie
HELIOS Klinikum Krefeld
Lutherplatz 40
47805 Krefeld
mehmet.baltaci@helios-kliniken.de

Zusammenfassung

Die histologische Untersuchung von Hautveränderungen spielt eine Schlüsselrolle in der Diagnostik des kutanen Lupus erythematodes (LE). LE zeigt ein breites Spektrum histopathologischer Kriterien, das vom Stadium der Läsionen abhängt. Die hauptsächlichen Subtypen des kutanen LE werden beschrieben und die bedeutendsten Differenzialdiagnosen diskutiert.

Einleitung

Die histologische Untersuchung von Hautveränderungen spielt eine Schlüsselrolle in der Diagnostik des kutanen Lupus erythematodes (LE). LE zeigt ein breites Spektrum histopathologischer Kriterien, das vom Stadium der Läsionen abhängt. Allerdings können einige Kriterien in allen Stadien gesehen werden (z. B. Muzinablagerung).

Die verschiedenen klinischen Unterteilungen des LE (mit Ausnahme des Lupus erythematodes tumidus) zeigen große Überlappungen bei ihren histologischen Kriterien; für eine genaue Subklassifizierung ist deshalb eine klinisch-pathologische Korrelation unumgänglich.

Nicht jeder Fall eines LE kann einer Subklassifizierung zugeordnet werden, weil einerseits Übergänge von einem Typ zum anderen und andererseits Zwischenformen vorkommen. Der histologische Befund von Hautläsionen eines systemischen LE (SLE) und kutanen LE (KLE) ist weitgehend identisch.

Klinisch wird die Krankheit in SLE, subakut kutanen Lupus erythematodes (SCLE), diskoiden Lupus erythematodes (DLE), LE profundus, Lupus tumidus und bullösen LE unterteilt (**Tab. 1**). Vom histologischen Standpunkt kann LE nur in frühen – voll entwickelten –, späten LE und in spezifische Manifestationen von LE (**Tab. 2**) eingeteilt werden. Der voll entwickelte DLE zeigt die meisten histologischen Kriterien eines LE and kann als histologische Modelläsion betrachtet werden [1–10].

Abfolge der histopathologischen Veränderungen

Die **frühen** histologischen Veränderungen von Läsionen des LE sind spärliche superfizielle, perivaskuläre, lymphozytäre Infiltrate, neutrophile Granulozyten und manchmal Kernstaub in unmittelbarer Nähe zur Junktionszone. Wenige Einzelzellnekrosen und fokale vakuoläre Degeneration von basalen Zellen können vorkommen. Extrazelluläre Muzinablagerung zwischen Kollagenbündeln der retikulären Dermis ist möglich.

Voll entwickelte Läsionen sind durch mäßig dichte bis dichte perivaskuläre und periadnexielle lymphozytäre Infiltrate in der papillären und retikulären Dermis sowie durch reichliche Muzinablagerung in der retikulären Dermis gekennzeichnet. Man findet eine fokale oder kontinuierliche Verdünnung der Epidermis, unscharf begrenzte („verwaschene") Basalmembranzone mit vakuolärer Degeneration der basalen Zellen, Einzelzellnekrosen und eine deutlich verdickte Basalmembran. Zusätzlich können eine kompakte Orthokeratose, follikuläre Hornpfröpfe und Pigmentinkontinenz in der oberen Dermis gesehen werden.

In **späten** Läsionen flaut das entzündliche Zellinfiltrat ab. Es kommt zur epidermalen Atrophie mit Verlust der Reteleisten, vakuolären Degeneration der basalen Zellen und deutlichen Verdickung der Basalmembran. Häufig wird eine reichliche Muzinablagerung in der retikulären Dermis beobachtet [6–8].

Dieses Dokument wurde zum persönlichen Gebrauch heruntergeladen. Vervielfältigung nur mit Zustimmung des Verlages.

Tab. 1 Klinische Klassifikation des LE.

SLE
SCLE
DLE
LE profundus
LE tumidus
Bullöser LE

Tab. 2 Histopathologische Klassifikation des LE.

früh
voll entwickelt
spät
spezifische Manifestationen (z. B. LE profundus)

Histopathologische Kennzeichen des voll entwickelten diskoiden LE (DLE)

Beim DLE sind Epidermis, obere und tiefe Dermis sowie die Haarfollikel betroffen (**Abb. 1**). Histologisch findet man dichte perivaskuläre und periadnexielle lymphozytäre Infiltrate in der oberen und tiefen Dermis mit einer Interface-Dermatitis im Bereich der Epidermis und Haarfollikel (**Abb. 3**). Die Epidermis zeigt eine Vakuolisation und Apoptose der basalen Zellen, deutliche Hyperkeratose (Ortho-, Parakeratose, korngeflechtartig), variable epidermale Hyperplasie and fokale Atrophie. Ausgeprägte epidermale Hyperplasie kann ein *Plattenepithelkarzinom* vortäuschen [11]. Oft ist die dermo-epidermale und follikuläre Basalmembranzone und manchmal sind auch die Kapillarwände verdickt. Diese Veränderungen sind besonders deutlich in der Periodic acid-Schiff-Färbung (PAS) erkennbar. Die Haarfollikel können ähnliche Schäden an den Keratinozyten und Hornpfröpfe aufweisen. Reichliche extrazelluläre Muzinablagerung zwischen den Kollagenfasern der retikulären Dermis ist häufig vorhanden. Pigmentinkontinez in der oberen Dermis kann gefunden werden. Manchmal kann eine Unterscheidung von einem *Arzneimittelexanthem* oder einer *Insektenstichreaktion* schwierig sein, hier ist die Präsenz von dermalem Muzin ein hilfreiches Unterscheidungskriterium [6–14].

Wenn eine Interface-Dermatitis maximal ausgeprägt ist, muss man an ein **Rowell-Syndrom** denken. Dieses Syndrom wurde erstmals 1963 von Rowell beschrieben und kann sowohl beim DLE als auch SLE auftreten. Es wird durch LE-Läsionen, welche klinisch und histologisch Erythema multiforme imitieren, charakterisiert und ist mit antinukleären anti-La (SS-B)/anti-Ro (SS-A)-Antikörpern und positivem Rheumafaktor assoziiert [15–20].

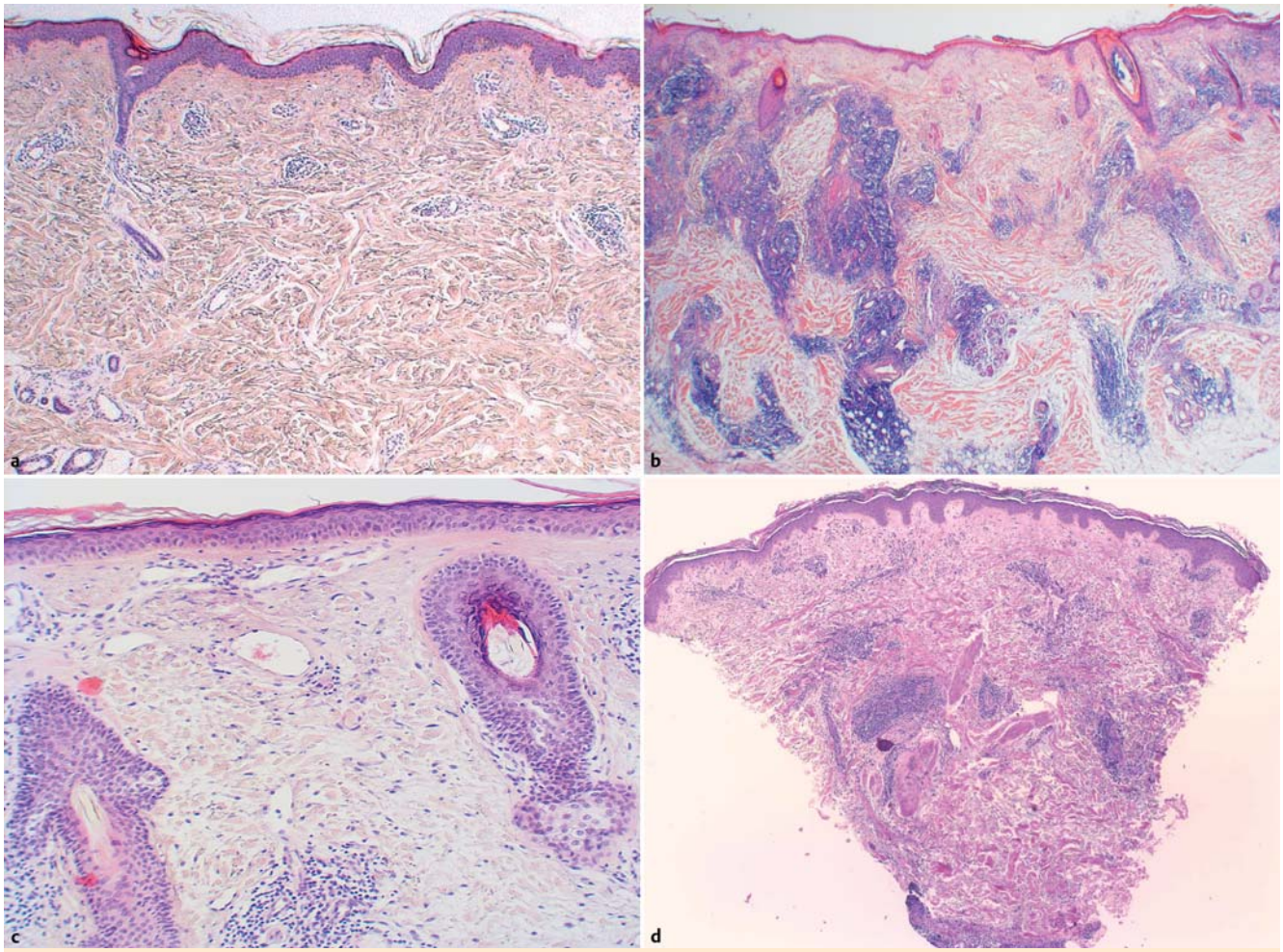

Abb. 1 ACLE (**a**), CDLE (**b**), später DLE mit epidermaler Atrophie, Verlust der Reteleisten und Teleangiektasien (**c**), LE tumidus (**d**).

Dieses Dokument wurde zum persönlichen Gebrauch heruntergeladen. Vervielfältigung nur mit Zustimmung des Verlages.

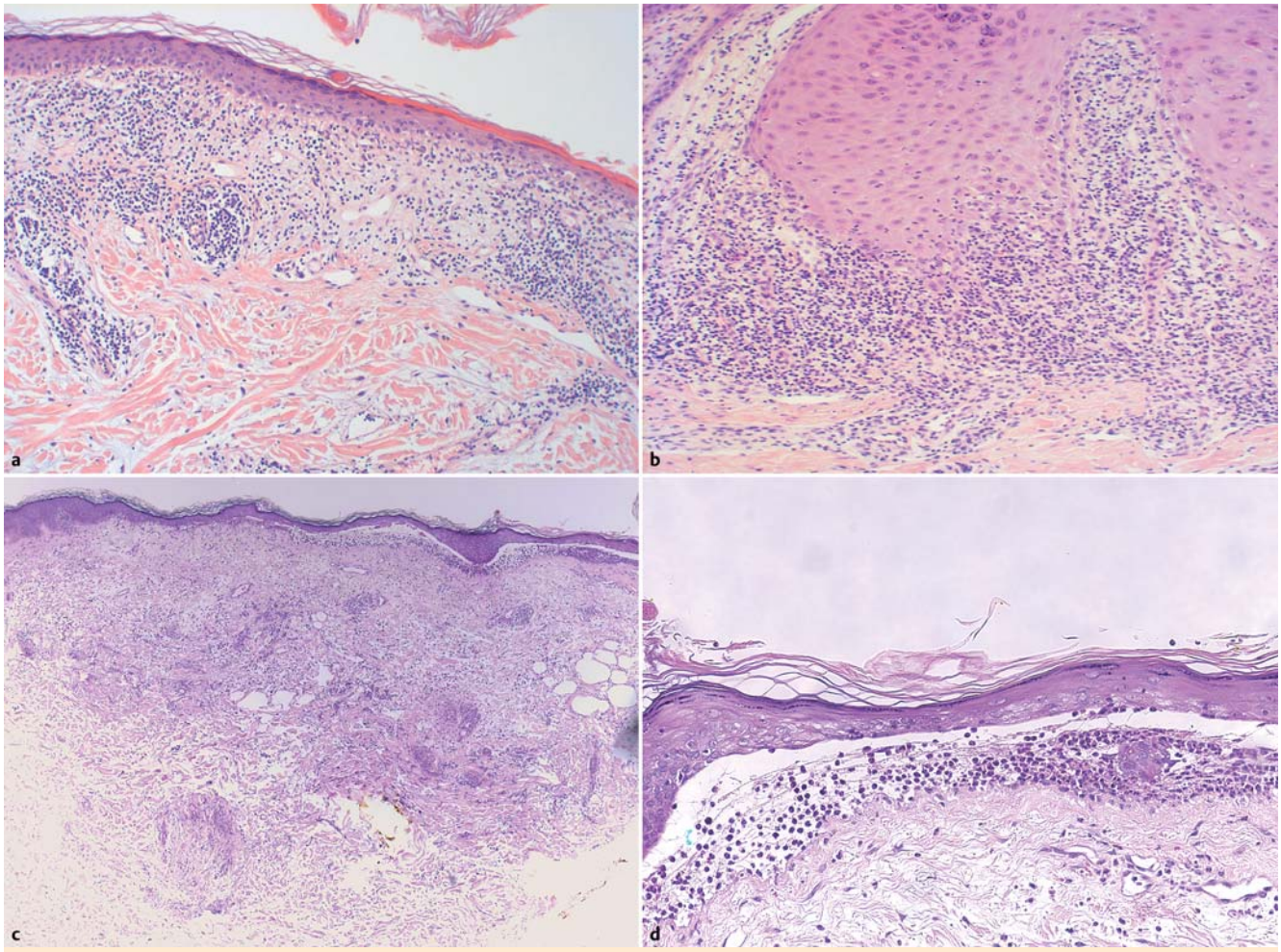

Abb. 2 Lichenoider LE (**a**), hypertropher LE (**b**), bullöser LE mit lineärer Anordnung der Leukozyten an der dermo-epidermalen Junktionszone (**c**, **d**).

Stadien und Varianten

▼

Akut kutaner Lupus erythematodes (ACLE)

Beim ACLE sind die histologischen Veränderungen unspezifisch. Markante Zeichen findet man in länger persistierenden Läsionen. Diese inkludieren Einzelzellnekrosen, Ödem in der oberen Dermis, mildes superfizielles (obere Hälfte der Dermis), perivaskuläres, lymphohistiozytäres Infiltrat mit Leukozyten, manchmal Kernstaub und dilatierten Gefäßen mit Erythrozytenextravasaten (▶ **Abb. 1**). Muzinablagerung kann in der retikulären Dermis gefunden werden. Identische histologische Veränderungen treten auch beim **Schmetterlingserythem des SLE**, in **frühen Läsionen des neonatalen LE** und bei der **Dermatomyositis** auf [6, 7, 8, 13].

Bullöser Lupus erythematodes

Hautbiopsien zeigen eine „Karikatur" des ACLE mit subepidermaler Spaltbildung, lineärer Anordnung der Leukozyten an der dermo-epidermalen Junktionszone, superfizielle, perivaskuläre, lymphozytäre Infiltrate und Muzinablagerung (▶ **Abb. 2**). In länger bestehenden Läsionen kann in der tiefen Dermis ein gemischtes Zellinfiltrat bestehend aus Lymphozyten und neutrophilen Granulozyten gefunden werden. Der histologische Befund kann eine *Dermatitis herpetiformis Duhring* und eine *Lineare IgA-Dermatose* vortäuschen. Kriterien zur Differenzierung sind Kernstaub von neutrophilen Granulozyten in der oberen Dermis, reichliche Muzinablagerung in der retikulären Dermis und Fehlen von eosinophilen Granulozyten beim bullösen LE [6, 21, 22].

Subakut kutaner Lupus erythematodes (SCLE)

Beim SCLE finden sich beträchtliche histologische Überlappungen mit dem DLE. Die Epidermis zeigt häufig Einzelzellnekrosen und eine epidermale Atrophie. In der Dermis finden sich eine milde (im Vergleich zum DLE), meist superfizielle, perivaskuläre, lymphozytäre Infiltrate mit Interface-Dermatitis. Hyperkeratose, Basalmembranverdickung und Pigmentinkontinenz sind weniger ausgeprägt als beim DLE. Haarfollikel sind üblicherweise nicht betroffen oder zeigen leichte Hornpfröpfe. Identische histologische Veränderungen können in **voll entwickeltem neonatalen LE** beobachtet werden [6 – 8, 12 – 14].

Lupus erythematodes tumidus

Beim LE tumidus findet man keine oder nur spärliche epidermale Veränderungen (▶ **Abb. 1**). Kuhn et al. [23] berichteten, dass auch eine leichte Involvierung der Epidermis oder der Junktionszone einen LE tumidus ausschließen sollte. Jedoch können laut anderen Autoren minimale epidermale oder junktionale Veränderungen, z. B. fokale dermo-epidermale Interface-Dermatitis mit vakuolärer Degeneration, auftreten [24, 25, 26], welche auch mit unserer Erfahrung korrelieren. Hauptkriterien sind ausgeprägte lymphozytäre, perivaskuläre, dermale Infiltrate (oft ausgeprägt in der tiefen Dermis) und reichliche Muzinablagerung in der ge-

Dieses Dokument wurde zum persönlichen Gebrauch heruntergeladen. Vervielfältigung nur mit Zustimmung des Verlages.

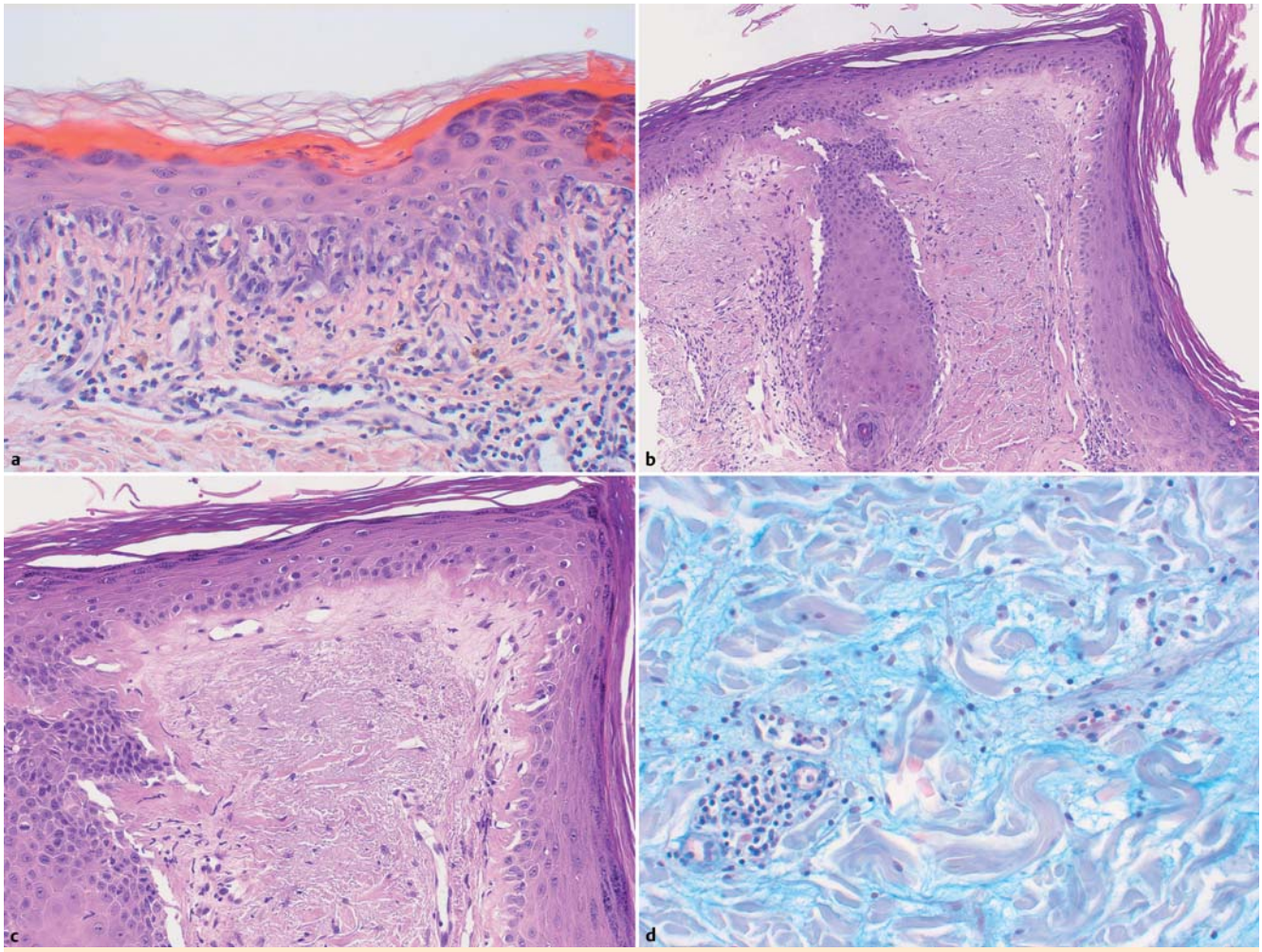

Abb. 3 Interface-Dermatitis mit Vakuolisierung der basalen Zellen (**a**), Verdickung der Basalmembran der Epidermis (**b**) und des Follikels (**c**), reichliche Muzinablagerung in der retikulären Dermis in der Alzian-Blau-Färbung (**d**).

samten Dermis. Eine wichtige histologische Differenzialdiagnose ist die *Polymorphe Lichtdermatose (PLD)*, welche ein deutliches Ödem in der papillären Dermis aufweist, gelegentlich Bläschen bildet und keine Muzinablagerung zeigt [6–8, 23–26].

Chilblain Lupus erythematodes

Die Biopsien zeigen histologisch eine Interface-Dermatitis, superfizielle und tiefe perivaskuläre, lymphozytäre Infiltrate mit periekkriner Betonung. Die epidermalen Veränderungen inkludieren Orthohyperkeratose, nekrotische Keratinozyten und variable Atrophie [27, 28].

Verrukös (hypertropher) Lupus erythematodes

Epidermale Zeichen inkludieren pseudoepitheliomatöse Hyperplasie mit ausgeprägter Hyperkeratose, vakuoläre Degeneration der basalen Zellen, meist viele dyskeratotische Keratinozyten und eine verdickte Basalmembran. Die Dermis weist ausgeprägte perivaskuläre und perifollikuläre superfizielle und tiefe lymphozytäre Infiltrate mit Interface-Dermatitis und Muzinablagerung auf (**Abb. 2**). Manchmal zeigt die Epidermis einen schüsselförmigen, horngefüllten Krater mit umgebender akanthotischer Epidermis und verlängerten Reteleisten, sodass ein *Keratoakanthom* simuliert wird [7, 29, 30].

Später diskoider Lupus erythematodes (DLE)

Bei lang bestehenden Läsionen flaut das entzündliche Zellinfiltrat ab. Man findet eine epidermale Atrophie mit Verlust der Reteleisten, vakuoläre Degeneration der basalen Zellen, milde Interface-Dermatitis und dermale Fibrosklerose. Die Basalmembran ist verdickt und manchmal gewunden. Diese Veränderungen können auch an der dermal-follikuären Junktionszone gesehen werden. Sukzessive Atrophie bis komplettes Verschwinden der Haarfollikel sind Langzeitfolgen des entzündlichen Infiltrats, welche zur Alopezie bei Hautläsionen von der behaarten Kopfhaut führen können. Teleangiektasien and Pigmentinkontinenz werden in der oberen Dermis gesehen. In der retikulären Dermis ist üblicherweise reichliche Muzinablagerung vorhanden (**Abb. 1**, **Abb. 3**) [6–8, 12–14].

Lichenoider Lupus erythematodes

Die lichenoide Ausprägung des DLE ist der sogenannte lichenoide LE, der einen *Lichen ruber* simuliert (**Abb. 2**). Im Gegensatz zum lichenoiden LE weist der Lichen ruber keine verdickte Basalmembran, keine verdünnte Epidermis, keine tiefen lymphozytären Infiltrate oder Muzinablagerung in der retikulären Dermis auf und zeigt eine keilförmige Hypergranulose [6, 31].

Dieses Dokument wurde zum persönlichen Gebrauch heruntergeladen. Vervielfältigung nur mit Zustimmung des Verlages.

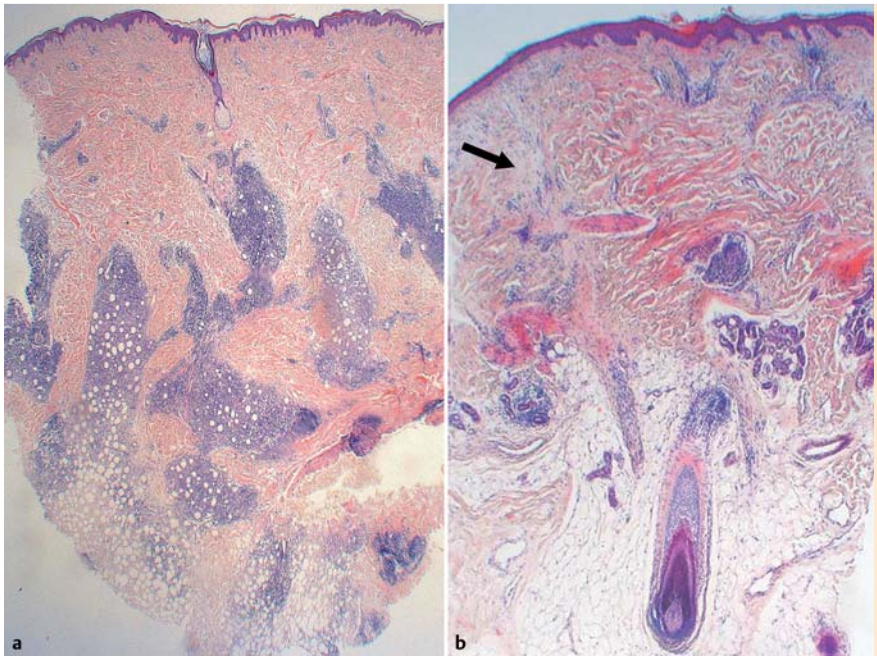

Abb. 4 LE profundus (**a**), vernarbende Alopezie mit follikulärer Atrophie (**b**, siehe Pfeil).

Lupus erythematodes profundus

Die Hauptveränderungen des LE profundus treten in der Subkutis auf. Die charakteristischen epidermalen und dermalen Zeichen des LE können vorhanden sein aber auch fehlen. Deren Fehlen macht die Diagnose schwierig. Die Biopsien zeigen perivaskuläre, dichte, lymphozytendominierte Infiltrate in der tiefen Dermis und eine vorwiegend lobuläre Pannikulitis, bestehend aus hauptsächlich Lymphozyten mit geringer Beimengung von Plasmazellen, Makrophagen und manchmal lymphozytärem Kernstaub. Gelegentlich finden sich Lymphfollikel mit Keimzentren. Muzinablagerung wird in der retikuären Dermis und manchmal im subkutanen Bindegewebe beobachtet. Fettgewebsnekrosen (z. B. in der Form von Schaumzellen oder „Mikrozysten") und fibrinoide degenerative Veränderungen sind oft Resultate der ausgeprägten Fibrosklerose. In späten Stadien kommt es zur Hyalinisation der Adipozyten (Mumifikation der Adipozyten) and zur Kalzifikation (**Abb. 4**) [6, 7, 8, 13, 32].

Fazit

- LE zeigt ein breites Spektrum histopathologischer Kriterien, das vom Stadium der Läsionen abhängt.
- Eine genaue Subtypisierung ist durch alleinige histologische Untersuchung nicht möglich, sodass eine klinisch-pathologische Korrelation unumgänglich ist.
- Die histologischen Veränderungen von Hautläsionen eines systemischen LE und kutanen LE sind weitgehend identisch.

Interessenkonflikt

Der Autor gibt an, dass kein Interessenkonflikt besteht.

Abstract

Histopathology of Cutaneous Lupus erythematosus

Histologic examination of lesions plays a key role in the diagnostics of cutaneous lupus erythematosus (LE). LE has a broad spectrum of histopathological signs, which are related to the stages of the lesions. Main subtypes of LE are reported and the most considerable histopathologic differential diagnoses are discussed.

Literatur

1 *Sontheimer RD, Thomas JR, Gilliam JN.* Subacute cutaneous lupus erythematosus: a cutaneous marker for distinct lupus erythematosus subset. Arch Dermatol 1979; 115: 1409
2 *Gilliam JN, Sontheimer RD.* Distinctive cutaneous subsets in the spectrum of lupus erythematosus. J Am Acad Dermatol 1981; 4: 471
3 *Tan EM, Cohen AS, Fries JF* et al. The 1982 revised criteria for the classification of systemic lupus erythematosus. Arthritis Rheum 1982; 25: 1271
4 *Rothfield N, Sontheimer RD, Bernstein M.* Lupus erythematosus: systemic and cutaneous manifestations. Clin Dermatol 2006; 24: 348–362
5 *Watanabe T, Tsuchida T.* Classification of lupus erythematosus based upon cutaneous manifestations. Dermatological, systemic and laboratory findings in 191 patients. Dermatology 1995; 190: 277
6 *Ackerman AB, Chongchitnant N, Sanchez J* et al. Histologic Diagnosis of Inflammatory Skin Diseases. An Algorithmic Method Based on Pattern Analysis. 2nd ed., chapter 7. Baltimore: Williams & Wilkins; 1997
7 *Elder D, Elenitsas R, Jaworsky C, Johnson B.* Lever's Histopathology of the Skin. 8ht ed., chapter 10. Philadelphia: Lippincott-Raven; 1997
8 *McKee PH.* Pathology of the skin with clinical correlations. Chapter 11. London: Lippincott-Gower; 1989
9 *Bolognia JL, Jorizzo JL, Rapini RP* et al. Dermatology. Volume 1, chapter 43. London: Mosby; 2003
10 *Freedberg IM, Fitzpatrick TB.* Fitzpatrick's Dermatology in General Medicine. 6th ed., Vol. 2, chapter 171. McGraw-Hill: New York; 2003
11 *Zedek DC, Smith ET Jr, Hitchcock MG* et al. Cutaneous lupus erythematosus simulating squamous neoplasia: the clinicopathologic conundrum and histopathologic pitfalls. J Am Acad Dermatol 2007; 56: 1013–1020

Dieses Dokument wurde zum persönlichen Gebrauch heruntergeladen. Vervielfältigung nur mit Zustimmung des Verlages.

12 *Bangert JL*, *Freeman RG*, *Sontheimer RD* et al. Subacute cutaneous lupus erythematosus and discoid lupus erythematosus: comparative histological findings. Arch Dermatol 1984; 120: 332
13 *Crowson AN*, *Magro C*. The cutaneous pathology of lupus erythematosus: a review. J Cutan Pathol 2001; 28: 1 – 23
14 *Jerdan MS*, *Hood AF*, *Moore GW* et al. Histopathologic comparison of the subsets of lupus erythematosus. Arch Dermatol 1990; 126: 52
15 *Rowell NR*, *Swanson-Beck J*, *Anderson JR*. Lupus erythematosus and erythema multiforme-like lesions. Arch Dermatol 1963; 88: 176 – 180
16 *Shadid NH*, *Thissen CA*, *van Marion AM* et al. Lupus erythematosus associated with erythema multiforme: Rowell's syndrome. Int J Dermatol 2007; 46 (Suppl. 03): 30 – 32
17 *Lawrence CM*, *Marshall TL*, *Byrne JPH*. Lupus erythematosus associated with erythema multiforme-like lesions in identical twins. Br J Dermatol 1982; 107: 349 – 356
18 *Fitzgerald EA*, *Purcell SM*, *Kantor GR* et al. Rowell's syndrome: report of a case. Journal of the American Academy of Dermatology 1996; 35: 801 – 803
19 *Fiallo P*, *Tagliapietra AG*, *Santoro G* et al. Rowell's syndrome. International Journal of Dermatology 1995; 34: 635 – 636
20 *Parodi A*, *Drago EF*, *Varaldo G* et al. Rowell's syndrome. Report of a case. Journal of the American Academy of Dermatology 1989; 21: 374 – 377
21 *Gammon WR*, *Briggaman RA*. Bullous SLE: a phenotypically distinctive but immunologically heterogeneous bullous disorder. J Invest Dermatol 1993; 100: 28S – 34S
22 *Yell JA*, *Allen J*, *Wojnarowska F* et al. Bullous systemic lupus erythematosus: revised criteria for diagnosis. Br J Dermatol 1995; 132: 921
23 *Kuhn A*, *Sonntag M*, *Ruzicka T* et al. Histopathologic findings in lupus erythematosus tumidus: review of 80 patients. J Am Acad Dermatol 2003; 48: 901 – 908
24 *Alexiades-Armenakas MR*, *Baldassano M*, *Bince B* et al. Tumid lupus erythematosus: criteria for classification with immunohistochemical analysis. Arthritis Rheum 2003; 49: 494 – 500
25 *Vieira V*, *Del Pozo J*, *Yebra-Pimentel MT* et al. Lupus erythematosus tumidus: a series of 26 cases. Int J Dermatol 2006; 45: 512 – 17
26 *Rémy-Leroux V*, *Léonard F*, *Lambert D* et al. Comparison of histopathologic-clinical characteristics of Jessner's lymphocytic infiltration of the skin and lupus erythematosus tumidus: Multicenter study of 46 cases. J Am Acad Dermatol 2008; 58: 217 – 23
27 *Millard LG*, *Rowell NR*. Chilblain lupus erythematosus Hutchinson. Br J Dermatol 1978; 98: 497 – 506
28 *Cribier B*, *Djeridi N*, *Peltre B* et al. A histologic and immunohistochemical study of chilblains. J Am Acad Dermatol 2001; 45: 924 – 929
29 *Daldon PE*, *Macedo de Souza E*, *Cintra ML*. Hypertrophic lupus erythematosus: a clinicopathological study of 14 cases. J Cutan Pathol 2003; 30: 443 – 448
30 *Uitto J*, *Santa-Cruz DJ*, *Eisen AZ* et al. Verrucous lesion in patients with discoid lupus erythematosus. Clinical, histopathological and immunofluorescence studies. Br J Dermatol 1978; 98: 507 – 520
31 *Oliver GF*, *Winkelmann RK*, *Muller SA*. Lichenoid dermatitis: a clinicopathologic and immunopathologic review of sixty-two cases. J Am Acad Dermatol 1989; 21: 284 – 292
32 *Peters MS*, *Su WP*. Lupus erythematosus panniculitis. Med Clin North Am 1989; 73: 1113 – 1126

Dieses Dokument wurde zum persönlichen Gebrauch heruntergeladen. Vervielfältigung nur mit Zustimmung des Verlages.