

Proximale Humerusfrakturen

■ Martin Jaeger, Elia Langenmair, Dirk Maier, Kaywan Izadpanah, Norbert Südkamp

Zusammenfassung

Proximale Humerusfrakturen sind häufig und werden insbesondere bei älteren Frauen mit osteoporotischer Knochenstruktur beobachtet. Eine gründliche Diagnostik und exakte Frakturklassifikation erlaubt ein individuell auf den Patienten zugeschnittenes Behandlungskonzept. Das Gros der proximalen Humerusfrakturen wird weiterhin erfolgreich konservativ therapiert. Die operative Frakturversorgung ist anspruchsvoll. In Abhängigkeit von Frakturmuster, Knochenqualität, Patientenalter und Komorbidität kommen verschiedene Osteosynthesematerialien zum Einsatz. Diese umfassen K-Drähte, Marknägel und winkelstabile Plattensysteme. Fadenzuggurtungen der Rotatorenmanschette verbessern den Behandlungserfolg. Anatomische und inverse Frakturprothesen ergänzen moderne Therapieoptionen.

Proximal Humeral Fractures

Proximal humeral fractures occur frequently and are seen, in particular, in elderly women with osteoporotic bone structures. A comprehensive diagnostic work-up and exact classification of the fracture allow the treatment concept to be individually adapted to the patient. Most proximal humeral fractures are still treated with success by conservative methods. Surgical management of these fractures is a demanding challenge. Depending on the fracture pattern, bone quality, patient's age and comorbidities, various operative technique are available. These include K wires, medullary nails and angular-stable plate systems. Tension band fixation of the rotator cuff improves the therapeutic success. Anatomic and reverse fracture prostheses complement the current therapeutic options.

Durch den Zug der ansetzenden Rotatorenmanschette kommt es zu typischen Dislokationen der Tubercula sowie des Kopffragments.

Klassifikation

Gängige Klassifikationen der proximalen Humerusfraktur sind:

- Codman-Klassifikation
- Neer-Klassifikation
- AO/ASIF-Klassifikation
- LEGO-Codman-Klassifikation nach Hertel

Bis heute gibt es keine einheitliche Klassifikation proximaler Humerusfrakturen. Ein Klassifikationssystem sollte intuitiv und verständlich sein sowie eine klinische Relevanz implizieren. Je komplexer die Frakturklassifikation, desto geringer ist häufig ihre Inter- und Intraobserver-Reliabilität [4]. Die 4 bereits genannten Klassifikationssysteme beziehen sich jeweils auf die 4 Hauptfragmente: Kopffragment, Tuberculum majus, Tuberculum minus und Humerusschaft. Vor 75 Jahren führte Codman eine rein deskriptive Frakturklassifikation ein. Diese bezieht sich auf die Stellung der 4 Hauptfragmente untereinander, wobei ihre Dislokation durch eine Verschiebung von mehr als 1 cm und/oder einem Winkel $>45^\circ$ charakterisiert ist. Die Neer-Klassifikation beschreibt ebenfalls die o.g. Hauptsegmente, berücksichtigt jedoch darüber hinaus die durch den Zug der Rotatorenmanschette ausgelöste Dislokationsrichtung der Segmente sowie Head-Split-Frakturen, anteriore und posteriore Luxationsfrakturen. Die AO/ASIF-Klassifikation ist weltweit anerkannt. Proximale Humerusfrakturen werden hier durch den Nummerncode 11 definiert. Der darauf folgende Buchstabe beschreibt extraartikuläre, unifokale = A-, extraartikuläre, bifokale = B- und intraartikuläre = C-Frakturen. Mit zunehmender Komplexität der Fraktur steigt die Zahlen-Nummern-Kombination.

Epidemiologie

Frakturen des proximalen Humerus sind häufig.

Nach hüft- und handgelenksnahen Frakturen stellen proximale Humerusfrakturen die dritthäufigsten Frakturen des älteren Menschen dar [1].

Die Inzidenz beträgt in Europa alters- und geschlechtsabhängig ca. 63/105 000 bis 342/100 000. Die Inzidenz korreliert hierbei eindeutig mit dem Vorliegen einer osteopenen Knochenstruktur. Die höchste Inzidenz mit 1150/100 000 besteht bei Frauen über 80 Jahren [2]. Nach Berechnungen von Palvanen et al. muss

von einer Verdreifachung der Inzidenz innerhalb der nächsten 30 Jahre ausgegangen werden [3].

Ätiologie

Proximale Humerusfrakturen treten isoliert oder in Kombination mit weiteren Verletzungen auf.

Pathogenetisch werden Hochenergie- von Niedrigenergetraumen unterschieden.

Hochenergieverletzungen sind häufig mit Polytraumen assoziiert und resultieren in komplexen knöchernen Verletzungen verbunden mit schweren Weichteilverletzungen. Niedrigenergieverletzungen entstehen bei Stürzen aus dem Stand heraus mit ab- oder adduziertem Arm. Dabei entscheidet die Stellung des Armes maßgeblich über das Frakturmuster.

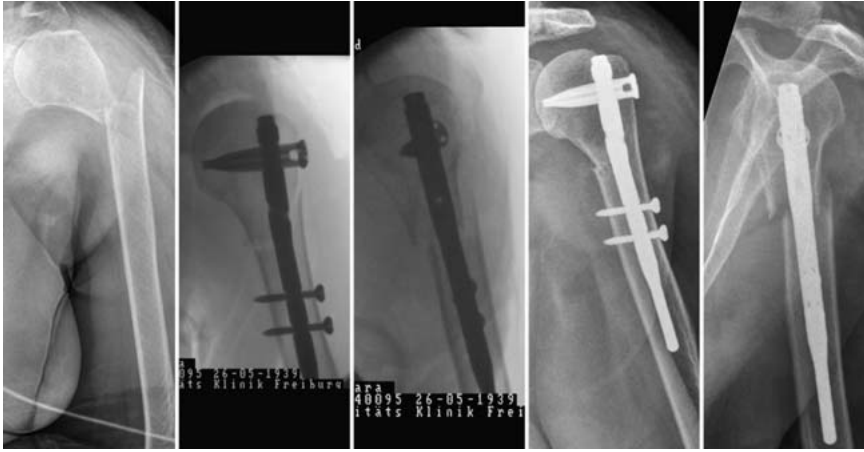


Abb. 1 Varisch dislozierte subkapitale Humerusfraktur eines 68-jährigen Patienten bei Z. n. Verkehrsunfall. Versorgung mittels proximalen Humerusnagels (Synthes®).

Die LEGO-Codman-Klassifikation nach Hertel beschreibt ein ausgesprochen umfassendes und klinisch ausgerichtetes Klassifikationssystem. Es ist binär aufgebaut und definiert [5].

- 5 grundlegende Fragen bez. der Hauptfrakturlinien sowie
- 7 zusätzliche, die Fraktur weiter definierende Fragen:
 - Wie lang ist die posteromediale, metaphysäre Extension?
 - Wie groß ist die Dislokation des Humerusschafts in Relation zum Humeruskopf?
 - Wie groß ist die Dislokation der Tuberkel in Relation zum Humeruskopf?
 - Wie groß und in welche Richtung ist die Fehlstellung des Humeruskopfs gerichtet?
 - Liegt eine glenohumerale Dislokation vor?
 - Liegt eine Humeruskopfmpressionsfraktur vor?
 - Liegt eine Head-Split-Fraktur vor?

Eine aktuelle Studie von Majed et al. analysiert die Reproduzierbarkeiten verschiedener Klassifikationssysteme. Sie konnten zeigen, dass insgesamt eine lediglich geringe bis mäßige Interobserver-Reliabilität vorliegt, wobei die LEGO-Codman-Klassifikation im Einzelvergleich die besten Werte erzielen konnte [6].

Diagnostischer Algorithmus

Die Basisdiagnostik sollte aus einer nativradiologischen Bildgebung in mindestens 2 Ebenen (True a.-p. und Outlet View) bestehen. Empfehlenswert ist die Hinzuziehung einer 3., axialen Ebene.

Diese ist aufgrund der schmerzhaften 90°-Abduktion des Armes teilweise nicht durchführbar. In diesen Fällen ist die Projektion nach Valpeau vorzuziehen. Die Komplettierung der radiologischen Diagnostik mittels Computertomografie bietet wichtige Zusatzinformationen und gewährleistet ein ergänzendes Frakturverständnis. Grundsätzlich sollten folgende Punkte beachtet werden:

- exaktes Frakturmuster, Position des Kopffragments und der Tuberkel
- Vorliegen eines Head-Splits
- Vorliegen von Trümmerzonen
- Knochenqualität
- Zeichen für das Vorliegen einer Humeruskopfschämie
- Vorliegen von Begleitverletzungen (z.B. Glenoid-, Korakoid- oder Akromionfrakturen)

Trotz verfügbarer schnittbildgebender Verfahren nimmt das konventionelle Röntgenbild weiterhin eine zentrale Bedeutung ein. Ultraschall- und MRT-Diagnostik sind für gewöhnlich nicht notwendig, können jedoch bei entsprechenden Begleitverletzungen relevant sein. Um insbesondere bei glenohumeralen Luxationen eine potenzielle Affektion des N. axillaris sowie des Plexus brachialis zu detektieren, ist eine sorgfältige neurologische und ggf. auch angiologische Evaluation notwendig.

Humeruskopfschämie-Risiko

Anhand der nativradiologischen Bildgebung lässt sich bereits das Risiko einer Ischämie des Humeruskopfs abschätzen. Frakturen im Bereich des anatomischen Halses, eine kurze metaphysäre posteromediale Extension des Humeruskopfs unter 8 mm und Rupturen des medialen

Periostschlauchs (mediales Scharnier) sind wichtige Prädiktoren. Eine Ischämie des Humeruskopfs kann bei Vorliegen aller 3 Faktoren mit 97%iger Genauigkeit vorausgesagt werden [7]. Jedoch mündet nicht jede Humeruskopfschämie in eine kollabierte Humeruskopfnekrose [8]. Darüber hinaus wird nach Gerber auch nicht jede posttraumatische avaskuläre Humeruskopfnekrose symptomatisch. Oft kann diese über viele Jahre hinweg ohne endoprothetische Versorgung gut toleriert werden. Sollte eine spätere endoprothetische Versorgung notwendig werden, bietet unter diesen Bedingungen ein humeraler Oberflächenersatz gute Ergebnisse. Dieses korreliert eng mit der Einheilungsposition der Tubercula.

Eine anatomisch korrekte Stellung der Tuberkelfragmente ist für ein gutes Operationsergebnis von zentraler Bedeutung [9, 10].

Therapie

Konservative Therapie

Indikation

Die Mehrzahl proximaler Humerusfrakturen kann konservativ therapiert werden. Ausnahmen bilden seltene offene Frakturen sowie verhakte Luxationsfrakturen. Darüber hinaus werden stark dislozierte Frakturen vorzugsweise einer operativen Therapie zugeführt.

Rehabilitation

Die betroffene Schulter wird zur Schmerztherapie gewöhnlich in einem Gilchrist-Verband für 2 bis 3 Wochen immobilisiert. In den darauf folgenden 3 Wochen erfolgen eine passive Mobilisation, Pendelübungen sowie eine physiotherapeutisch assistierte Beübung der Schulter. Für gewöhnlich kann die Schulter nach 6 Wochen aktiv beübt werden.

Ergebnisse

Unter einer konservativen Therapie können oft überraschend gute Ergebnisse erzielt werden.

Die Pseudarthroserate ist hierbei unabhängig vom Frakturtyp sehr gering. Nach Court-Brown liegt die Pseudarthroserate unter konservativer Therapie bei ca. 1,1% [11]. Risikofaktoren sind diesbez. metaphysäre Trümmerzonen sowie eine Dislokation des Humerusschafts gegenüber

dem Humeruskopf von 33–100%. In diesen Fällen zeigt sich eine Pseudarthrose-rate von 8–10%. Unkomplizierte Frakturen vom Typ 11 A2, 11 A3 und 11 B1 nach AO/ASIF zeigen bei konservativem Behandlungsansatz ein gutes klinisches Ergebnis mit durchschnittlichen Constant Scores von 64/100, 65/100 und 72/100 Punkten [12]. Eine von Iyengar et al. publizierte Metaanalyse befasste sich mit den klinischen Ergebnissen von 650 konservativ therapierten proximalen Humerusfrakturen (317 1-Part-, 165 2-Part-, 137 3-Part- und 31 4-Part-Frakturen). Die durchschnittliche Nachuntersuchungsdauer betrug 45 Monate. Es zeigte sich eine Frakturheilung bei 98% aller Frakturen, der Constant Score betrug im Durchschnitt bemerkenswerte 72/100 Punkte. Als Komplikation war am häufigsten eine Varusfehlstellung zu beobachten. Die Gesamtkomplikationsrate lag bei 13% [13].

Zwei prospektive, randomisierte klinische Studien zeigen die Gleichwertigkeit der konservativen Therapie auch von komplexen proximalen Humerusfrakturen (z.B. dislozierte 3- und 4-Part-Frakturen) gegenüber einer operativen Versorgung [14,15]. Die ermittelten Constant Scores zeigten statistisch vergleichbare Werte für die konservativen und operativen Therapieansätze (58/100 Punkte bei konservativer Therapie vs. 61/100 Punkte bei plattenosteosynthetischer Versorgung mittels PHILOS-Platte®). Es fiel jedoch eine statistisch signifikant erhöhte Komplikationsrate der operativ versorgten Kontrollgruppe auf. Diese war mit einer Reoperationsrate von bis zu 30% und deutlich erhöhten Kosten verbunden. Zu ähnlichen Ergebnissen gelangen auch Sanders und Mitarbeiter. In einer Matched-Paired-Studie von 36 proximalen Humerusfrakturen fielen die konservativ therapierten Patienten bei einem durchschnittlichen Patientenalter von 61 Jahren und einem Follow-up von 1 Jahr durch eine signifikant bessere Beweglichkeit und Funktion (82,5/100 versus 71,6/100 im ASES-Score) gegenüber den plattenosteosynthetisch versorgten Patienten auf [16].

Operative Therapie

Grundsätzliches

Ziel der operativen Versorgung ist die Korrektur der traumatisch bedingten Fehlstellung sowie die Erzielung einer Übungsstabilität, um somit zügig eine gute Gelenkfunktion zu erreichen. Das

klinische Ergebnis wird maßgeblich durch die korrekte Einheilung der Tuberkel bestimmt.

Um eine korrekte Reposition der Tuberkel zu ermöglichen, muss das Humeruskopffragment zuvor anatomisch reponiert werden.

Es gilt, dieses mit exakter Inklinaton und Torsion einzustellen [17]. Wird das Humeruskopffragment nicht präzise eingestellt, kann es zu keiner adäquaten Reposition der Tuberkel kommen. Dieses kann die Stabilität deutlich reduzieren und insbesondere bei Varusfrakturen ein sekundäres Abrutschen des Humeruskopfs begünstigen und/oder zu einem Impingement führen [7,17]. Weiterhin ist ein vorsichtiges operatives Vorgehen notwendig, da grobe Repositionsmänoöver bspw. mit Zangen oder Elevatoren v.a. bei osteopener Knochenstruktur zu Schäden der entsprechenden Fragmente führen können. Zur Manipulation und Reposition hat sich der Zug an Haltefäden, mit denen die einzelnen Sehnen der Rotatorenmanschette ange-schlungen sind, bewährt.

Zeitpunkt der Versorgung

Proximale Humerusfrakturen müssen selten umgehend operativ versorgt werden. Falls eine osteosynthetische Versorgung vorgesehen ist, sollte diese innerhalb der ersten 7–10 Tage nach erlittenem Trauma erfolgen. Folgende Kriterien bedingen eine umgehende operative Intervention:

- offene Frakturen
- verhakte, geschlossen nicht reponible glenohumerale Luxationen
- neurovaskuläre BegleitleSIONen

Lagerung

Bei der operativen Versorgung proximaler Humerusfrakturen wird im Wesentlichen zwischen 2 Lagerungstechniken gewählt:

- Beach-Chair-Lagerung
- Rückenlage

Die Beach-Chair-Lagerung ist am weitesten verbreitet und ermöglicht die Anlage des anterioren, anterolateralen und lateralen Zugangs. Die Beach-Chair-Lagerung ist zwingend bei Nagelosteosynthesen notwendig und bewährt sich bei allen prothetischen Operationen. Im Gegensatz zum Beach-Chair bietet die Rückenlagerung mit Auslagerung der betroffenen Schulter auf kleinen Schulterbänk-

chen viele, oft nicht beachtete Vorteile. Bei allen Osteosynthesen muss das Operationsergebnis intraoperativ mit 2 senkrecht zueinander stehenden Ebenen kontrolliert werden. Ist der Patient auf einem Beach-Chair gelagert, wird dazu typischerweise der Arm gedreht. Bei temporär instabilen Situationen kann dadurch eine ungewollte Dislokation der Fragmente provoziert werden. Um diese zu vermeiden, wird daher mitunter nicht selten zu diesem wichtigen Zeitpunkt auf die Durchführung einer 2. Ebene verzichtet. Im Gegensatz dazu kann in Rückenlage bei abduzierten Arm ohne Rotation desselben nur durch Drehen des C-Bogens problemlos eine 2. axiale Projektion erzielt werden. Darüber hinaus wirken die Schulterbänkchen der natürlichen durch die Gravitation hervorgerufenen posterioren Dislokation des Humerusschafts gegenüber dem Kopffragment entgegen. Dieses ist wiederum insbesondere bei hoch instabilen Frakturformen hilfreich. Weitere Vorteile sind der für die Rückenlagerung deutlich geringere Zeitaufwand zum Lagern sowie das verminderte Risiko lagerungsbedingter Nervenschäden. Es ist auch möglich, falls notwendig in Rückenlage einen Verfahrenswechsel zu einer Frakturprothese vorzunehmen, ohne intraoperativ auf eine Beach-Chair-Lagerung umzusteigen. Hierzu werden die Schulterbänkchen entfernt und der Patient leicht schräg weiter nach außen gelagert, sodass die Schulter frei liegt und retrovertiert und adduziert werden kann.

K-Draht-Osteosynthese

Indikation

Bestimmte proximale Humerusfrakturen können mit einer K-Draht-Osteosynthese erfolgreich behandelt werden. Dabei handelt es sich v.a. um 2-Part-Frakturen sowie valgisch gering dislozierte Humeruskopf-3- und 4-Part-Frakturen.

Da es sich bei der K-Draht-Osteosynthese um ein semirigides Verfahren handelt, eignet es sich gut bei osteoporotischen Knochenverhältnissen.

Zum einen wird eine reduzierte Kräfteinleitung am Knochen-Impantat-Interface beobachtet. Zum anderen ermöglicht sie eine kontrollierte Impaktion des Humeruskopfs [18]. Eine additive Winkelstabilität, so z.B. in Form eines Resch-Blockes, hat sich bewährt.

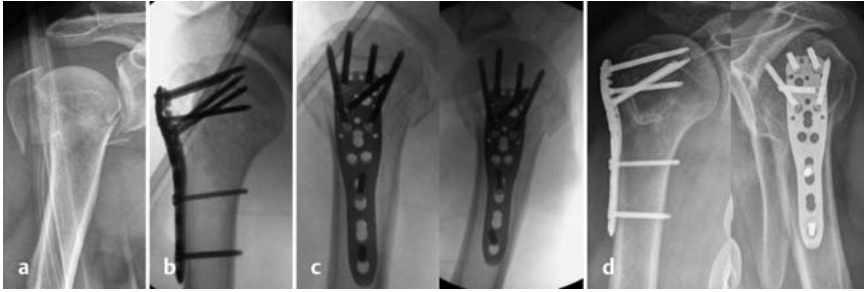

Abb. 2 Valgisch dislozierte 4-Part-Humeruskopffraktur eines 72-jährigen Patienten und konsekutive plattenosteosynthetische Versorgung mittels Philos®-Platte. **a** zeigt die präoperative Situation, **b** das intraoperative Ergebnis, **c** das Ergebnis am 2. postoperativen Tag und **d** das Ergebnis 1 Jahr nach erfolgter Versorgung.

Eine weitere Indikationsgruppe bilden kindliche proximale Humerusfrakturen.

Positionierung

Gängig sind die Rückenlage und Beach-Chair-Position.

Zugang

Je nach Geschick und Erfahrung des Operateurs ist eine geschlossene Reposition möglich. Diese wird bei allen K-Draht-Osteosynthesen primär angestrebt. Gelingt es nicht, geschlossen eine ausreichende Reposition zu erzielen, erfolgt eine offene Reposition über einen anterioren oder anterolateralen Zugang.

Implantatspezifische Risiken

- Häufig sind Perforationen des Humeruskopfs infolge der beschriebenen kontrollierten Sinterung. Diese können eine frühzeitige Metallentfernung notwendig machen.
- Verletzungen des N. axillaris, insbesondere durch Setzen der lateralen K-Drähte.
- Verletzungen der langen Bizepssehne bei von anterior eingebrachten K-Drähten.

Postoperative Rehabilitation

Typischerweise erfolgt eine Immobilisierung mit einem Gilchrist-Verband für die ersten 3 postoperativen Wochen. Hieran schließt sich eine 3-wöchige Phase mit passiven Übungen, insbesondere Pendelübungen, sowie einer physiotherapeutisch assistierten Beübung an. Aktive Bewegungen sind ab der 7. postoperativen Woche freigegeben. Eine postoperative Gelenksteife wird bei geschlossener Reposition und Integrität des subakromialen Raumes nur sehr selten gesehen.

Ergebnisse

Bis heute stehen nur wenige Publikationen mit Ergebnissen nach K-Draht-Osteosynthesen proximaler Humerusfrakturen zur Verfügung [18, 19, 20]. Erfahrene Chirurgen können bei der Versorgung von 3-Part-Humeruskopffrakturen im 24-Monats-Follow-up gute bis sehr gute Ergebnisse erreichen und Constant Scores von durchschnittlich 91% (84–100%) erzielen. 4-Part-Frakturen zeigten im Patientenkollektiv ohne Reoperationsnotwendigkeit einen durchschnittlichen Constant Score von 87% (75–100%) [20, 21].

Proximale Humerusnagelosteosynthese

Indikation

Hauptindikation der proximalen Humerusnagelosteosynthese ist die Versorgung von 2-Part-Frakturen im Bereich des Collum chirurgicum sowie gering dislozierte 3- und 4-Part-Humeruskopffrakturen sowie die Kombinationsverletzung einer proximalen Humerusfraktur und einer Humerusschaftfraktur.

Die Repositions- und Fixierungsmöglichkeiten multifragmentärer 3- und 4-Part-Frakturen sind bei diesem Osteosyntheseverfahren eingeschränkt. Hier sollte sich die Anwendung auf erfahrene Chirurgen beschränken.

Lagerung

- Beach-Chair-Lagerung

Zugang

- anterolateraler Zugang
- lateraler Zugang

Implantatspezifische Risiken

- insuffiziente Reposition infolge eines falsch gewählten Nageleintrittspunkts
- iatrogene Schädigung der langen Bizepssehne
- iatrogene Verletzungen des N. axillaris
- Rotatorenmanschetteninsuffizienz infolge Supraspinatussehnenplitz oder Nagelinsertion im Bereich des Footprints
- intraartikuläre Schrauben-/Bolzenfehlage

Ergebnisse

Diverse Studien können eine biomechanische Überlegenheit der proximalen Humerusnagelosteosynthese gegenüber der Verwendung von Plattenosteosynthesen dokumentieren. Diese Überlegenheit manifestiert sich insbesondere bei osteoporotischer Knochenstruktur, da Humerusnägel sich als intramedulläre Kraftträger superior im harten, subchondralen Knochen verankern lassen.

Von besonderer Bedeutung ist der korrekte Nageleintritt.

Bei geraden Humerusnägeln projiziert sich der richtige Eintrittspunkt in Verlängerung des Humerusschafts und liegt somit im Knorpel-tragenden Areal. Eine Verletzung des Footprint-Areals und somit des Sehnenansatzes der Rotatorenmanschette lässt sich dadurch vermeiden. Zudem liegt der Eintritt des geraden Humerusnagels im Gegensatz zu den leicht gekrümmten Nägeln bei den 3- und 4-Part-Frakturen typischerweise nicht in der Frakturzone, sondern leicht medial davon. Grundsätzlich gilt, dass vor der Nagelimplantation die Fraktur sorgfältig reponiert werden muss. Dieses gilt besonders für varisch dislozierte Frakturen. In diesem Kontext erweisen sich Haltefäden oder eingebrachte K-Drähte als sog. Joysticks zur Manipulation als äußerst hilfreich. Eine aktuelle prospektive multizentrische Studie der AO erbrachte hervorragende klinische Ergebnisse für antegrade proximale Humerusnägel. Zum Zeitpunkt des 1-Jahres-Follow-up betrug der absolute Constant Score 75,3/100 Punkte, der relative Constant Score lag bei 83,8/100 Punkten. Pseudarthrosen zeigten sich nur bei 1% aller Patienten. Komplikationen und schlechte klinische Ergebnisse (Constant Score, DASH-Score) wurden insbesondere bei komplexen Verletzungen wie Typ-C-Frakturen beobachtet [22]. Diese

Ergebnisse wurden in weiteren Publikationen bestätigt [23].

Plattenosteosynthese

Indikation

Plattenosteosynthesen haben das breiteste Indikationsspektrum und gewährleisten selbst bei komplexen Frakturen und osteopener Knochenstruktur eine stabile Versorgung. Aktuell haben sich winkelstabile Plattensysteme durchgesetzt. Weniger komplexe Frakturen können geschlossen reponiert und minimalinvasiv mit einer eingeschobenen Platte (Mipo-Technik) stabilisiert werden. Komplexere Frakturen sollten vorzugsweise offen reponiert werden. Herausforderungen sowohl in puncto Reposition als auch hinsichtlich der Fixation bilden auch heute noch die Head-Split-Frakturen und stark dislozierte Varusfrakturen, insbesondere in Kombination mit einer medialen Trümmerzone in der Kalkarregion. Um eine sekundäre Dislokation der Tuberkel zu vermeiden, wird eine additive Fadenfixation der Rotatorenmanchette an die Platte empfohlen.

Lagerung

- Beach-Chair-Lagerung
- Rückenlage

Zugang

- anteriorer deltoideopektoraler Zugang
- anterolateraler Zugang
- lateraler Zugang
- minimalinvasiver Zugang

Implantatspezifische Risiken

- sekundäre Dislokation, insbesondere bei varisch dislozierten Frakturen
- primäre und sekundäre intraartikuläre Schraubenlage
- Implantatversagen
- Verletzung des N. axillaris, insbesondere beim lateralen Zugang

Ergebnisse

Eine erfolgreiche Frakturheilung kann mit winkelstabilen Plattenosteosynthesen selbst bei osteoporotischer Knochenstruktur erreicht werden. Von entscheidender Bedeutung ist die Einhaltung folgender Faktoren:

- anatomische Reposition
- korrekte Plattenpositionierung am Tuberculum majus mit Ausrichtung entlang der Schaftachse

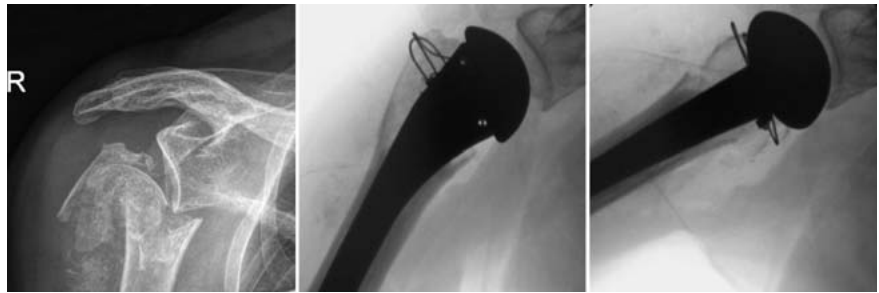


Abb. 3 Hochgradig dislozierte 4-Part-Humeruskopffraktur bei einer 86-jährigen Patientin nach häuslichen Sturz. Es erfolgte die Versorgung mittels anatomischer Frakturprothese (Epoca®).

- korrektes subchondrales Einbringen der Schrauben in den Humerkopf
- Einbringen von sog. Kalkarschrauben bei varisch dislozierten Frakturen
- Fixation der Rotatorenmanchette an die Platte mit Nähten

Eine aktuelle prospektive Multicenterstudie der AO zeigt ein sehr gutes klinisches Gesamtergebnis bei 346 plattenosteosynthetisch versorgten Patienten. Beim 1-Jahres-Follow-up erreichte der ermittelte, relative Constant Score Werte zwischen 85 und 87% [21,24]. Eine Pseudarthrosenentwicklung wurde in 5,8% der Fälle beobachtet. Bemerkenswert ist die hohe Komplikationsrate von bis zu 45%. Die hohe Komplikationsrate wurde in einem systematischen Review von Thanasis et al. bestätigt. Osteonekrosen traten bei 7,9% der Fälle auf, die Rate für ein Durchschneiden der Schrauben lag bei 11,6%, Reoperationen waren bei 13,7% der Patienten notwendig [25]. Eine Komplikationsanalyse zeigte, dass in der Mehrzahl der Fälle vermeidbare Fehler vorlagen. Um diese Fehler zu vermeiden, wird eine konsequente intraoperative Röntgenkontrolle, ggf. auch unter Durchleuchtung empfohlen. Eine von Lanting et al. publizierte Metaanalyse von 66 Studien und 2155 eingeschlossenen Frakturen zeigt, dass die winkelstabile Plattenosteosynthese bei der Versorgung von 3- und 4-Part-Frakturen der proximalen Humerusnagelosteosynthese überlegen ist [23].

Wie bereits erwähnt, neigen varisch dislozierte 4-Part-Humeruskopffrakturen mit medialer Trümmerzone zu Komplikationen, insbesondere zu einem sekundären Varuskollaps. In diesen Fällen muss der proximale Humerus möglichst anatomisch reponiert und dabei der Varus exakt korrigiert werden. Wenn irgend möglich, sollte zusätzlich der Kalkar wieder restauriert werden. Mittler-

weile gilt es als erwiesen, dass eine persistierende Varusfehlstellung von 120° einen signifikanter Risikofaktor für einen sekundären Varuskollaps darstellt, der wiederum mit einem konsekutiven Durchschneiden der Schrauben verbunden ist [26]. Die mediale Säule des Humerkopfs sollte durch eine aufsteigende Kalkarschraube und eine leichte Impaktion gestützt werden. Bei medialeseitiger Trümmerzone kann auch die Transplantation eines Fibulagrafts hilfreich sein. Die Verwendung von Knochenersatzstoffen in großer Menge bringt anscheinend aufgrund einer fehlenden Einheilung keine Vorteile. Sie kann eine sekundäre, varische Abkipfung nicht vermeiden. Krappinger et al. definierten diverse prognostische Faktoren, die das Versagen einer Plattenosteosynthese voraussagen können. Hierzu zählen ein Patientenalter > 63 Jahre, eine geringe Knochendichte < 95 mg/ccm, keine korrekte anatomische Reposition des proximalen Humerus und das Ausbleiben der medialen Kalkarrekonstruktion [27]. Ähnliche prognostische Faktoren wurden von Südkamp et al. nach Analyse der funktionellen 1-Jahres-Ergebnisse von 463 proximalen Humerusfrakturen im Rahmen einer Pathway-Analyse detektiert [28].

Frakturprothesen

Indikation

Die Indikation zur Frakturprothese ist abhängig von operateur- und patientenspezifischen Faktoren. Während die Entscheidung aufseiten des Operateurs von dessen persönlicher Erfahrung, seinem Geschick, der auf Evidenz basierenden Datenlage und der vorhandenen Logistik abhängt, beeinflussen vonseiten des Patienten dessen Persönlichkeit und Begleiterkrankungen die Indikationsfindung. Von besonderer Bedeutung sind darüber hinaus das Frakturmuster, die lokale Knochensituation und die Durchblutung.

Die Indikation zur Frakturprothese erscheint dann sinnvoll, wenn eine stabile Osteosynthese entweder aufgrund des Frakturtyps oder aber aufgrund einer stark osteoporotischen Knochen-dichte nicht mehr erreicht werden kann.

Die Knochendichte kann hierbei durch eine präoperative Computertomografie [29] oder Messung der metaphysären Kortexdicke im konventionellen Röntgenbild abgeschätzt werden. Beträgt die mediale und laterale Kortexdicke zusammen unter 4 mm, so ist von einer schweren Osteoporose auszugehen [30]. Head-Split-Frakturen sowie Frakturimpressionen mit Beteiligung von über 40% der Humeruskopfoberfläche werden bei älteren Patienten ebenfalls bevorzugt mit einer Frakturprothese versorgt. Bei jüngeren Patienten sollte die Indikation wesentlich strenger gestellt werden, da sich die sekundäre Frakturprothese als prognostisch günstiger erweist. Die Beurteilung einer Humeruskopfschämie muss ebenfalls differenziert betrachtet werden, da ihre Wahrscheinlichkeit zwar anhand der von Hertel aufgestellten Prädiktoren abgeschätzt [7], die Entwicklung einer daraus resultierenden avaskulären Humeruskopfnekrose jedoch nicht endgültig vorhergesagt werden kann [31]. Zudem wird nicht jede Humeruskopfnekrose klinisch relevant.

Besteht neben einer knöchernen Läsion zudem eine massive Rotatorenmanschettenruptur oder lag bereits zum Zeitpunkt des Traumas eine Cuff-Arthropathie vor, besteht die Indikation zur Implantation einer inversen Schulterprothese. Zur Diskussion steht zudem, inverse Schulterprothesen generell bei Patienten ab dem 75. Lebensjahr zu implantieren. Hintergrund ist hierbei das mit dem Alter ansteigende Risiko für eine sekundäre Rotatorenmanschetteninsuffizienz infolge Dislokation oder Resorption der Tuberkel.

Lagerung

- Beach-Chair-Lagerung
- Wenn eine Rückenlage mit dem Ziel der osteosynthetischen Frakturversorgung gewählt wurde, kann diese bei Verfahrenswechsel auf eine Frakturprothese beibehalten werden.

Zugang

- anteriorer deltopektoraler Zugang (Standard)

Besondere Risiken

- sekundäre Dislokation sowie Resorption der Tuberkel
- Fehlimplantation (Retrotorsion, Höhe)
- falsche Prothesengröße (z.B. Overstuffing)
- Nervenverletzung (v.a. Affektion des N. axillaris)
- Infektion

Ergebnisse

Die prothetische Frakturversorgung ermöglicht gute klinische Ergebnisse in Bezug auf Schmerzreduktion und Funktionalität. Hertel et al. beobachten einen durchschnittlichen Constant Score von 70/100 Punkten [31]. Demgegenüber beschreiben andere Autoren schlechtere Ergebnisse mit durchschnittlichen Constant Scores zwischen 41/100 und 64/100 Punkten [32]. Von zentraler Bedeutung für ein gutes Ergebnis ist das anatomische Einheilen der Tuberkel. Vor allem bei älteren Patienten zeigt sich häufig eine sekundäre Dislokation oder Resorption der Tuberkel [33–35]. Um das Risiko dafür zu minimieren, ist es entscheidend, die Prothese anatomisch zu implantieren, jegliches Overstuffing zu vermeiden und die Tuberkel anatomisch zu reponieren. Zudem wird eine autologe Knochentransplantation empfohlen. Um eine stabile Fixation zu ermöglichen, empfehlen sich Drahtkabel, die im Vergleich zu Fadenfixationen eine nachgewiesene 5-mal stabilere Fixation ermöglichen.

Da es bei Implantation der inversen Frakturprothese zu einer Vergrößerung des Hebelarms des Deltamuskels kommt und mehr Muskelanteile für die Abduktion rekrutiert werden können, scheint das Outcome dieses Verfahrens auf den ersten Blick unabhängig vom Einwachsen der Tuberkel zu sein.

Jedoch ist ebenfalls ein korrektes Einheilen der Tuberkel notwendig, um somit zentrale Innen- und Außenrotationsbewegungen des Alltags zu gewährleisten.

Mittels inverser Schulterprothese können durchschnittliche Constant Scores von 53/100 bis 68/100 Punkte erreicht werden [36,37]. 2009 verglichen Gallinet et al. inverse und anatomische Frakturprothesen im Rahmen einer Matched-Pair-Studie [38]. Hierbei zeigten die Patienten mit inversen Frakturprothesen bessere Ergebnisse in Bezug auf Abduktion, Anteversion und den erreichten

Constant Score (53/100 vs. 39/100 Punkte). Demgegenüber stand eine bessere Rotationsbeweglichkeit der anatomischen Frakturprothesen. Der DASH-Score war in beiden Gruppen vergleichbar. Die beobachteten Komplikationen unterschieden sich signifikant in beiden Gruppen. Die Hauptkomplikation der anatomischen Frakturprothese war mit 17,6% der Fälle ein nicht anatomisches Einheilen der Tuberkel. Demgegenüber stellte das inferiore glenoidale Notching mit 93,7% die Komplikation Nummer 1 der inversen Frakturprothese dar. Aktuelle von Favard et al. publizierte Daten zeigen, dass inverse Frakturprothesen insbesondere bei Patienten unter 75 Jahren zurückhaltend indiziert werden sollten [39–41]. Zwar werden 10-Jahres-Überlebensraten von 89% beschrieben, jedoch zeigen 72% der Patienten zu diesem Zeitpunkt einen Constant Score von 30/100 Punkten oder weniger [42]. Dies ist wahrscheinlich auf eine sekundäre Schwäche des M. deltoideus und/oder eine durch Polyethylenabrieb induzierte chronische Entzündungsreaktion zurückzuführen.

Literatur

- ¹ Court-Brown C, Caesar B. Epidemiology of adult fractures: A review. *Injury* 2006; 37: 691–697
- ² Péntek M, Horváth C, Boncz I et al. Epidemiology of osteoporosis related fractures in Hungary from the nationwide health insurance database, 1999–2003. *Osteoporos Int* 2008; 19: 243–249
- ³ Palvanen M, Kannus P, Niemi S et al. Update in the epidemiology of proximal humeral fractures. *Clin Orthop Relat Res* 2006; 442: 87–92
- ⁴ Bahrs C, Schmal H, Lingenfelter E et al. Inter- and intraobserver reliability of the MTM-classification for proximal humeral fractures: a prospective study. *BMC Musculoskelet Disord* 2008; 9: 21
- ⁵ Hertel R, Hempfing A, Stiehler M et al. Predictors of humeral head ischemia after intracapsular fracture of the proximal humerus. *J Shoulder Elbow Surg* 2004; 13: 427–433
- ⁶ Majed A, Macleod I, Bull AMJ et al. Proximal humeral fracture classification systems revisited. *J Shoulder Elbow Surg* 2011; 20: 1125–1132
- ⁷ Hertel R. Fractures of the proximal humerus in osteoporotic bone. *Osteoporos Int* 2005; 16 (Suppl. 2): S65–S72
- ⁸ Bastian J, Hertel R. Initial post-fracture humeral head ischemia does not predict development of necrosis. *J Shoulder Elbow Surg* 2008; 17: 2–8
- ⁹ Boileau P, Trojani C, Walch G et al. Shoulder arthroplasty for the treatment of the sequelae of fractures of the proximal humerus. *J Shoulder Elbow Surg* 2001; 10: 299–308
- ¹⁰ Boileau P, Chuinard C, Le Huec JC et al. Proximal humerus fracture sequelae: impact of a new radiographic classification on arthroplasty. *Clin Orthop Relat Res* 2006; 442: 121–130
- ¹¹ Court-Brown CM, McQueen MM. Nonunions of the proximal humerus: their prevalence

- and functional outcome. *J Trauma* 2008; 64: 1517–1521
- 12 *Court-Brown CM, McQueen M*. Open reduction and internal fixation of proximal humeral fractures with use of the locking proximal humerus plate. *J Bone Joint Surg Am* 2009; 91: 2771; author reply 2771–2772
- 13 *Iyengar JJ, Devic Z, Sproul RC et al*. Nonoperative treatment of proximal humerus fractures: a systematic review. *J Orthop Trauma* 2011; 25: 612–617
- 14 *Fjalestad T, Hole MØ, Jørgensen JJ et al*. Health and cost consequences of surgical versus conservative treatment for a comminuted proximal humeral fracture in elderly patients. *Injury* 2010; 41: 599–605
- 15 *Olerud P, Ahrengart L, Ponzer S et al*. Internal fixation versus nonoperative treatment of displaced 3-part proximal humeral fractures in elderly patients: a randomized controlled trial. *J Shoulder Elbow Surg* 2011; 20: 747–755
- 16 *Sanders RJ, Thissen LG, Teepen JC et al*. Locking plate versus nonsurgical treatment for proximal humeral fractures: better midterm outcome with nonsurgical treatment. *J Shoulder Elbow Surg* 2011; 20: 1118–1124
- 17 *Jakob R, Miniaci A, Anson P et al*. Four-part valgus impacted fractures of the proximal humerus. *J Bone Joint Surg Br* 1991; 73: 295–298
- 18 *Resch H*. Proximal humeral fractures: current controversies. *J Shoulder Elbow Surg* 2011; 20: 827–832
- 19 *Ogawa K, Kobayashi S, Ikegami H*. Retrograde intramedullary multiple pinning through the deltoid “V” for valgus-impacted four-part fractures of the proximal humerus. *J Trauma* 2011; 71: 238–244
- 20 *Resch H, Povacz P, Frohlich R et al*. Percutaneous fixation of three- and four-part fractures of the proximal humerus. *J Bone Joint Surg Br* 1997; 79: 295–300
- 21 *Brunner F, Sommer C, Bahrs C et al*. Open reduction and internal fixation of proximal humerus fractures using a proximal humeral locked plate: a prospective multicenter analysis. *J Orthop Trauma* 2009; 23: 163–172
- 22 *Blum J, Hansen M, Rommens PM*. [Angle-stable intramedullary nailing of proximal humerus fractures with the PHN (proximal humeral nail)]. *Oper Orthop Traumatol* 2009; 21: 296–311
- 23 *Lanting B, Macdermid J, Drosdowech D et al*. Proximal humeral fractures: a systematic review of treatment modalities. *J Shoulder Elbow Surg* 2008; 17: 42–54
- 24 *Sudkamp N, Bayer J, Hepp P et al*. Open reduction and internal fixation of proximal humeral fractures with use of the locking proximal humerus plate. Results of a prospective, multicenter, observational study. *J Bone Joint Surg Am* 2009; 91: 1320–1328
- 25 *Thanasas C, Kontakis G, Angoules A et al*. Treatment of proximal humerus fractures with locking plates: a systematic review. *J Shoulder Elbow Surg* 2009; 18: 837–844
- 26 *Fjalestad T, Stromsoe K, Blucher J et al*. Fractures in the proximal humerus: functional outcome and evaluation of 70 patients treated in hospital. *Arch Orthop Trauma Surg* 2005; 125: 310–316
- 27 *Krappinger D, Bizzotto N, Riedmann S et al*. Predicting failure after surgical fixation of proximal humerus fractures. *Injury* 2011; 42: 1283–1288
- 28 *Sudkamp NP, Audige L, Lambert S et al*. Path analysis of factors for functional outcome at one year in 463 proximal humeral fractures. *J Shoulder Elbow Surg* 2011; 20: 1207–1210
- 29 *Krappinger D, Roth T, Gschwentner M et al*. Preoperative assessment of the cancellous bone mineral density of the proximal humerus using CT data. *Skeletal Radiol* 2011; 41: 299–304
- 30 *Tingart M, Apreleva M, von Stechow D et al*. The cortical thickness of the proximal humeral diaphysis predicts bone mineral density of the proximal humerus. *J Bone Joint Surg Br* 2003; 85: 611–617
- 31 *Bastian J, Hertel R*. Osteosynthesis and hemiarthroplasty of fractures of the proximal humerus: outcomes in a consecutive case series. *J Shoulder Elbow Surg* 2009; 18: 216–219
- 32 *Dietrich M, Meier C, Lattmann T et al*. [Complex fracture of the proximal humerus in the elderly. Locking plate osteosynthesis vs. hemiarthroplasty]. *Chirurg* 2008; 79: 231–240
- 33 *Fialka C, Stampfl P, Arbes S et al*. Primary hemiarthroplasty in four-part fractures of the proximal humerus: randomized trial of two different implant systems. *J Shoulder Elbow Surg* 2008; 17: 210–215
- 34 *Kralinger F, Schwaiger R, Wambacher M et al*. Outcome after primary hemiarthroplasty for fracture of the head of the humerus. A retrospective multicentre study of 167 patients. *J Bone Joint Surg Br* 2004; 86: 217–219
- 35 *Amirfeyz R, Sarangi P*. Shoulder hemiarthroplasty for fracture with a conservative rehabilitation regime. *Arch Orthop Trauma Surg* 2008; 128: 985–988
- 36 *Cazeneuve JF, Cristofari DJ*. The reverse shoulder prosthesis in the treatment of fractures of the proximal humerus in the elderly. *J Bone Joint Surg Br* 2010; 92: 535–539
- 37 *Klein M, Juschka M, Hinkenjann B et al*. Treatment of comminuted fractures of the proximal humerus in elderly patients with the Delta III reverse shoulder prosthesis. *J Orthop Trauma* 2008; 22: 698–704
- 38 *Gallinet D, Clappaz P, Garbuio P et al*. Three or four parts complex proximal humerus fractures: hemiarthroplasty versus reverse prosthesis: a comparative study of 40 cases. *Orthop Traumatol Surg Res* 2009; 95: 48–55
- 39 *Werner C, Steinmann P, Gilbert M et al*. Treatment of painful pseudoparesis due to irreparable rotator cuff dysfunction with the Delta III reverse-ball-and-socket total shoulder prosthesis. *J Bone Joint Surg Am* 2005; 87: 1476–1486
- 40 *Rockwood C*. The reverse total shoulder prosthesis. The new kid on the block. *J Bone Joint Surg Am* 2007; 89: 233–235
- 41 *Boileau P, Watkinson D, Hatzidakis A et al*. Neer Award 2005: The Grammont reverse shoulder prosthesis: Results in cuff tear arthritis, fracture sequelae, and revision arthroplasty. *J Shoulder Elbow Surg* 2006; 15: 527–540
- 42 *Favard L, Levigne C, Nerot C et al*. Reverse prostheses in arthropathies with cuff tear: are survivorship and function maintained over time? *Clin Orthop Relat Res* 2011; 469: 2469–2475

Dr. med. Martin Jaeger

Oberarzt

Dr. Elia Langenmair

Assistenzarzt

Dr. Dirk Maier

Assistenzarzt

Dr. Kaywan Izadpanah

Assistenzarzt

Prof. Dr. med. Norbert Südkamp

Ärztlicher Direktor

Department Orthopädie und

Traumatologie

Albert-Ludwigs-Universität Freiburg

Hugstetter Straße 55

79106 Freiburg i. Br.

martin.jaeger@uniklinik-freiburg.de