

Erfolgreiche multimodale Therapie der Licht-Urtikaria

Successful Multimodal Treatment of Solar Urticaria

Autoren

L. Kowalick¹, L. Eickenscheidt¹, A.-K. Pfeiffer¹, J.-M. Pönnighaus¹, C. Surber²

Institute

¹ Klinik für Hautkrankheiten und Allergologie (Chefarzt: Prof. Dr. med. habil. L. Kowalick), HELIOS Vogtland-Klinikum Plauen GmbH (Ärztlicher Direktor: Prof. Dr. med. habil. L. Kowalick)

² Dermatologische Universitätsklinik, Basel, Schweiz (Ärztlicher Direktor: Prof. Dr. med. P. H. Itin)

Bibliografie

DOI <http://dx.doi.org/10.1055/s-0032-1326193>
 Online-Publikation: 25.2.2013
 Akt Dermatol 2013; 39: 83–86
 © Georg Thieme Verlag KG
 Stuttgart · New York
 ISSN 0340-2541

Korrespondenzadresse

Prof. Dr. med. habil.

Lutz Kowalick

Klinik für Hautkrankheiten
 und Allergologie
 HELIOS Vogtland-Klinikum
 Plauen GmbH
 Postfach 100153
 08505 Plauen
 lutz.kowalick@
 helios-kliniken.de

Zusammenfassung

Die Therapie der Licht-Urtikaria gilt als schwierig. Wir berichten über eine 43-jährige Patientin, die seit 2 Jahren das lokale Auftreten von juckenden und brennenden Hautrötungen und Schwellungen unter Besonnung bemerkte, wobei gelegentlich auch Schockfragmente auftraten. Orale Antihistaminika in üblicher Dosierung und ein topischer Sonnenschutz hatten sich als ineffektiv erwiesen. In der Fototestung an nicht chronisch lichtexponierter Haut zeigten sich urtikarielle Sofort-Reaktionen auf niedrige Dosen UVB, UVA und UVA1. Dagegen fand sich keine Reaktion auf weißes sichtbares Licht und Infrarot A. Unter der

vorherigen Gabe von 30 bzw. 40 mg Cetirizin bzw. einer Kombination von Cetirizin 10 mg, Loratadin 10 mg, Fexofenadin 120 mg und Montelukast 10 mg fanden sich die Provokationstestungen mit UVB und UVA1 stark abgeschwächt mit ausschließlichem Erythem und leichtem Juckreiz. Die zusätzliche topische Anwendung einer Sonnenschutzlotion führte dagegen zu negativen Provokationstestungen mit höheren Dosierungen UVB und UVA1 und völliger Beschwerdefreiheit unter Feldbedingungen. Dieser Fall demonstriert die Möglichkeit, Patienten mit Licht-Urtikaria mit einer multimodalen Therapie wirksam zu helfen.

Anamnese

Wir berichten über eine 43-jährige Patientin, die seit dem vorletzten Frühjahr (vor ca. 24 Monaten) das lokale Auftreten von juckenden und brennenden Hautrötungen und Schwellungen unter Besonnung bemerkte, wobei gelegentlich auch Schockfragmente, wie generalisierter Pruritus und hypotone Kreislaufregulationsstörung, bemerkt wurden. Etwa 4 Minuten direkte Besonnung an klaren Tagen, auch durch Fensterglas hindurch, würden zur Auslösung von Symptomen ausreichen. Die Hautveränderungen würden jeweils ca. 0,5 bis 1 Stunde anhalten und belasteten die Patientin erheblich. Eine Vortherapie mit Cetirizin in der üblichen zugelassenen Dosierung von 10 mg täglich und die topische Anwendung eines Sonnenschutzmittels mit sehr hohem Schutz (Ambre Solaire delial UVSensitiv 50+ Sonnenmilch) waren erfolglos geblieben.

Befunde

In der Fototestung an nicht chronisch lichtexponierter Haut gluteal fanden sich urtikarielle Sofort-Reaktionen mit UVB (Fluoreszenzstrahler Philips TL 12 RS, 285–350 nm, Peak 311 nm, 0,0125 bis 0,2 J/cm²) ab 0,025 J/cm², mit UVA (Fluoreszenzstrahler Philips TL 09N, 320–410 nm, Peak 351 nm, 0,2 bis 5,0 J/cm²) ab 0,2 J/cm² sowie mit UVA1 (Metallhalogenidstrahler Medisun 24000, 340–410 nm, Peak 365 nm, 0,25 bis 30,0 J/cm²) ab 0,5 J/cm² (Abb. 1). Dagegen fanden sich Infrarot-A (Philips IR95E, 15 cm Abstand, 15 Minuten) und (weißes) sichtbares Licht (Diaprojektor mit Pörschke Optics GG 420 Kantenfilter, 420–800 nm, in 10 cm Abstand, 15 Minuten) in der Sofortablesung negativ. Ferner konnten eine Wärme-Urtikaria mittels Warmwasserbad-Testung und eine Druck-Urtikaria ausgeschlossen werden.

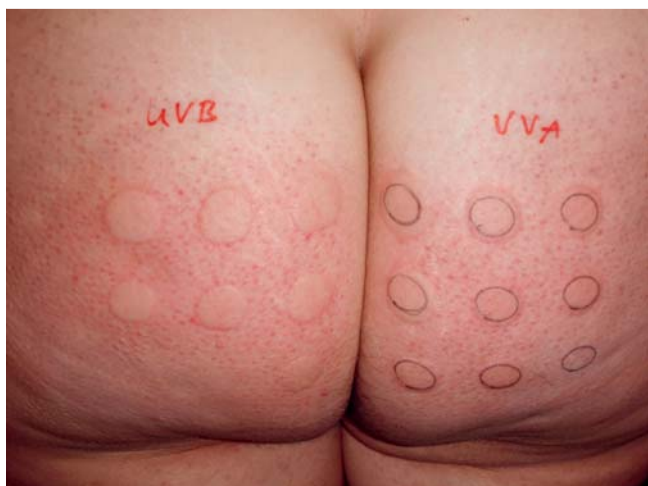

Abb. 1 Urtikarielle Reaktion 30 Minuten nach Bestrahlung mit UVB und UVA1: minimale Urtikaria auslösende Dosis (MUD) $0,025\text{ J/cm}^2$ für UVB und $0,5\text{ J/cm}^2$ für UVA1. Diagnose: Licht-Urtikaria.

Diagnose

Aufgrund von typischer Anamnese und den Fotoprovokationstests konnte die Diagnose einer Licht-Urtikaria, ausgelöst durch UVB und UVA einschließlich UVA1, gestellt werden.

Therapie und Verlauf

Unter einer vorherigen morgendlichen Gabe von 30–40 mg Cetirizin bzw. einer Kombination von 10 mg Cetirizin, 10 mg Loratadin, 120 mg Fexofenadin und 10 mg Montelukast fand sich 4 Stunden später in der Provokationstestung mit $0,50\text{ J/cm}^2$ UVB und 10 J/cm^2 UVA1 jeweils ein scharf begrenztes Erythem ohne Quaddelbildung. Nur bei vorheriger topischer Applikation der liposomalen Sonnenschutzlotion Daylong® extreme SPF 50+ (Spirig Pharma AG), nicht dagegen bei Ambre Solaire delial UV-Sensitiv SPF 50+ Sonnenmilch (Garnier) gelang es, auch diese Erythembildung komplett zu verhindern (▶ **Abb. 2** und ▶ **Abb. 3**). Unter einer Kombination von 10 mg Cetirizin, 10 mg Loratadin, 120 mg Fexofenadin und 10 mg Montelukast und topischer Anwendung von Daylong® extreme SPF 50+ konnte die Patientin sich ca. 30 Minuten beschwerdefrei der natürlichen Sonne aussetzen, während nicht mit Sonnenschutz behandelte Areale Erythembildung zeigten. Das Schema mit Cetirizin in vierfacher Dosierung empfand die Patientin als deutlich mehr müde machend im Vergleich zu der Kombination von drei Antihistaminika und dem Leukotrien-Rezeptorantagonisten Montelukast in jeweils üblicher Dosierung.

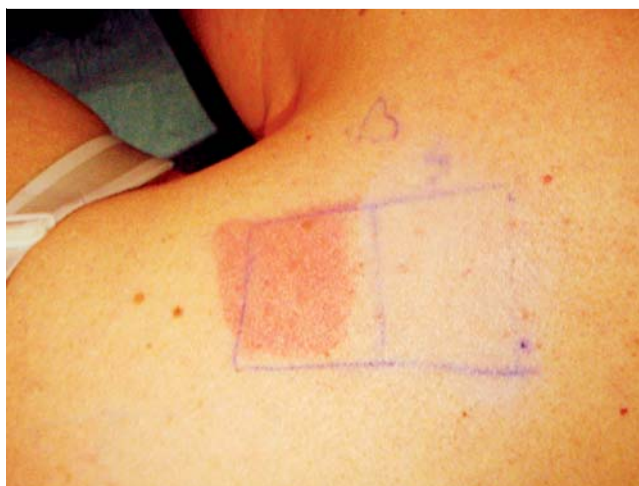

Abb. 2 Negative Reaktion 30 Minuten nach Fotoprovokation mit $0,05\text{ J/cm}^2$ UVB 4 Stunden nach Einnahme von 40 mg Cetirizin und topischer Anwendung von Daylong® extreme SPF 50+ liposomale Sonnenschutz-Lotion (rechts). Erythematöse Reaktion bei topischer Anwendung des Sunblockers Ambre Solaire delial UVSensitiv 50+ Sonnenmilch (links).

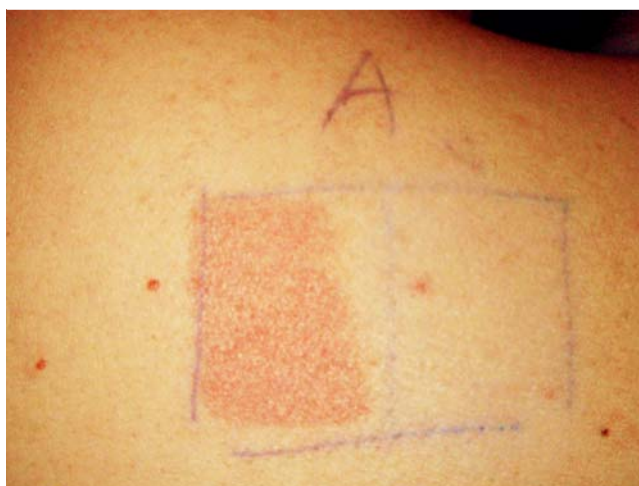

Abb. 3 Negative Reaktion 30 Minuten nach Fotoprovokation mit 10 J/cm^2 UVA1 4 Stunden nach Einnahme von 40 mg Cetirizin und topischer Anwendung von Daylong® extreme SPF 50+ liposomale Sonnenschutz-Lotion (rechts). Erythematöse Reaktion bei topischer Anwendung des Sunblockers Ambre Solaire delial UVSensitiv 50+ Sonnenmilch (links).

Diskussion

Die Licht-Urtikaria oder solare Urtikaria ist eine seltene Erkrankung, die nur ca. 0,08% aller Urtikaria-Fälle ausmacht [4]. Ausgelöst werden die lokalisierten urtikariellen Symptome durch Sonnenstrahlung, wobei das verursachende Spektrum, welches auch als Aktionsspektrum bezeichnet wird, Wellenlängen vom kurzwelligen UVB bis zum langwelligen sichtbaren Licht umfassen kann. Bezüglich des Pathomechanismus wird vermutet, dass in der Haut Chromophoren existieren, deren durch die Absorption von Fotonenenergie bestimmter Wellenlängen bedingte Konformationsänderung ein Typ-I-Fotoallergen entstehen lässt. Das in West- und Mitteleuropa am häufigsten (mit-)auslösende Spektrum ist im langwelligen UV-Spektrum (UVA) anzusiedeln [4]. Auch im präsentierten Fall wurde eine Auslösung durch UVA und zusätzlich UVB festgestellt.

Die Therapie der Licht-Urtikaria gilt als schwierig [10]. Wegen der Seltenheit der Erkrankung gibt es meist nur Fallberichte, Fallstudien und zwei kleine randomisierte Studien mit bis zu maximal 8 Patienten pro Therapieschema [4]. Neben systemischen Antihistaminika, Steroiden, Ciclosporin A und Chloroquin wurden Plasmapherese, Photophorese, i. v.-Immunglobuline und Anti-IgE-Antikörper [7] als teilweise wirksam beschrieben. Auch Hardening- bzw. Hyposensibilisierungs-Bestrahlungen mit UVB oder UVA wurden erfolgreich eingesetzt, wobei teilweise Wellenlängen im Bereich des Aktionsspektrums in initial extrem niedrigen, suburtikariatogenen Dosen, teilweise Wellenlängen außerhalb des symptomtauslösenden Spektrums, Verwendung finden. Die protektive Wirkung dieser Hardening-Therapie verliert sich jedoch rasch nach deren Unterbrechung bzw. Beendigung, was deren Praktikabilität deutlich einschränkt [10]. Auch PUVA-Behandlungen wurden mit Erfolg durchgeführt [4].

Die meisten publizierten Erfahrungen gibt es mit systemischen Antihistaminika. Diese wurden meist in den zugelassenen Dosierungen eingesetzt [4]. Im Falle von Cetirizin erwies sich die übliche tägliche Dosis von 10 mg bei vier von sechs untersuchten Patienten mit Licht-Urtikaria, ausgelöst durch sichtbares Licht, als teilweise wirksam [1]. In einer weiteren Untersuchung mit ebenfalls sechs, auf sichtbares Licht reagierenden Patienten haben in Kombination mit planmäßiger Sonnenexposition alle eine Besserung erfahren [12]. Bei unserer Patientin war dagegen Cetirizin in der zugelassenen Dosis von täglich 10 mg unter Alltagsbedingungen unwirksam. Entsprechend den EAACI/GA²LEN/EDF/WAO-Leitlinien-Empfehlungen zur Therapie der chronischen Urtikaria [15] und den Erfahrungen mit der Therapie von Kälte-Urtikaria [13], Druck-Urtikaria [11] und cholinergem Urtikaria [14], bei Nichtansprechen auf die zugelassene Standarddosis von Antihistaminika diese bis zum maximal 4-fachen zu erhöhen, führten wir bei unserer Patientin eine Fototestung mit den auslösenden Spektren unter der dreifachen (30 mg) bzw. vierfachen (40 mg) Dosis Cetirizin durch, wobei auch mit höheren UVA- und UVB-Dosen keine Quaddeln mehr provoziert werden konnten. Dies bestätigt eine weitere Fallbeobachtung mit Auslösung der Quaddeln durch sichtbares Licht [9]. Allerdings war zur Vermeidung der Erythembildung die zusätzliche, vorherige topische Anwendung eines Sonnenschutzmittels erforderlich. Unser Fall bestätigt die Ergebnisse von Faurschou et al. [5], die Fexofenadin in mit 360 mg verdoppelter üblicher Dosierung in Kombination mit einem Sonnenschutzpräparat (Laboratoires Vichy) unter der von den Autoren genannten Bezeichnung 60/16 (vermutlich den seinerzeitigen Sonnenschutzfaktor bzw. Sofortpigmentierungsschutzfaktor angehend) bei drei Patienten mit Licht-Urtikaria mit einem ähnlichen Effekt anwandten. Grundmann et al. [6] kombinierten bei vier Patienten mehrere Antihistaminika in mehreren konventionellen Einzeldosen (2 × 10 mg Cetirizin, 2 × 10 mg Loratadin, 2 × 120 mg, Fexofenadin) und 1 × 10 mg des Leukotrien-Rezeptorantagonisten Montelukast mit vergleichbarem Ansprechen. Auch in unseren Händen verhinderte diese Kombination, einmal morgens gegeben, die Quaddelbildung in der Fotoprovokationstestung mit höheren Dosen UVB und UVA, und in Kombination mit einem geeigneten Sonnenschutzpräparat (Daylong[®] extreme SPF 50+) auch die Erythembildung. Fraglich ist jedoch, warum eines der beiden getesteten Sonnenschutzpräparate (Ambre Solaire delial UVSensitiv 50+ Sonnenmilch) diesen erythemprotektiven Effekt nicht hatte. Dies überrascht insbesondere deshalb, weil trotz des angegebenen Lichtschutzfaktors von 50+ auch keine Unterdrückung des Erythems durch UVB erzielt werden konnte.

Beide Hersteller geben einen Sonnenschutzfaktor (SPF) von 50+ („sehr hoher Schutz“ nach [3]) an und beide Produkte entsprechen den aktuellen Europäischen Empfehlungen zum UVA-Schutz [2]. In Wirkung, wie vorher erwähnt, sowie im Aufbau der beiden Präparate finden sich jedoch Unterschiede. Je fünf UV-Absorber sind für die Schutzwirkung und zur Erreichung des SPF von 50+ verantwortlich. Die Zusammensetzung ist aber sehr verschieden, so ist z. B. nur ein chemischer Filter (Butyl-Methoxydibenzoylmethan) in beiden Produkten enthalten und Garnier verwendet u. a. Titandioxid (Pigment). Analysiert man diese beiden Produkte gemäß der EU-Richtlinie für den UVA-Schutz [2], erhält man durchaus ähnliche Werte, aber ein leicht divergentes Absorptionsspektrum (● Abb. 4), das eine leicht bessere UVB- und UVA-Performance auf Seiten des Produktes Daylong[®] extreme SPF 50+ aufzeigt, was eine mögliche Erklärung für die Unterdrückung des Erythems sein könnte.

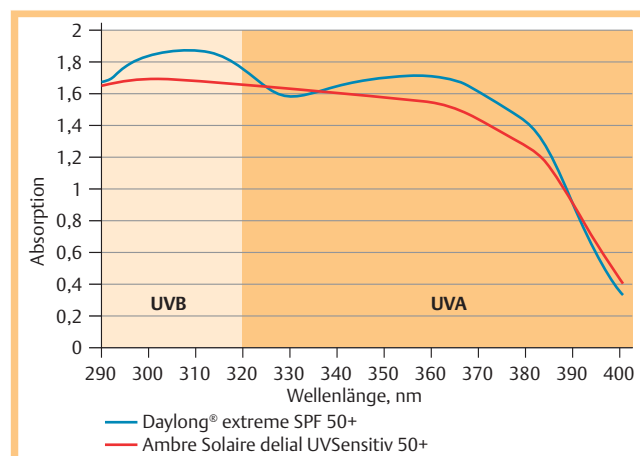


Abb. 4 Spektraler Vergleich (290–400 nm) der Sonnenschutzpräparate Daylong[®] extreme SPF 50+ und Ambre Solaire delial UVSensitiv 50+, bestimmt nach [2] mittels Labsphere-UV2000S-Spektrometer.

Zusammenfassend legen diese Beobachtungen nahe, in weiteren Fällen von auf Antihistaminika in üblicher Dosierung therapieresistanter Licht-Urtikaria eine mehrfache Erhöhung der Dosis von oder eine Kombination mehrerer Antihistaminika bzw. Leukotrien-Rezeptorantagonisten und in Kombination mit der topischen Applikation von geeigneten Sonnenschutzpräparaten, wie z. B. Daylong[®] extreme SPF 50+, zu geben, um die Wirksamkeit dieses multimodalen Therapieansatzes zu bestimmen.

Interessenkonflikt



C. Surber ist bei Spirig Pharma AG, Egerkingen Schweiz, tätig. L. Kowalzik, L. Eickenscheidt, A.-K. Pfeiffer und J.-M. Pönnighaus geben an, dass kein Interessenkonflikt besteht.

Abstract

Successful Multimodal Treatment of Solar Urticaria



The treatment of solar urticaria is regarded as difficult. We report on a 43-years old caucasian female patient who since two years developed localized itching and stinging erythemas following exposure to sun light accompanied sometimes with shock frag-

ments. Oral antihistamines in standard doses and a topical sun screen had been ineffective. Positive immediate-type reactions with whealing appeared in phototesting of skin not usually sun-exposed provoked with UVB, UVA, UVA1. In contrast, negative reactions were observed with visible (white) light and infrared A radiation. Administration of 30 to 40 mg cetirizine or a combination of 10 mg cetirizine, 10 mg loratadine, 120 mg fexofenadine and 10 mg montelukast before photoprovocation with UVB and UVA1 resulted in a strongly reduced reaction with erythema only. Additional topical administration of a sun screen resulted in negative photoprovocation tests with higher doses of UVB and UVA1 and tolerance of sun light in field circumstances. This case demonstrates the possibility of efficient assistance for a patient with solar urticaria using a multimodal therapy.

Literatur

- 1 *Bisland D, Ferguson J.* A comparison of cetirizine and terfenadine in the management of solar urticaria. *Photodermatol Photoimmunol Photomed* 1991; 8: 52–54
- 2 *Botto NC, Warshaw EM.* Solar Urticaria. *J Am Acad Dermatol* 2008; 59: 909–920
- 3 COLIPA. In vitro Photoprotection Methods Task Force (2009) Method for in vitro determination of UVA protection. Colipa Guidline 2009
- 4 European Commission. Recommendation on the efficacy of sunscreen products and the claims made relating thereto. Official Journal of the European Union 2007; (2006/647EC)
- 5 *Faurschou A, Wulf HC.* Synergistic effect of broad-spectrum sunscreens and antihistamines in the control of idiopathic solar urticaria. *Arch Dermatol* 2008; 144: 765–769
- 6 *Grundman SA, Ständer S, Luger TA* et al. Antihistamine combination treatment for solar urticaria. *Brit J Dermatol* 2008; 158: 1384–1386
- 7 *Güzelbey O, Ardelean E, Magerl M* et al. Successful treatment of solar urticaria with anti-immunoglobulin E therapy. *Allergy* 2008; 63: 1563–1565
- 8 *Kowalzik L, Niemeyer U, Jobmann K* et al. Lichturtikaria mit anaphylaktischem Schock: Therapie mittels UV-B-Hardening. *Aktuelle Dermatol* 1994; 20: 268–271
- 9 *Kowalzik L, Eickenscheidt L, Schell B* et al. Licht-Urtikaria durch sichtbares Licht – Erfolgreiche Therapie mit erhöhter Dosis Cetirizin. *Allergo J, im Druck*
- 10 *Kowalzik L.* Lichturtikaria. In: Kowalzik L, Mensing H, Wagner G, eds. *Praxis der Lichtdermatosen. Diagnostik, Therapie und Prävention.* Bremen: Uni-Med; 2000: 61–70
- 11 *Kontou-Fili K, Maniakatou G, Demaka Paleologos G.* Therapeutic effect of ceterzine 2HCl in delayed type pressure urticaria. *Health Sci Rev* 1989; 3: 23–25
- 12 *Monfrecola G, Masturbo E, Riccardo AM* et al. Cetirizine for solar urticaria in the visibile spectrum. *Dermatology* 2000; 200: 334–335
- 13 *Siebenhaar F, Degener F, Zuberbier T* et al. High-dose desloratadine decreases wheal volume and improves cold provocation thresholds compared with standard-dose treatment in patients with acquired cold urticaria: a randomized, placebo-controlled, crossover study. *J Allergy Clin Immunol* 2009; 123: 672–679
- 14 *Zuberbier T, Münzberger C, Hausteil U* et al. Double-blind crossover study of high dose cetirizine in cholinergic urticaria. *Dermatology* 1996; 193: 324–327
- 15 *Zuberbier T, Asero R, Bindslev-Jensen C* et al. EAACI/GA²LEN/EDF/WAO guideline: management of urticaria. *Allergy* 2009; 64: 427–1443