

# Koinzidenz von sekundärem nodulärem malignem Melanom und Sarkoidose

## Coexistence of Secondary Nodular Malignant Melanoma and Sarcoidosis

### Autoren

S. Germann<sup>1</sup>, R. Merkert<sup>1</sup>, G. Pöpperl<sup>2</sup>, J. Keller<sup>1</sup>

### Institute

<sup>1</sup> Klinikum für Dermatologie und Phlebologie, Stuttgart, Bad Cannstatt

<sup>2</sup> Klinik für Nuklear Medizin, Stuttgart

### Bibliografie

DOI <http://dx.doi.org/10.1055/s-0032-1326087>  
 Akt Dermatol 2013; 39: 23–26  
 © Georg Thieme Verlag KG  
 Stuttgart · New York  
 ISSN 0340-2541

### Korrespondenzadresse

**Dr. Sabrina Germann**  
 Klinik für Dermatologie,  
 Phlebologie und Proktologie  
 Zentrum für Hautkrankheiten  
 Klinikum Stuttgart  
 Priessnitzweg 24  
 70374 Stuttgart  
 s.germann@  
 klinikum-stuttgart.de

### Zusammenfassung

Wir diagnostizierten bei einer 46-jährigen Patientin mit sekundär nodulärem malignem Melanom (Tumoreindringtiefe nach Breslow 2,38 mm, pT3a) im Rahmen der Sentinel-Lymphnode-Biopsie eine Sarkoidose. In einem der entfernten Wächterlymphknoten fanden wir sogenannte „sarcoid-like lesions“, jedoch keine Mikrometastasen des Melanoms.

### Einleitung

Die Koinzidenz von Melanom und Sarkoidose ist selten [1–3]. In der Literatur werden nur wenige Fälle beschrieben [4–6].

Brinker et al. zeigen, dass ein aus den Tumorzellen stammender Antigenfaktor eine immunologische Reaktion hervorrufen und eine Sarkoidose oder sog. „sarcoid-like lesions“ auslösen kann. Der exakte Mechanismus dieses Phänomens ist bisher jedoch noch nicht geklärt [7,8].

Melanom und Sarkoidose können sich jedoch auch als voneinander unabhängige Entitäten manifestieren.

### Kasuistik

#### Anamnese

Wir berichten von einer 46-jährigen Patientin mit ambulant exzidiertem, sekundär nodulärem malignem Melanom der Tumordicke 2,38 mm, Clark Level III, keine Ulzerationen (St. IIA nach AJCC 2009), am Unterschenkel links, welche sich bei uns in der Klinik zur Nachexzision, plastischen Deckung, Sentinel-Lymphnode-Biopsie (SLNB) sowie zu Durchführung von „Staging“-Untersuchungen vorstellte.

Es lag eine positive Familienanamnese bzgl. des Melanoms vor (Vater und Mutter).

Daher und wegen auffälliger mediastinaler Lymphknoten in der CT und in der [<sup>18</sup>F]FDG PET-CT erfolgte zur weiteren Diagnosesicherung eine Mediastinoskopie mittels weiterer Lymphknotenbiopsie, um unsere Verdachtsdiagnose zu sichern. Auch in diesen Lymphknoten konnten erneut Granulome im Rahmen einer Sarkoidose, jedoch keine Mikrometastasen des Melanoms, histologisch gesichert werden.

Eine Koinzidenz von malignem Melanom und Sarkoidose war somit bewiesen.

### Klinischer Befund

Klinisch zeigte sich am Unterschenkel links eine ca. 6×7 cm große postoperative Wunde. Der Lymphknoten-Status war palpatorisch ebenso wie der Pigmentstatus unauffällig. Eine B-Symptomatik wurde nicht angegeben.

### Labor

Differenzial-Blutbild und biochemisches Serumprofil (inkl. S100-Protein) waren bis auf eine leicht erhöhte alkalische Phosphatase (133 U/l) normwertig.

### Bildgebende Verfahren

Die MRT des Schädels war unauffällig. In der Lymphknoten-Sonografie fanden sich leicht vergrößerte Lymphknoten (LKs) zervikal links, supra- und retroklavikulär beidseits sowie inguinal ohne sichere Beurteilbarkeit der Dignität.

In der [<sup>18</sup>F]FDG PET-CT fanden sich multiple, z. T. vergrößerte, deutlich FDG-avide Lymphknoten zervikal links, supra- und retroklavikulär beidseits, mediastinal in mehreren Etagen, abdominal und inguinal. Pulmonal im rechten Mittellappen fanden sich kleine Rundherde, jedoch ohne FDG-Speicherung (s. **Abb. 1**). Bei erhöhtem Risiko (positive Familienanamnese) und aufgrund der leicht vergrößerten LKs in der Sonografie entschieden wir uns für die Durchführung einer [<sup>18</sup>F]FDG PET-CT.

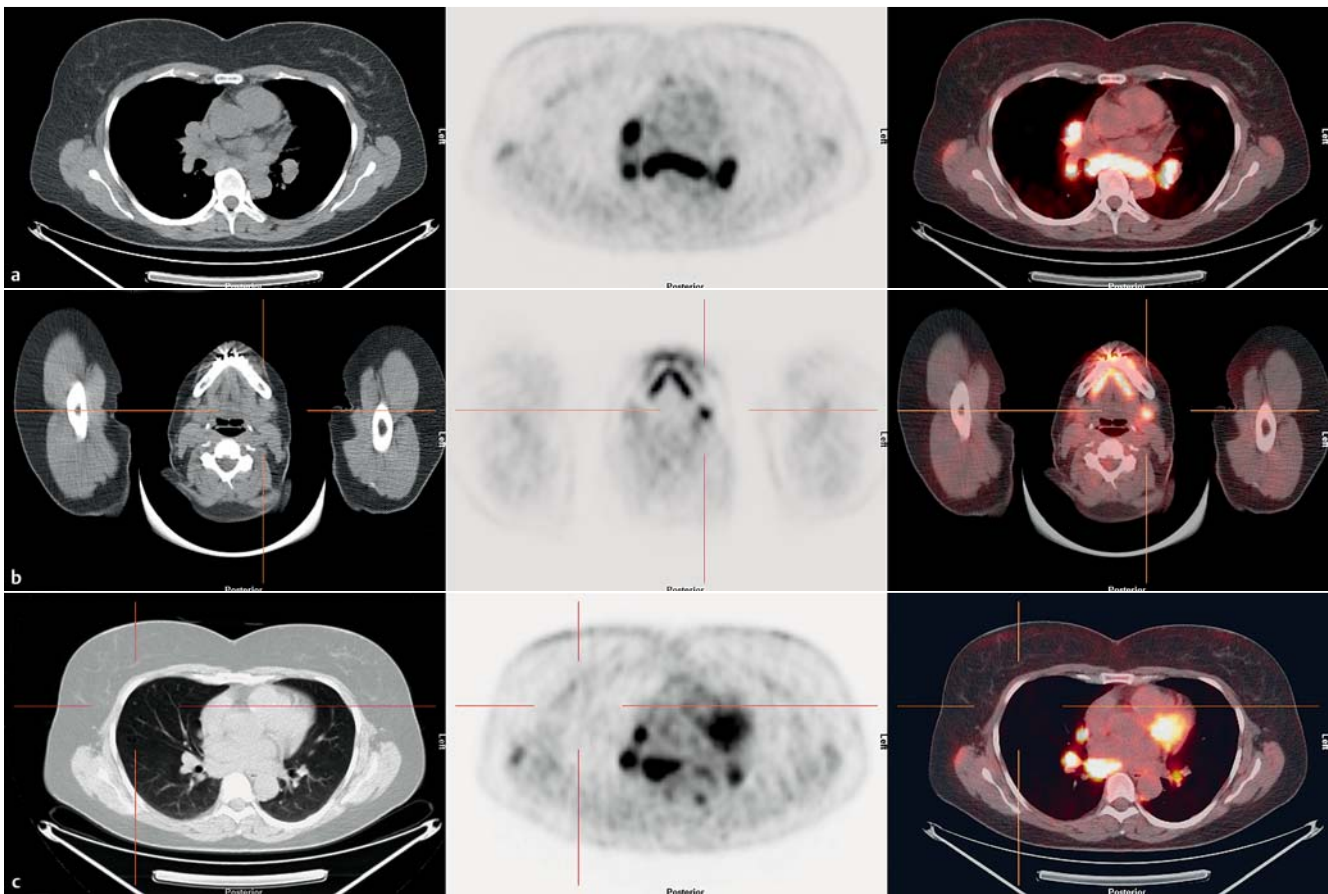


Abb. 1  $^{18}\text{F}$ FDG PET-CT-Aufnahmen mit deutlich FDG-aviden LK.

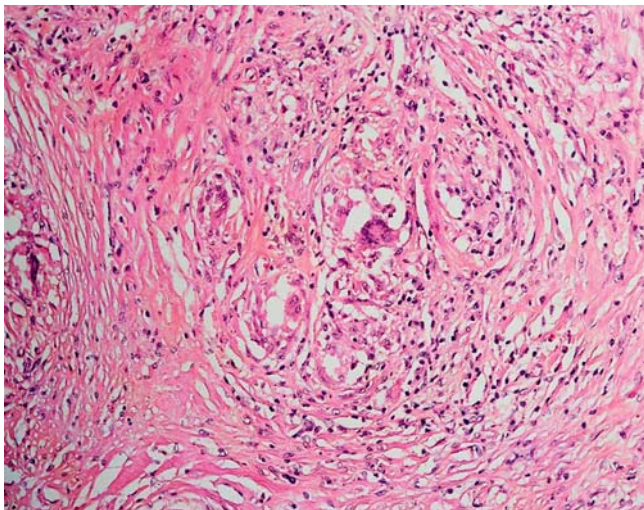


Abb. 2 Histologischer Befund: „sarcoid-like lesion“.

### Histologie

Im histologischen Befund der SLNB (zwei Wächterlymphknoten am proximalen Oberschenkel) ergab sich sowohl konventionell histologisch als auch immunhistochemisch kein Anhalt für Mikrometastasen des Melanoms. Jedoch fielen in einem der beiden Lymphknoten sogenannte „sarcoid-like lesions“ auf (s. [Abb. 2](#)).

### Erweiterte Diagnostik und Laboruntersuchungen

Nach Vorliegen des histologischen Befundes sowie des Ergebnisses der  $^{18}\text{F}$ FDG PET-CT erfolgte die erweiterte Diagnostik im Hinblick auf folgenden Differenzialdiagnosen:

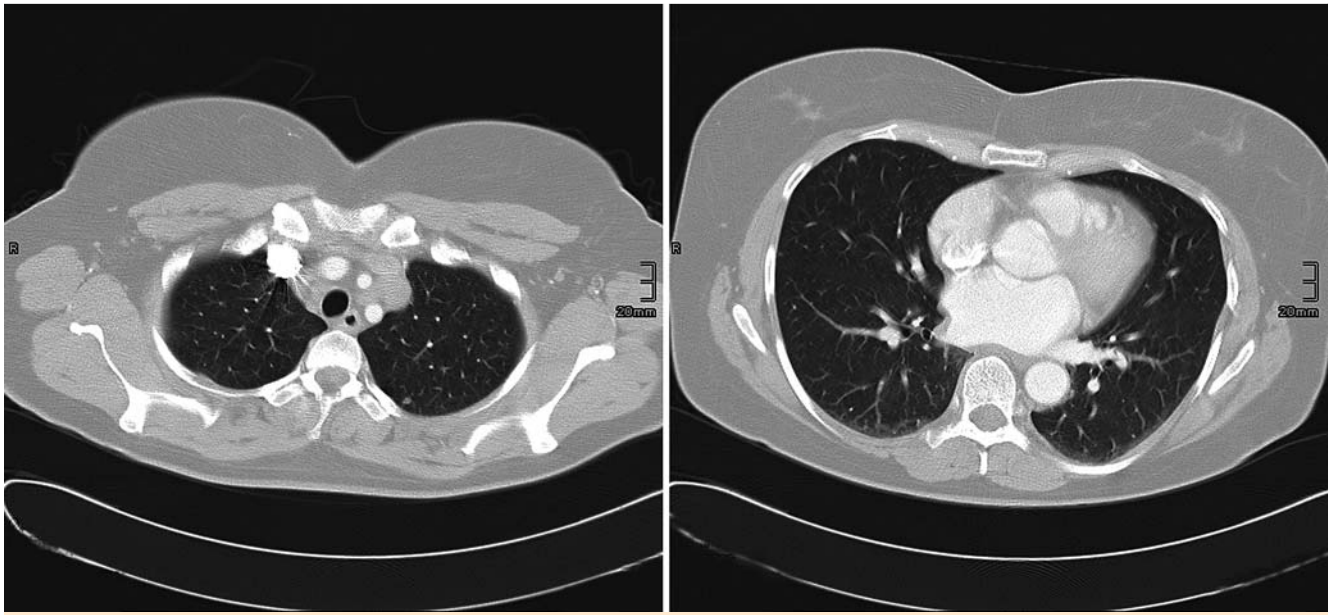
- ▶ Metastasierung des malignen Melanoms
- ▶ malignes Lymphom
- ▶ Sarkoidose
- ▶ Infekt; EVB/CMV
- ▶ Immunsuppression/HIV

Es ergaben sich folgende auffällige Ergebnisse:

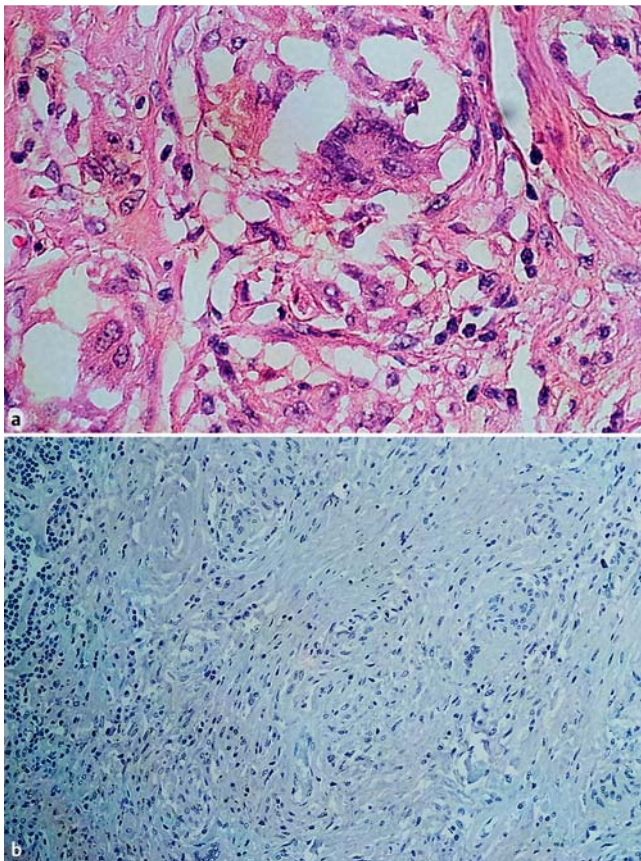
Leicht erhöhter ACE-Wert (57,6 U/l). CMV- und EBVA-Serologie entsprachen einem Zustand nach abgelaufener Infektion.

Die Lungenfunktionsprüfung fiel normwertig aus.

Aufgrund der leicht vergrößerten Lymphknoten in der Sonografie, der atypischen Anreicherung in der  $^{18}\text{F}$ FDG PET-CT erfolgen CT-Untersuchungen mit Kontrastmittel (KM). Diese zeigten mehrere suspekt vergrößerte Lymphknoten submandibulär beidseits, infraklavikulär rechts und mediastinal sowie große mediastinale Lymphome und einzelne rundliche Verdichtungen im Lungenparenchym beidseits bis zu 5 mm (s. [Abb. 3](#)).



**Abb. 3** CT Thorax mit kleinem Rundherd im rechten Mittellappen.



**Abb. 4** Oben: HE-Schnitt: „sarcoid-like lesion“, i. S. von granulomatösen Veränderungen; unten: immunohistochemisch mit Melan A keine Anfärbarkeit im Sinne von Mikrometastasen des Melanoms.

In der Mediastinoskopie mit Lymphknoten-Biopsie wurde der Verdacht auf eine Sarkoidose histologisch gesichert (s. [Abb. 4](#)). Zusammenfassend hatten wir die Koinzidenz von malignem Melanom und Sarkoidose mittels  $^{18}\text{F}$ FDG PET-CT, CT mit KM, SLNB, erneuter LK-Biopsie und Labordiagnostik, bei klinisch unauffälligem (Haut-)Befund bzgl. Sarkoidose, gesichert.

### Therapie und Verlauf

Hinsichtlich des Melanoms und der Sarkoidose ist die Patientin in engmaschigen ¼-jährlichen Kontrollen inkl. bildgebender Verfahren und Laborwertkontrollen. Derzeit stehen wir jeglichen Therapieoptionen zurückhaltend gegenüber und halten das abwartende Verhalten (ggf. Spontanausheilung der Sarkoidose; chron. Typ I >70% innerhalb 1.–3. Jahr, chron. Typ II >50%, Typ III <50%) für die beste Alternative.

### Diskussion

Der entscheidende Wegweiser für das weitere Vorgehen sind die bildgebenden Verfahren. Falls sich hier eine Größenprogredienz, Veränderung oder neue Herde verzeichnen lassen, sollte zügig eine Biopsie erfolgen. Die Histologie hat letztendlich die entscheidende Aussagekraft, ob es sich um Melanom-Metastasen oder Sarkoidose-Herde handelt!

Durch den variablen Verlauf der Sarkoidose und einer häufigen Remission werden die Therapieoptionen zum Teil nach wie vor kontrovers diskutiert.

Generell verfolgt man bei stabilen Verläufen einer Sarkoidose eine „Watch and wait“-Strategie [9].

Da es keine gesicherten Daten über das Risiko einer erhöhten Melanommetastasierung unter Steroidtherapie gibt, muss ein therapeutischer Einsatz bei der Sarkoidose sorgfältig abgewogen werden.

Eine systemische Therapie ist jedoch bei kardialer Sarkoidose, Nieren- oder ZNS-Beteiligung, Lupus pernio, Ikterus oder einer Manifestation am Auge indiziert [10].

Bei langandauernder systemischer Steroidtherapie werden andere Immunsuppressiva diskutiert, um die Nebenwirkungen des Steroids einzuschränken.

Alternative Therapieoptionen wären Methotrexat [11], Azathioprin [12], Cyclophosphamid [11] oder Resochin.

Neuerdings wird auch Infliximab [13] eingesetzt, was wir bei Hoch-Risiko-Melanom für kontraindiziert halten.

Ciclosporin A hat keinen Vorteil gezeigt [14, 15].

Bezüglich einer Interaktion oder Aktivierung von Melanomzellen der o.g. Substanzen wurde bisher nichts beschrieben. Jedoch handelt es sich um starke Immunsuppressiva, die als Langzeittherapie vermutlich eine Erhöhung des Risikos für ein Melanomrezidiv oder Filiarisierung bedeuten könnten.

Fumarsäureester werden ebenso erfolgreich in der Therapie der Sarkoidose eingesetzt [16,17]. Hier wurden jedoch Fälle beschrieben, bei denen es unter der Behandlung mit Fumaraten (bei Behandlung einer Psoriasis) zu einer Ausbildung eines Melanoms kam [18].

Bzgl. Chloroquin, welches ebenso zur Sarkoidosetherapie eingesetzt wird, wird in der Literatur beschrieben, dass die Kombination von Chloroquin und Interferon im Mausmodell beim malignen Melanom und beim Nierenzellkarzinom zu einer Steigerung der Langzeitüberlebensrate sowie zur Steigerung der Immunzellproliferation führt [19]. Des Weiteren wird beschrieben, dass bei der Anwendung von Chloroquin alleine bei kalorienreduzierten ernährten Mäusen das Melanomzellwachstum inhibiert wird [20].

Alternativ könnte man ggf. einen Therapieversuch mit Dapson (geringere Immunsuppression) versuchen.

Von einer Interferon-Therapie hinsichtlich des Melanoms (in diesem Falle ohnehin keine Indikation) sahen wir ab, da in der Literatur eine Induktion und Verschlechterung einer Sarkoidose unter Interferon  $\alpha$  beschrieben wurde [21,22].

In unserem Fall zeigten die Lymphknoten in der [ $^{18}\text{F}$ ]FDG PET-CT deutliche FDG-Avidität (s. [Abb. 1](#)), waren jedoch nicht dem Melanom zuzuordnen, sondern gehörten zur Sarkoidose.

Die Aussage einer [ $^{18}\text{F}$ ]FDG PET-CT muss immer kritisch diskutiert werden, da auch entzündliche Prozesse, wie die Sarkoidose, eine nicht tumorös bedingte FDG-Avidität verursachen können. Die [ $^{18}\text{F}$ ]FDG PET-CT gibt zunächst keinen Hinweis, ob es sich um ein malignes oder entzündliches Geschehen handelt [23,24]. Als Fazit der hier vorgestellten Kasuistik bleibt abschließend festzustellen, dass ein auffälliger [ $^{18}\text{F}$ ]FDG PET-CT-Befund, i.S. von multiplen, z.T. symmetrischen, FDG-aviden Lymphknoten, im Rahmen eines Melanom-Stagings nicht zwangsläufig auf Metastasen hinweisen muss, Einzelherde hingegen sind verdächtiger. Daraus folgt, dass eine Biopsie mit histologischer Sicherung zur Differenzierung eines malignen bzw. entzündlichen Geschehens erfolgen muss, wenn die Befunde nicht eindeutig sind.

### Interessenkonflikt

Die Autoren geben an, dass kein Interessenkonflikt besteht.

### Abstract

#### Coexistence of Secondary Nodular Malignant Melanoma and Sarcoidosis

We diagnosed sarcoidosis in a 46-year-old woman with secondary nodular malignant melanoma (Breslow's tumor thickness 2,38 mm, pT3a) accounting the sentinel lymphnode biopsy. One of the removed lymphnodes histologically revealed sarcoid-like lesions, but no micrometastases of the melanoma. Therefore and because of the demonstration of conspicuous mediastinal lymphnodes in the CT and PET-CT a mediastinoscopy combined with lymphnode biopsy followed, to ensure our suspected diagnosis. Histologically these lymphnodes again showed

the sarcoid-like lesions of sarcoidosis, but no micrometastatic melanoma cells. Therefore the coexistence of a malignant melanoma and sarcoidosis was ensured. We discuss the possible treatment modalities in this situation.

### Literatur

- Rubinstein I, Baum GL, Yellin A et al. Sarcoidosis: a cause of bilateral hilar lymphadenopathy after excision of malignant melanoma of the arm. *South Med J* 1985; 78: 1139–1140
- Mackenzie H, Retsas S. Malignant melanoma co-existing with sarcoidosis: implications for prognosis and management. *Melanoma Res* 1996; 6: 71–72
- Robert C, Schoenlaub P, Avril MF et al. Malignant melanoma and granulomatosis. *Br J Dermatol* 1997; 137: 787–792
- Echigo T, Saito A, Takehara K et al. Coexistence of micrometastatic melanoma cells and sarcoid granulomas in all regional lymph nodes in a patient with acral melanoma Sarcoidosis and melanoma: a referral center study of 1,199 cases. *Clin Exp Dermatol* 2003; 28: 375–376
- Seve P, Schott AM, Pavic M et al. Sarcoidosis and melanoma: a referral center study of 1,199 cases. *Dermatology* 2009; 219: 25–31
- Malli F, Gourgoulianis KI, Daniil Z. Concurrent sarcoidosis and melanoma: coexistence more than by chance? *Dermatology* 2010; 221: 320
- Brincker H. Sarcoid reactions in malignant tumours. *Cancer Treat Rev* 1986; 13: 147–156
- Fireman EM, Topilsky MR. Sarcoidosis: an organized pattern of reaction from immunology to therapy. *Immunol Today* 1994; 15: 199–201
- Müller-Quernheim J. Interstitielle Lungenerkrankungen, Standards in Klinik, Diagnostik und Therapie. Stuttgart, New York: Georg Thieme; 2003
- Hunninghake GW, Costabel U, Ando M et al. American Thoracic Society/European Respiratory Society/World Association of Sarcoidosis and other Granulomatous Disorders. Sarcoidosis Vasc Diffuse Lung Dis 1999; 16: 149–173
- Baughman RP, Lower EE. Alternatives to corticosteroids in the treatment of sarcoidosis. *Sarcoidosis Vasc Diffuse Lung Dis* 1997; 14: 121–130
- Müller-Quernheim J, Kienast K, Held M et al. Treatment of chronic sarcoidosis with an azathioprine/prednisolone regimen. *Eur Respir J* 1999; 14: 1117–1122
- Baughman RP, Lower EE. Infliximab for refractory sarcoidosis. *Sarcoidosis Vasc Diffuse Lung Dis* 2001; 18: 70–74
- Hunninghake GW. Goal of the treatment for sarcoidosis. Minimize harm for the patient. *Am J Respir Crit Care Med* 1997; 156: 1369–1370
- Wyser CP, van Schalkwyk EM, Alheit B et al. A randomized controlled trial. *Am J Respir Crit Care Med* 1997; 156: 1371–1376
- Gutzmer R, Kapp A, Werfel T. [Successful treatment of skin and lung sarcoidosis with fumaric acid ester]. *Hautarzt* 2004; 55: 553–557
- Wolter A, Müller M, Volker B et al. [Cutaneous and pulmonary sarcoidosis: Successful therapy with fumaric acid esters]. *Hautarzt* Oktober 2012; 63: 808–812
- Barth D, Simon JC, Wetzig T. Malignant melanoma during treatment with fumaric acid esters – coincidence or treatment-related? *J Dtsch Dermatol Ges* 2011; 9: 223–225
- Liang X, De Vera ME, Buchser WJ et al. Inhibiting systemic autophagy during interleukin 2 immunotherapy promotes long-term tumor regression. *Cancer Res* 2012; 72: 2791–2801
- Harhaji-Trajkovic L, Arsikin K, Kravic-Stevovic T et al. Chloroquine-mediated lysosomal dysfunction enhances the anticancer effect of nutrient deprivation. *Pharm Res* 2012; 29: 2249–2263
- Heinzerling LM, Anliker MD, Müller J et al. Sarcoidosis induced by interferon-alpha in melanoma patients: incidence, clinical manifestations, and management strategies. *J Immunother* 2010; 33: 834–839
- North J, Mully T. Alpha-interferon induced sarcoidosis mimicking metastatic melanoma. *J Cutan Pathol* 2011; 38: 585–589
- Breitenseher M. Bildgebende Diagnostik und Therapie der Weichteiltumoren. Georg Thieme Verlag; 2008
- Mohnike K. PET/CT-Atlas. 2. Aufl. Berlin, Heidelberg: Springer Verlag; 2011