

O'Briens aktinisches Granulom der Unterlippe nach Herpes-simplex-Infektion

O'Brien's Actinic Granuloma of the Lower Lip Following Herpes simplex Infection

Autoren

L. Kowalick¹, T. Gradistanac², B. Truhm¹, L. Eickenscheidt¹

Institute

¹ Klinik für Hautkrankheiten und Allergologie, HELIOS Vogtland-Klinikum Plauen GmbH

² Institut für Pathologie der Universität Leipzig

Bibliografie

DOI <http://dx.doi.org/10.1055/s-0032-1325959>
Akt Dermatol 2013; 39: 31–33
© Georg Thieme Verlag KG
Stuttgart · New York
ISSN 0340-2541

Korrespondenzadresse

Prof. Dr. med. habil.

Lutz Kowalick

Klinik für Hautkrankheiten
und Allergologie
HELIOS Vogtland-Klinikum
Plauen GmbH
Postfach 100153
08505 Plauen
lutz.kowalick@
helios-kliniken.de

Zusammenfassung

Wir berichten über eine 56-jährige Patientin, bei der vor 6 Monaten im Anschluss an eine Herpes-simplex-Infektion an der Unterlippe am Rand zum Lippenrot eine atrophisch wirkende hypopigmentierte Hautveränderung mit erythematösem Randsaum auftrat. Im weiteren Verlauf entwickelte sich ein infiltrierte Erythem mit

polyzyklischer, knotiger Begrenzung. Die histologische Untersuchung ergab eine epitheloidzellige und riesenzellige, granulomatöse Entzündung mit ausgeprägter aktinischer Elastose. Wir diagnostizierten einen Fall von O'Brien's aktinischem Granulom. Nach vierwöchiger Therapie mit einem topischen Calcineurin-Antagonisten war der Befund deutlich gebessert.

Einleitung

O'Brien's aktinisches Granulom [1] ist eine seltene granulomatöse Entzündung unklarer Ätiopathogenese mit häufiger Prädilektion für sonnenexponierte Areale [2,3]. Von vielen Autoren wird es synonym mit dem anulären elastolytischen Riesenzellgranulom (AERZG) [1] verwendet [2,4].

tio von 8, keine wesentlichen Auffälligkeiten. Die peripheren Lymphknoten waren klinisch unauffällig. Wir initiierten eine Lokalthherapie mit Tacrolimus-0,1%-Salbe zweimal täglich und verordneten einen Lichtschutz (Daylong actica®). Hierunter kam es binnen 4 Wochen zu einer weitgehenden Rückbildung des Erythems und einer deutlichen Abflachung der Knoten (Abb. 3).

Kasuistik

Wir berichten über eine 56-jährigen Patientin, bei der vor 6 Monaten im Anschluss an ein ausgeprägtes Rezidiv eines Herpes simplex labialis an der Unterlippe am Rand zum Lippenrot eine sonst subjektiv symptomlose, atrophisch wirkende, hypopigmentierte Hautveränderung mit erythematösem Randsaum auftrat. Im weiteren Verlauf entwickelte sich binnen vier Wochen ein infiltrierte Erythem mit polyzyklischer, knotiger Begrenzung (Abb. 1). Auch zum Ausschluss eines Basalzellkarzinoms entnahmen wir eine Biopsie. Die histologische Untersuchung ergab eine epitheloidzellige und riesenzellige, granulomatöse Entzündung mit zentral deutlich verminderten und fragmentierten elastischen Fasern bei ausgeprägter aktinischer Elastose (Abb. 2). Wir diagnostizierten einen Fall von O'Brien's aktinischem Granulom. Im Differenzialblutbild und in der Lymphozytensubpopulationsbestimmung fanden sich, abgesehen von einer erhöhten CD4:CD8-Ra-

Diskussion

O'Brien's aktinisches Granulom [1] ist eine seltene granulomatöse Entzündung unklarer Ätiopathogenese mit häufiger Prädilektion für sonnenexponierte Areale [2,3]. Von vielen Autoren wird es synonym mit dem anulären elastolytischen Riesenzellgranulom (AERZG) [4] verwendet [1,2]. Bezüge zur Necrobiosis lipoidica [2,3] und zum Granuloma anulare [5] bestehen gleichfalls. Als Ursache wird die Phagozytose elastotischen Materials infolge der Zerstörung von elastischen Fasern durch UV-Einflüsse vermutet [2]. Als histologisches diagnostisches Kriterium gilt daher auch die Rarefizierung elastischer Fasern im Zentrum der Läsion und das Vorhandensein von Fragmenten elastischer Fasern in den Riesenzellen [6,7]. Es gibt aber Fälle von AERZG mit Lokalisierung (auch) an nicht chronisch lichtexponierter Haut bzw. mit Generalisation [8].

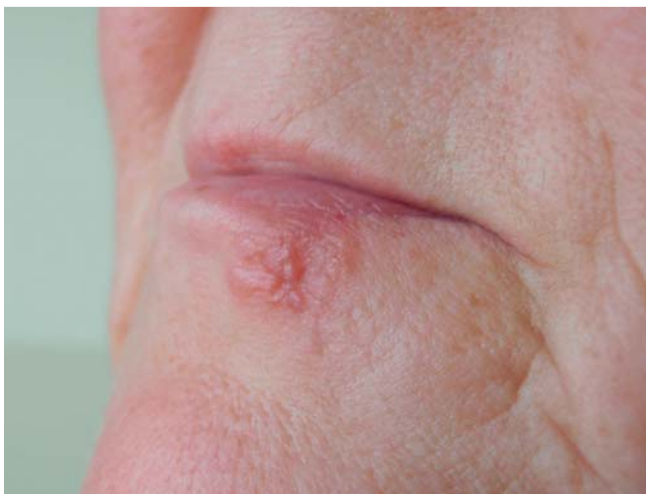

Abb. 1 Anulär betonter papulöser Herd eines postherpetischen aktinischen Granuloms O'Brien an der Unterlippe bei 56-jähriger Patientin.

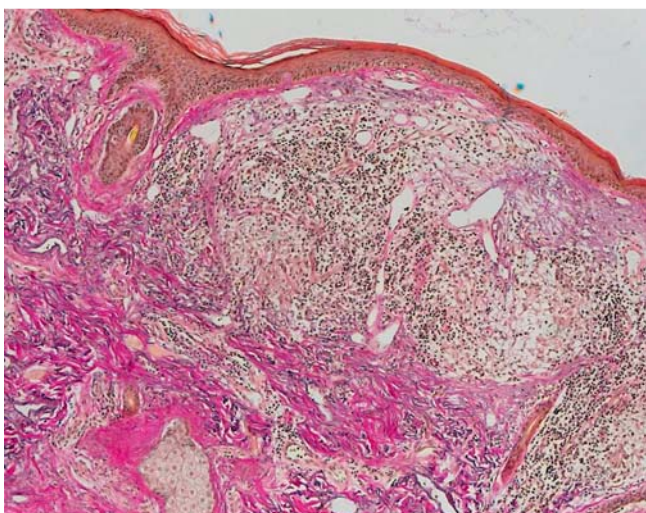


Abb. 2 Hautexzidat (vom Herd aus [Abb. 1](#)) mit regulärer Epidermis, mit subepithelial epitheloidzelliger und riesenzellig-granulomatöser Entzündung und mit zentral deutlich verminderten und fragmentierten elastischen Fasern bei ausgeprägter aktinischer Elastose (EvG).

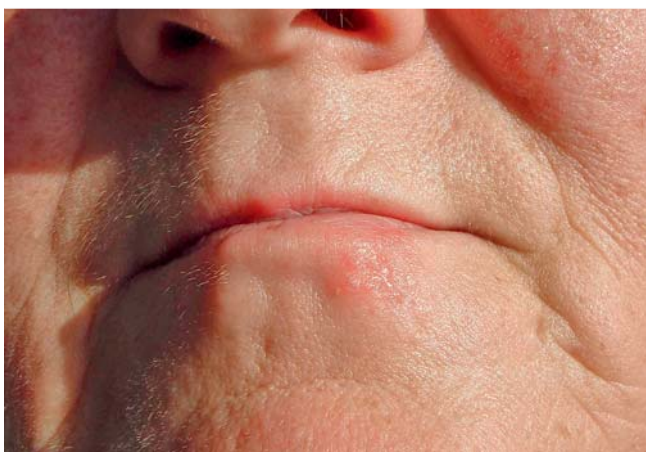

Abb. 3 Befund nach vierwöchiger Therapie mit Pimecrolimus: Minderung des Erythems und Abflachung der Herde.

Über diverse Komorbiditäten beim AERZG wurde kasuistisch berichtet. Hierzu zählen neben der Arteriitis temporalis [9], der Vitiligo [10] und dem Diabetes mellitus [11] maligne Erkrankungen [12,13]. Auffällig ist das häufigere Auftreten von Lymphomen, sowohl der B-Zell- als auch der T-Zell-Reihe [14]. Wir führten daher orientierende Untersuchungen zum Ausschluss eines malignen Lymphoms ohne wesentlichen pathologischen Befund durch. Bemerkenswert in unserem Fall ist, dass das aktinische Granulom sich im unmittelbaren Anschluss an einen ausgeprägten Herpes simplex labialis entwickelte. Beschrieben wurde das unabhängige gleichzeitige Auftreten mit einem riesenhaften Molluscum contagiosum bei einer erwachsenen HIV-negativen Patientin [6]. Die Induktion von Granuloma-annulare-Herden am Orte stattgehabter Herpes-Virus-Infektionen wurde öfter beschrieben (Wolf's isotopische Reaktion) [15,16], zum Teil auch bei Patienten mit begleitender hämatologischer Erkrankung [17, 18].

Die Therapie des aktinischen Granuloms ist schwierig. Topische und intraläsionale Kortikosteroide, systemische Retinoide, Chloroquin und Ciclosporin wurden teilweise mit Erfolg eingesetzt [19]. Zur Vermeidung von lokalen Steroidnebenwirkungen begannen wir eine topische Therapie mit einem Calcineurin-Antagonisten in Kombination mit lokalem Lichtschutz, worunter der Herd binnen 4 Wochen deutlich regredient war. Weitere Erfahrungen mit Calcineurin-Antagonisten zur Therapie des aktinischen Granuloms wären wünschenswert.

Interessenkonflikt

Die Autoren geben an, dass kein Interessenkonflikt besteht.

Abstract

O'Brien's Actinic Granuloma of the Lower Lip Following Herpes simplex Infection

We report on a 56-year-old female Caucasian patient who developed within 6 months following a herpes simplex infection at the edge of her lip an atrophic hypopigmented skin lesion. In the further course an infiltrated erythema with polycyclic nodular margins developed. Histology revealed an epithelioid and giant cell inflammation with pronounced actinic elastosis. We made the diagnosis of an actinic granuloma of O'Brien.

Literatur

- 1 O'Brien JP. Actinic granuloma. An annular connective tissue disorder affecting sun- and heat-damaged (elastotic) skin. Arch Dermatol 1975; 111: 460–466
- 2 Goerd S. Granulomatöse Erkrankungen. In: Braun-Falco O, Plewig G, Wolff HH et al. Dermatologie und Venerologie. 5. Aufl.; Berlin: Springer; 2005: 530
- 3 Altmeyer P. Therapielexikon Dermatologie und Allergologie. 2. Aufl.; Berlin: Springer; 2005: 797
- 4 Hanke CW, Bailin PL, Roenigk HH. Annular elastolytic giant cell granuloma. A clinicopathologic study of five cases and a review of similar entities. J Am Acad Dermatol 1979; 1: 413–421
- 5 Ragaz A, Ackerman AB. Is actinic granuloma a specific condition? Am J Dermatopathol 1979; 1: 43–50
- 6 Agarwal S, Takwale A, Bajallan N et al. Co-existing actinic granuloma and giant molluscum contagiosum. Lin Exp Dermatol 2000; 25: 401–403

- 7 *Lim DS, Triscott J.* O'Briens actinic granuloma in association with prolonged doxycycline phototoxicity. *Australas J Dermatol* 2003; 44: 67–70
- 8 *Klemke CD, Sieboldt D, Dippel E* et al. Generalized annular elastolytic giant cell granuloma. *Dermatology* 2003; 207: 420–422
- 9 *Shoimer I, Wismer J.* Annular elastolytic giant cell granuloma associated with temporal arteritis leading to blindness. *J Cutan Med Surg* 2011; 15: 293–297
- 10 *de Paz NM, Rodriguez-Martin M, Businduy MG* et al. Strict anatomical cocolonization of vitiligo and elastolytic granulomas. *Case Rep Dermatol* 2010; 5: 13–17
- 11 *Aso Y, Izaki S, Teraki Y.* Annular elastolytic giant cell granuloma associated with diabetes mellitus: a case report and review of the japanese literature. *Clin Exp Dermatol* 2011; 36: 917–919
- 12 *Asahina A, Shirai A, Horita A* et al. Annular elastolytic giant cell granuloma associated with prostate carcinoma: demonstration of human metalloelastase-12 expression. *Clin Exp Dermatol* 2012; 37: 70–72
- 13 *Puig L, Moreno A, Garcia MP* et al. Exanthemous elastolytic granuloma. *J Am Acad Dermatol* 1988; 3: 564–565
- 14 *Kowalzik L, Wickenhauser C, Hammerschmidt D* et al. Generalisiertes anuläres elastolytisches Riesenzellgranulom bei hochmalignem B-Zell-Lymphom. *Aktuelle Dermatologie* 2012; 38: 173–176
- 15 *Watanabe T, Yoshida Y, Yamamoto O.* Papules on the nape. Postherpetic granuloma annulare-like reaction (Wolf's isotopic response). *Arch Dermatol* 2009; 145: 589–594
- 16 *Kleber R, Landthaler M, Burg G.* Post-Zoster granuloma anulare. *Hautarzt* 1989; 40: 110–111
- 17 *Ezra N, Ahdout J, Haley JC* et al. Granuloma annulare in a zoster scar of a patient with multiple myeloma. *Cutis* 2011; 87: 240–244
- 18 *Sanli HE, Kocyigit P, Arica E* et al. Granuloma annulare on herpes zoster scars in a Hodgkin's disease patient following autologous peripheral stem cell transplantation. *J Eur Acad Dermatol Venereol* 2006; 20: 314–317
- 19 *Patel V, Rogers SN.* Actinic granuloma affecting the upper lip: a rare and challenging clinical entity. *Brit J Oral Maxillofac Surg* 2010; 48: 234–235